



Brasília, DF | Março de 2026

## **Relatório de Recomendação**

---

PROCEDIMENTO

Nº 1.095

**Tomografia por Emissão de Pósitrons (PET-CT) para o diagnóstico do câncer de mama metastático (quando os exames de imagem convencionais apresentarem achados equívocos)**

2026 Ministério da Saúde.

É permitida a reprodução parcial ou total desta obra, desde que citada a fonte e que não seja para venda ou qualquer fim comercial.  
A responsabilidade pelos direitos autorais de textos e imagens desta obra é da Conitec.

### **Elaboração, distribuição e informações**

MINISTÉRIO DA SAÚDE

Secretaria de Ciência, Tecnologia e Inovação em Saúde - SCTIE

Departamento de Gestão e Incorporação de Tecnologias em Saúde - DGITS

Coordenação-Geral de Avaliação de Tecnologias em Saúde - CGATS

Esplanada dos Ministérios, Bloco G, Edifício Sede, 8º andar

CEP: 70.058-900 – Brasília/DF

Tel.: (61) 3315-2848

Site: <https://www.gov.br/conitec/pt-br>

E-mail: [conitec@saude.gov.br](mailto:conitec@saude.gov.br)

### **Elaboração do relatório**

NÚCLEO DE AVALIAÇÃO DE TECNOLOGIAS EM SAÚDE DO NÚCLEO DE TECNOLOGIAS  
ESTRATÉGICAS EM SAÚDE DA UNIVERSIDADE ESTADUAL DA PARAÍBA - (NATS/NUTES/UEPB)

Ana Isabella Arruda Meira Ribeiro- NATS/NUTES/UEPB

Ana Carolina Rodrigues Alves - NATS/NUTES/UEPB

Anna Kellssya Leite Filgueira - NATS/NUTES/UEPB

Bárbara Sousa dos Santos - NATS/NUTES/UEPB

Cláudia Lima Vieira - NATS/NUTES/UEPB e INCA/RJ

João Mykael Alves Xavier- NATS/NUTES/UEPB

Kátia Elizabete Galdino - NATS/NUTES/UEPB

Kamilla Alves Barreto -NATS/NUTES/UEPB

Ketinlly Yasmyne Nascimento Martins - NATS/NUTES/UEPB

Maria Cristina Peres da Silva – NATS/NUTES e GHC/RS

Monica Vinhas de Souza – NATS/NUTES e GHC/RS

Renata de Souza Coelho Soares- NATS/NUTES/UEPB

Vivian Cardoso de Moraes Oliveira - NATS/NUTES/UEPB e NATS/CERTBIO/UFCG

### **Monitoramento do Horizonte Tecnológico**

Joana Ferreira da Silva

### **Perspectiva do paciente**

Anna Júlia Medeiros Lopes Garcia - CITEC/DGITS/SCTIE/MS

Aérica de Figueiredo Pereira Meneses - CITEC/DGITS/SCTIE/MS

### **Análise qualitativa das contribuições recebidas por meio da consulta pública**

Andrija Oliveira Almeida - CITEC/DGITS/SCTIE/MS

Adriana Prates - CITEC/DGITS/SCTIE/MS

Clarice Moreira Portugal - CITEC/DGITS/SCTIE/MS

Andrea Brígida de Souza - CITEC/DGITS/SCTIE/MS

### **Revisão**

Nayara Castelano Brito - CGATS/DGITS/ SCTIE/MS  
Annemeri Livinalli - CGATS/DGITS/ SCTIE/MS

**Coordenação**

Luciana Costa Xavier - CGATS/DGITS/ SCTIE/MS  
Cecilia Menezes Farinasso - CGATS/DGITS/ SCTIE/MS

**Supervisão**

Luciene Fontes Schluckebier Bonan - DGITS/SCTIE/MS  
Clementina Corah Lucas Prado - DGITS/SCTIE/MS

## Marco Legal

A Lei nº 8.080, de 19 de setembro de 1990, estabelece, em seu art. 19-Q, que a incorporação, a exclusão ou a alteração de novos medicamentos, produtos e procedimentos, bem como a constituição ou alteração de protocolo clínico ou de diretriz terapêutica são atribuições do Ministério da Saúde (MS). Para cumprir essas atribuições, o MS é assessorado pela Comissão Nacional de Incorporação de Tecnologias (Conitec) no Sistema Único de Saúde (SUS).

A análise da Comissão deve ser baseada em evidências científicas sobre eficácia, acurácia, efetividade e segurança da tecnologia, bem como a avaliação econômica comparativa dos benefícios e dos custos em relação às tecnologias já incorporadas. A tecnologia em saúde deve estar registrada na Agência Nacional de Vigilância Sanitária (Anvisa) e, no caso de medicamentos, ter o preço regulado pela Câmara de Regulação do Mercado de Medicamentos (CMED).

Em seu art. 19-R, a legislação prevê que o processo administrativo deverá ser concluído em prazo não superior a 180 (cento e oitenta) dias, contado da data em que foi protocolado o pedido, admitida a sua prorrogação por 90 (noventa) dias corridos, quando as circunstâncias exigirem.

A Conitec é composta por Secretaria-Executiva e três comitês: Medicamentos, Produtos e Procedimentos e Protocolos Clínicos e Diretrizes Terapêuticas. O Decreto nº 7.646, de 21 de dezembro de 2011, e o Anexo XVI da Portaria de Consolidação GM/MS nº 1, de 28 de setembro de 2017, regulamentam as competências, o funcionamento e o processo administrativo da Comissão. A gestão técnica e administrativa da Conitec é de responsabilidade da Secretaria-Executiva, que é exercida pelo Departamento de Gestão e Incorporação de Tecnologias em Saúde (DGITS/SCTIE/MS).

Os Comitês são compostos por quinze membros, um representante de cada Secretaria do Ministério da Saúde – sendo presidido pelo representante da Secretaria de Ciência, Tecnologia e Inovação em Saúde (SCTIE) – e um representante de cada uma das seguintes instituições: Agência Nacional de Vigilância Sanitária (Anvisa), Agência Nacional de Saúde Suplementar (ANS), Conselho Nacional de Saúde (CNS), Conselho Nacional de Secretários de Saúde (CONASS), Conselho Nacional de Secretarias Municipais de Saúde (CONASEMS), Conselho Federal de Medicina (CFM), Associação Médica Brasileira (AMB) e Núcleos de Avaliação de Tecnologias em Saúde (NATS), pertencentes à Rede Brasileira de Avaliação de Tecnologias em Saúde (Rebrats).

O Comitê de Medicamentos é responsável por avaliar produto farmacêutico ou biológico, tecnicamente obtido ou elaborado, para uso com finalidade profilática, curativa ou paliativa, ou para fins de diagnóstico.

Todas as recomendações emitidas pelos Comitês são submetidas à Consulta Pública (CP) pelo prazo de 20 (vinte) dias, exceto em casos de urgência quando o prazo poderá ser reduzido a 10 (dez) dias. As contribuições e sugestões da consulta pública são organizadas e avaliadas pelo Comitê responsável, que emite deliberação final. Em seguida o processo é enviado para decisão do Secretário de Ciência, Tecnologia, Inovação e Complexo da Saúde, que pode solicitar a realização de audiência pública. A portaria decisória é publicada no Diário Oficial da União.

## Avaliação de Tecnologias em Saúde

De acordo com o Decreto nº 11.358, de 2023, cabe ao Departamento de Gestão e Incorporação de Tecnologias em Saúde (DGITS) subsidiar a Secretaria de Ciência, Tecnologia e Inovação em Saúde (SCTIE) no que diz respeito à alteração ou exclusão de tecnologias de saúde no SUS; acompanhar, subsidiar e dar suporte às atividades e demandas da Conitec; realizar a gestão e a análise técnica dos processos submetidos à Conitec; definir critérios para a incorporação tecnológica com base em evidências de eficácia, segurança, custo-efetividade e impacto orçamentário; articular as ações do Ministério da Saúde referentes à incorporação de novas tecnologias com os diversos setores, governamentais e não governamentais, relacionadas com as prioridades do SUS; dentre outras atribuições.

O conceito de tecnologias em saúde abrange um conjunto de recursos que tem como finalidade a promoção da saúde, prevenção e tratamento de doenças, bem como a reabilitação das pessoas, incluindo medicamentos, produtos para a saúde, equipamentos, procedimentos e sistemas organizacionais e de suporte por meio dos quais a atenção e os cuidados com a saúde são prestados à população.

A demanda de incorporação tecnologia em saúde a ser avaliada pela Conitec, de acordo com o artigo art. 15, § 1º do Decreto nº 7.646/2011, deve apresentar número e validade do registro da tecnologia em saúde na Anvisa; evidência científica que demonstre que a tecnologia pautada é, no mínimo, tão eficaz e segura quanto aquelas disponíveis no SUS para determinada indicação; estudo de avaliação econômica comparando a tecnologia pautada com as tecnologias em saúde disponibilizadas no SUS; e preço fixado pela Câmara de Regulação do Mercado de Medicamentos (CMED), no caso de medicamentos.

Dessa forma, as demandas elegíveis para a avaliação pelo DGITS são aquelas que constam no Decreto nº 7.646/2011 e devem ser baseadas nos estudos apresentados que são avaliados criticamente quando submetidos como propostas de incorporação de tecnologias ao SUS.

## LISTAS DE QUADROS

<b>Quadro 1.</b> Ficha técnica da tecnologia em avaliação.....	18
<b>Quadro 2.</b> Pergunta PICO (população, intervenção, comparação e "outcomes" [desfechos]) e tipos de estudos que serão incluídos.....	20
<b>Quadro 3.</b> Principais características dos estudos incluídos (n = 21) .....	26
<b>Quadro 4.</b> Avaliação da qualidade metodológica das revisões sistemáticas incluídas, de acordo com a ferramenta ROBIS .....	33
<b>Quadro 5.</b> Avaliação da qualidade metodológica dos estudos de acurácia diagnóstica (coortes) incluídos, de acordo com a ferramenta QUADAS-2.....	34
<b>Quadro 6.</b> GRADE. Acurácia do PET-CT* para diagnosticar Metástases em Pessoas com Câncer de Mama .....	36
<b>Quadro 7.</b> Características principais da avaliação econômica: análise de custo-efetividade.....	37
<b>Quadro 8.</b> Custos utilizados no cálculo do custo-efetividade .....	38
<b>Quadro 9.</b> Resultados da análise de custo efetividade (árvore da decisão). .....	39
<b>Quadro 10.</b> Características da Análise de Impacto Orçamentário (AIO) realizada. ....	40
<b>Quadro 11.</b> Evolução dos custos em 5 anos, de acordo com os diferentes cenários para pacientes com CA de mama, suspeita de MTX e achados equívocos. ....	41
<b>Quadro 12.</b> Evolução dos custos em 5 anos, de acordo com os diferentes cenários para pacientes com CA de mama e suspeita de MTX (em geral). ....	41
<b>Quadro 13.</b> Argumentos favoráveis à ampliação de à ampliação de uso, no SUS, da tomografia computadorizada por emissão de pósitrons (PET-CT) para o diagnóstico do câncer de mama metastático quando os exames de imagem convencionais apresentarem achados equívocos. ....	49
<b>Quadro 14.</b> Trechos ilustrativos de opiniões dos participantes da CP nº 04/2026 sobre efeitos positivos/facilidades e efeitos negativos/dificuldades relacionados à tecnologia avaliada. ....	51
<b>Quadro 15.</b> Trechos ilustrativos de opiniões dos participantes da CP nº 04/2026 sobre efeitos positivos/facilidades e efeitos negativos/dificuldades relacionados a outras tecnologias para o diagnóstico do câncer de mama metastático. ...	52
<b>Quadro 16.</b> Resposta da SBOC aos questionamentos da CONITEC durante reunião preliminar.....	55
<b>Quadro 17.</b> Matriz de riscos e recomendações apresentadas em nota técnica da Fehosp.....	56
<b>Quadro 18.</b> Estratégia de busca nas plataformas consultadas e número de publicações encontradas.....	70
<b>Quadro 19.</b> GRADE. Acurácia do PET-CT* para diagnosticar Metástases em Pessoas com Câncer de Mama com achados equívocos.....	87
<b>Quadro 20.</b> GRADE. Acurácia do PET-CT* para diagnosticar Metástases em Pessoas com Câncer de Mama? .....	87
<b>Quadro 21.</b> GRADE. Exame 18F PET-CT comparado ao Estadiamento 'convencional' (Cintilo óssea+ TC de tórax+ TC ou US abdominal) para Câncer de Mama Metastático (Identificação de MTX) .....	89
<b>Quadro 22.</b> GRADE Uso do 18F PET-CT comparado a Cintilografia óssea para Câncer de Mama Metastático (identificação MTX ósseas). ....	90
<b>Quadro 23.</b> Custos utilizados no cálculo do custo-efetividade .....	100
<b>Quadro 24.</b> Custos e Dados populacionais utilizados no cálculo do impacto orçamentário .....	112

## LISTAS DE TABELAS

<b>Tabela 1.</b> Caracterização dos participantes da Consulta Pública nº 04/2026.....	47
<b>Tabela 2.</b> Resultados dos estudos de coorte para acurácia do PET-CT (n = 9).....	78
<b>Tabela 3.</b> Resultados dos estudos de coorte para mudança de conduta clínica (n = 8) .....	79
<b>Tabela 4.</b> Resultados das Revisões Sistemáticas para acurácia do PET-CT (n = 5) .....	81

## LISTAS DE FIGURAS

<b>Figura 1.</b> Taxas de mortalidade por câncer de mama, específicas por faixas etárias, por 100.000 mulheres. Brasil, 1980 a 2020. Fonte: Inca. Atlas de Mortalidade por Câncer [2] .....	15
<b>Figura 2.</b> Fluxograma (diagrama de PRISMA) do processo de elegibilidade das publicações rastreadas.....	23
<b>Figura 3.</b> Fluxograma (diagrama de PRISMA) do processo de elegibilidade das publicações rastreadas: atualização.....	24
<b>Figura 4.</b> Curva ROC da sensibilidade e especificidade do PET-CT (combinação dos estudos Manohar et al 2013 [16], Cochet et al 2014 [29], Krammer et al 2015 [28] e Gajalla et al 2018 [26] .....	31
<b>Figura 5.</b> Árvore de Decisão proposta para análise de custo-efetividade, para o diagnóstico de MTX de Ca de mama, em pessoas com achados equivocados, comparando o uso de PET-CT vs ‘estadiamento convencional’(Cintilografia óssea, TC de tórax, TC/US abdômen)- <b>análise 1</b> .....	38
<b>Figura 6.</b> Árvore de Decisão proposta para análise de custo-efetividade, para o diagnóstico de MTX de Ca de mama comparando o uso de PET-CT vs ‘Estadiamento convencional’(Cintilografia óssea, TC de tórax, TC/US abdômen) )- <b>análise 2</b> .....	39
<b>Figura 7.</b> Frequência de outras tecnologias para diagnóstico do câncer de mama metastático citadas pelos respondentes na CP nº 04/2026.....	52
<b>Figura 8.</b> Forest Plot: identificação correta de lesões neoplásicas (sensibilidade) do PET-CT (com o radioisótopo 18F) comparado com a do ‘estadiamento convencional’.....	84
<b>Figura 9.</b> Forest Plot: identificação correta de lesões não neoplásicas (especificidade) do PET-CT (com o isótopo 18F) comparado com a do ‘estadiamento convencional’.....	84
<b>Figura 10.</b> Forest Plot: identificação correta de lesões neoplásicas (sensibilidade) do PET-CT (com o isótopo 18F) comparado com a da cintilografia óssea.....	85
<b>Figura 11.</b> Forest Plot: identificação correta de lesões não neoplásicas (especificidade) do PET-CT (com o radioisótopo 18F) comparado com a da cintilografia óssea.....	85

## SUMÁRIO

<b>1. APRESENTAÇÃO</b> .....	10
<b>2. CONFLITOS DE INTERESSE</b> .....	10
<b>3. RESUMO EXECUTIVO</b> .....	11
<b>4. INTRODUÇÃO</b> .....	14
4.1. Aspectos clínicos e epidemiológicos da doença.....	14
4.2. Aspectos diagnósticos .....	16
4.3. Aspectos prognósticos.....	17
4.4. Disponibilidade no SUS.....	17
4.5. Disponibilidade na Saúde Suplementar .....	18
<b>5. TECNOLOGIA</b> .....	18
<b>6. EVIDÊNCIAS CLÍNICAS</b> .....	19
6.1. Pergunta de pesquisa .....	19
6.2. Busca das evidências .....	20
6.3. Seleção dos estudos .....	21
6.4. Caracterização dos estudos.....	25
6.6. Avaliação do risco de viés.....	32
6.7. Avaliação da certeza da evidência.....	35
<b>7. ANÁLISE ECONÔMICA</b> .....	37
<b>8. ANÁLISE DE IMPACTO ORÇAMENTÁRIO</b> .....	40
<b>9. RECOMENDAÇÕES INTERNACIONAIS</b> .....	41
<b>10. MONITORAMENTO DO HORIZONTE TECNOLÓGICO</b> .....	41
<b>11. CONSIDERAÇÕES FINAIS</b> .....	43
<b>12. PERSPECTIVA DO PACIENTE</b> .....	44
<b>13. DISCUSSÃO DA CONITEC NA APRECIÇÃO INICIAL</b> .....	46
<b>14. RECOMENDAÇÃO PRELIMINAR DA CONITEC</b> .....	47
<b>15. CONSULTA PÚBLICA</b> .....	47
14.1 Método de análise de dados qualitativos.....	47
14.2 Análise das contribuições .....	47
<b>14.3 Evidências científicas e econômicas</b> .....	54
14.4 Anexos: contribuições de organizações da sociedade civil .....	54
<b>16. DISCUSSÃO DA CONITEC NA APRECIÇÃO FINAL</b> .....	57
<b>17. RECOMENDAÇÃO FINAL DA CONITEC</b> .....	58
<b>18. REFERÊNCIAS</b> .....	58
<b>ANEXO 1 – SÍNTESE DE EVIDÊNCIAS</b> .....	65
<b>ANEXO 2 – AVALIAÇÃO ECONÔMICA</b> .....	94



## **1. APRESENTAÇÃO**

Este relatório refere-se à avaliação da Tomografia por Emissão de Pósitrons associada à Tomografia Computadorizada (PET-CT) para o diagnóstico do câncer de mama metastático (quando os exames de imagem convencionais apresentarem achados equívocos).

Os estudos que compõem este relatório foram elaborados pelo Núcleo de Avaliação de Tecnologias em Saúde do Núcleo de Tecnologias Estratégicas em Saúde da Universidade Estadual da Paraíba (NATS-NUTES/UEPB) em parceria com a Secretaria-Executiva da Conitec, com o objetivo de avaliar a eficácia, segurança, custo-efetividade e impacto orçamentário da Tomografia Computadorizada (PET-CT) para o diagnóstico do câncer de mama metastático, na perspectiva do Sistema Único de Saúde (SUS).

## **2. CONFLITOS DE INTERESSE**

Os autores declaram não possuir conflitos de interesse com a matéria.

### 3. RESUMO EXECUTIVO

**Tecnologia:** Tomografia por Emissão de Pósitrons - Tomografia Computadorizada (PET-CT)

**Indicação:** Detecção precoce de metástases e monitoramento da resposta ao tratamento do câncer de mama metastático.

**Demandante:** Departamento de Gestão e Incorporação de Tecnologias e Inovação em Saúde (DGITIS/SCTIE/MS).

**Introdução:** O câncer de mama (CM) é o mais frequente entre as mulheres, sendo a segunda principal causa de morte por câncer em todo o mundo, depois do câncer de pulmão. Esse tipo de câncer desenvolve-se nos lóbulos mamários, dutos ou no tecido conjuntivo periglandular. Apesar dos avanços na detecção precoce e na compreensão das bases moleculares da doença, 10% das pacientes com câncer de mama já apresentam metástase à distância no momento do diagnóstico. A taxa de sobrevivência em longo prazo para as pacientes com câncer de mama metastático depende de fatores como idade, características do tumor, resposta ao tratamento e extensão das metástases. Estes aspectos justificam a necessidade de avaliação da acurácia diagnóstica dos exames indicados para detecção de metástases nestes pacientes. Dentre os exames diagnósticos indicados para os pacientes oncológicos, a tomografia por emissão de pósitron, ou PET-CT é um considerado um exame para detecção de metástases em diferentes partes do corpo.

**Perguntas de pesquisa:** Qual a acurácia diagnóstica do PET-CT para o diagnóstico do câncer de mama metastático (quando os exames de imagem convencionais apresentarem achados equívocos)?

**Evidências Clínicas:** Foram encontradas inicialmente 7.275 referências por meio da estratégia de busca descrita. Após a exclusão das duplicatas e demais etapas de elegibilidade, foram incluídos ao final 16 estudos. Destes, 11 estudos de coorte e cinco revisões sistemáticas de acurácia diagnóstica. A atualização da busca realizada em 2025, resultou na inclusão de mais 5 publicações sendo 2 estudos de coorte, 1 ECR e 2 estudos transversais. Totalizando então 21 estudos: 13 coortes, 5 revisões sistemáticas, 1 ECR e dois estudos transversais. Dentre os 21 estudos, 14 apresentaram resultados de sensibilidade e especificidade (9 coortes e 5 RS). Valor preditivo positivo e valor preditivo negativo foram apresentados por sete estudos. O desfecho mudança na conduta clínica foi relatado por oito estudos e segurança não foi analisada por nenhum estudo. A maioria da literatura analisada utilizou como comparador a cintilografia óssea isolada ou um conjunto de exames de imagem que os autores denominaram 'estadiamento 'convencional' (Cintilo óssea+ TC de tórax+ TC ou US abdominal). A frequência de alteração de conduta clínica variou entre os estudos analisados indo de 11 a 52,9 %. O exame apresentou benefícios em relação à detecção precoce da progressão da doença, caracterização das metástases, sobrevivência e estadiamento da doença metastática. O risco de viés em treze dos 21 estudos incluídos foi considerado alto, sendo que os oito restantes tiveram baixo risco de viés. Já a certeza da evidência foi considerada baixa ou muito baixa para todos os desfechos avaliados.

**Avaliação Econômica:** Foi realizada uma avaliação econômica (no formato de árvore de decisão) com o objetivo de avaliar a custo-efetividade, da incorporação do PET-CT no diagnóstico de metástase (MTX) de Ca de mama, no grupo de pessoas com achados equívocos, e também, no grupo de pacientes com suspeita de CA de mama e suspeita de metástases 'em geral', na perspectiva do SUS. Os custos dos exames considerados foram os valores previstos do SIGTAP para cada um deles. O desfecho de interesse foi a acurácia. Os resultados da análise empreendida indicaram razão de custo-efetividade incremental (RCEI) por acurácia foi de R\$ 11.090,63 no grupo dos pacientes com suspeita de metástases (MTX) com achados equívocos e de R\$ 15.494,26 em pacientes com CA de mama e suspeita de MTX 'em geral'.

**Análise de Impacto orçamentário:** A AIO realizada avaliou a introdução do PET-CT em dois cenários diversos, um conservador (iniciando com 10% da população de interesse, com aumentos anuais de 10% dos beneficiados) e um abrangente (início em 20% da população de interesse, com aumentos anuais também de 20%). O cenário conservador de adoção do PET-CT para pacientes com achados equívocos ficaria em torno 3,2 milhões de reais em 5 anos, enquanto para uma população mais abrangente de pacientes o impacto ao longo de cinco anos ficaria em torno de 26,4 milhões de reais.

**Recomendações Internacionais:** O *The National Institute for Health and Care Excellence* (NICE) recomenda o uso do PET-CT apenas para confirmação de metástases em casos suspeitos de câncer de mama avançado, mas não para monitoramento da doença. No Canadá, o *Canada's Drug Agency* (CDA-AMC) registrou aumento no uso do exame, com 66,1% das indicações voltadas à oncologia. Não foram encontradas recomendações específicas sobre o tema pelo *Institute for Quality and Efficiency in Health Care* (IQWiG) (Alemanha) e pelo *Scottish Medicines Consortium*: SMC (Escócia).

**Monitoramento do Horizonte Tecnológico:** Foram realizadas buscas estruturadas nas bases *ClinicalTrials.gov* e *Cortellis™* em novembro de 2025, com o objetivo de identificar tecnologias emergentes de diagnóstico por imagem para detecção precoce de metástases e monitoramento da resposta ao tratamento no câncer de mama metastático. As buscas não identificaram novas tecnologias com potencial incremental em relação às modalidades já estabelecidas na prática clínica.

**Considerações Finais:** Os resultados sugerem que pacientes com câncer de mama podem se beneficiar do uso do PET-CT. Embora os valores de sensibilidade e especificidade geralmente se aproximem ou superem 90%, a variabilidade observada

não é desprezível. Mudanças na conduta clínica foram identificadas em pelo menos 11% dos casos nos estudos que avaliaram esse desfecho — um aspecto de relevância individual. A avaliação de pacientes com achados equívocos ainda constitui uma lacuna na literatura, pois o único estudo disponível para essa população data de 2013 e apresenta alto risco de viés. Na avaliação econômica, apesar dos valores relacionados a custo-efetividade incremental por acurácia estarem dentro do limiar estabelecido pela CONITEC (2022), a baixa qualidade das evidências limita a tomada de decisão. Em relação a AIO, a ausência de informações sobre taxas nacionais de casos de CA de mama com suspeitas de MTX, bem como para pacientes com achados equívocos (incluindo dados internacionais), levam a incertezas quanto aos resultados da AIO realizada.

**Perspectiva do paciente:** Entre 01 e 10/04/2025, a Chamada Pública nº 33/2025 recebeu 11 inscrições; os representantes titular e suplente foram definidos por sorteio digital com transmissão ao vivo e envio de gravação aos inscritos. A participante declarou diagnóstico da condição, uso da tecnologia em avaliação e participação em associação e eventos científicos; conforme o manual da Conitec, os conflitos foram classificados como pouco importantes. Paciente de 49 anos, com histórico oncológico de cinco anos, evoluiu para metástase pulmonar após manejo inicial como virose, TC com nódulo ≈0,8 mm inicialmente considerado benigno e, posteriormente, PET-CT, biópsia e segmentectomia que confirmaram metástase, com cessação da tosse (que ocasionou fraturas de costela). Para viabilizar o PET-CT, mantém plano de saúde que compromete ~52% do orçamento mensal, afetando despesas essenciais. A paciente avalia que a indicação precoce de PET-CT teria reduzido desgaste físico e intervenções desnecessárias, ressaltando a importância do acesso oportuno a tecnologias diagnósticas.

**Discussão do Comitê da apreciação inicial:** Após a análise técnica, relato da perspectiva do paciente e debate com especialistas, as discussões convergiram para a utilidade clínica do PET-CT em situações de incerteza diagnóstica (achados equívocos nos exames convencionais), reconhecendo ao mesmo tempo lacunas de evidência e vieses metodológicos (seleção de pacientes, ausência de cegamento, fluxo/tempo e definição de pontos de corte). O ponto central da deliberação foi a metodologia da avaliação econômica. O modelo apresentado utilizou a "acurácia diagnóstica" como medida de efetividade, o que gerou questionamentos por parte de alguns membros do Comitê quanto à falta de uma correlação direta com desfechos clínicos finais (como sobrevida ou qualidade de vida). Embora a equipe técnica tenha justificado a escolha pela escassez de dados específicos na literatura, comprometeu-se a refinar a modelagem para a etapa final, buscando projetar o impacto clínico do diagnóstico correto. Em relação ao impacto orçamentário, considerou-se que a incorporação é viável no cenário conservador focado em achados equívocos (estimado em cerca de R\$ 3,2 milhões em 5 anos), mas alertou-se para a necessidade de critérios objetivos na definição de "equivoco" para evitar extrapolações de demanda na prática assistencial. Diante do benefício diagnóstico reconhecido, o Comitê emitiu recomendação preliminar favorável, solicitando que a Consulta Pública contribua para aprimorar as definições operacionais e os dados econômicos.

**Recomendação da Conitec na apreciação inicial:** Os membros do Comitê de Produto e Procedimentos presentes na 147ª Reunião ordinária da Conitec no dia doze de dezembro de 2025 deliberaram por maioria simples recomendar a ampliação da tomografia computadorizada por emissão de pósitrons (PET-CT) para o diagnóstico do câncer de mama metastático quando os exames de imagem convencionais apresentarem achados equívocos.

**Consulta pública:** Na consulta pública, todos os participantes manifestaram-se favoravelmente à ampliação de uso da tecnologia avaliada, com base em opiniões, tais como a dificuldade de acesso ao procedimento, o acesso a métodos diagnósticos precisos como dimensão do direito à saúde, a efetividade no diagnóstico correto, no estadiamento sistêmico do câncer metastático e na abordagem terapêutica oportuna, além da redução de custos para o sistema de saúde. A efetividade associada à superioridade da acurácia do exame PET-CT em relação aos métodos convencionais, a segurança e a praticidade foram destacadas como efeitos positivos. Como efeitos negativos, foram citadas a dificuldade de acesso e a possibilidade de resultados falso-positivos e falso-negativos. Sobre outras tecnologias diagnósticas, os participantes destacaram experiência com os exames de imagem convencionais, ressaltando a acurácia e a precisão no estadiamento do câncer de mama, a diminuição de uso de procedimentos invasivos, o apoio ao diagnóstico precoce e ao tratamento, a maior disponibilidade de acesso e o menor custo como aspectos positivos. As limitações na detecção de metástases, o tempo de espera para realização e recebimento de resultados e o desconforto na realização de alguns procedimentos foram apontados como efeitos negativos.

**Discussão do Comitê da apreciação final:** Na 149ª Reunião Ordinária, as contribuições recebidas não alteraram o entendimento técnico e a Conitec manteve posição favorável à ampliação do uso do PET-CT para diagnóstico do câncer de mama metastático quando os métodos convencionais apresentarem achados equívocos. Quanto à factibilidade, o procedimento já integra a rede contratualizada do SUS e possui tabela de referenciamento, sendo necessária apenas a

pactuação de metas entre gestores e prestadores, condicionada ao financiamento correspondente. Discutiu-se a logística e o custeio do 18F-FDG, com destaque para a variação de custos concentrada no frete; sugeriu-se mecanismo de ajuste regional no custeio para mitigar iniquidades e ampliar a capilaridade. Reforçou-se que o PCDT deve explicitar critérios objetivos de elegibilidade para “achados equívocos”, incluindo incertezas clínicas relevantes, com apoio das sociedades científicas. Sem estimativa da fração de casos elegíveis, recomendou-se monitoramento do uso e inclusão de exemplos clínico-radiológicos no PCDT. Ao final, deliberou-se por unanimidade pela incorporação.

**Recomendação final da Conitec:** Os membros do Comitê de Produtos e Procedimentos da Conitec deliberaram, por unanimidade, recomendar a incorporação da Tomografia por Emissão de Pósitrons associada à Tomografia Computadorizada (PET-CT) para o diagnóstico do câncer de mama metastático quando os exames de imagem convencionais apresentarem achados equívocos. Foi assinado o Registro de Deliberação nº 1.096/2026.

<b>COMPÊNDIO ECONÔMICO — PET-CT (FDG) para diagnóstico de câncer de mama metastático com achados equívocos</b>	
<b>Preço do produto para incorporação</b>	Não aplicável (procedimento). Valor utilizado é o do procedimento no SIGTAP.
<b>Custo de tratamento por paciente</b>	R\$ 2.107,22 — TOMOGRAFIA POR EMISSÃO DE PÓSITRONS (PET-CT), cód. SIGTAP 02.06.01.009-5
<b>RCEI final</b>	R\$ 11.090,63 por acurácia (PET-CT vs estadiamento convencional)
<b>População estimada</b>	2026 = 994; 2027 = 997; 2028 = 1001; 2029 = 1004; 2030 = 1007
<b>Impacto orçamentário incremental (1º e 3º ano)</b>	Cenário conservador (market-share: 10% a 50%): Ano 1 = R\$ 710.084,12; Ano 3 = R\$ 1.137.007,28. Cenário abrangente (market-share: 20% a 100%): Ano 1 = R\$ 1.420.168,23; Ano 3 = R\$ 2.274.014,56.

## 4. INTRODUÇÃO

### 4.1. Aspectos clínicos e epidemiológicos da doença

O câncer de mama representa o tipo mais frequente de neoplasia entre as mulheres [1]. No Brasil, excluídos os tumores de pele não melanoma, o câncer de mama é o mais incidente em mulheres de todas as regiões, com taxas mais altas nas regiões Sul e Sudeste. Para cada ano do triênio 2023-2025 foram estimados 73.610 casos novos, o que representa uma taxa ajustada de incidência de 41,89 casos por 100.000 mulheres [2]. No que se refere a etiologia, dados do Grupo Brasileiro de Estudos do Câncer de Mama, demonstram que o maior acometimento está na etnia branca (68%), seguida pela parda (27,5%), negra (3,9%), asiática (0,5%) e indígena (0%) [3].

A média de idade no diagnóstico no Brasil é 62 anos, com o câncer predominando em mulheres acima de 50 anos, no entanto, 15–16% dos óbitos no Brasil ocorrem em mulheres entre 40 e 49 anos, e 1 entre cada 6 mortes é abaixo de 50 anos. Alguns fatores de risco associados são: histórico familiar, mutações genéticas (5-10%), condições reprodutivas (nuliparidade, menopausa tardia, menor amamentação), obesidade, álcool, sedentarismo, trabalho noturno, radiações [4].

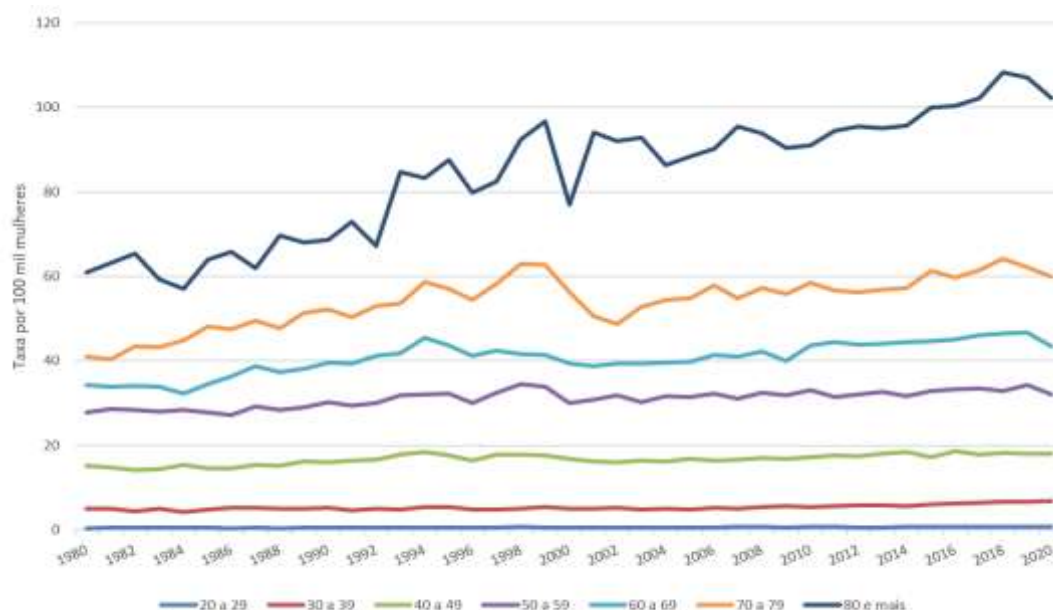
A forma metastática da doença corresponde ao estágio avançado em que as células tumorais primárias se disseminam para outras partes do corpo, sendo os locais mais frequentemente acometidos os ossos, pulmões, fígado ou cérebro. O câncer de mama metastático apresenta desafios significativos para o tratamento e é associada a um prognóstico mais reservado. No contexto clínico, os sintomas do câncer de mama metastático podem variar dependendo dos órgãos e tecidos afetados pelas metástases. Entre os achados mais comuns estão dor óssea, falta de ar, dor de cabeça, fadiga, perda de peso inexplicada, dor abdominal ou icterícia (em casos de metástases hepáticas) [1].

O diagnóstico do câncer de mama metastático é usualmente confirmado por meio de exames de imagem, como tomografia computadorizada (TC), ressonância magnética (RM), cintilografia óssea (CI) e tomografia por emissão de pósitrons (PET-CT). Além disso, a biópsia das lesões metastáticas, com análise anatomopatológica e, quando necessário, imunohistoquímica, é fundamental para confirmar o diagnóstico e caracterizar o subtipo tumoral, orientando assim a escolha terapêutica [5].

As modalidades terapêuticas disponíveis para o câncer de mama incluem abordagens loco-regionais, como cirurgia e radioterapia, e tratamentos sistêmicos, como quimioterapia e hormonioterapia. Pacientes com indicação de mastectomia como tratamento primário, podem, em algumas situações, ser submetidas à quimioterapia neoadjuvante com o objetivo de reduzir o volume tumoral antes do tratamento cirúrgico e/ou radioterápico. A terapia adjuvante sistêmica (hormonioterapia — para aquelas que apresentam receptores hormonais positivos — ou quimioterapia) é instituída após a cirurgia, sendo sua indicação baseada na avaliação do risco de recorrência da doença [1].

## Aspectos epidemiológicos

No Brasil, o câncer de mama é um importante problema de saúde pública e uma das principais causas de morte por câncer em mulheres. A taxa de mortalidade por câncer de mama varia ao longo do tempo e é influenciado por vários fatores, como sexo, idade, acesso aos serviços de saúde, diagnóstico precoce, dentre outros [6]. Como se verifica na figura a seguir de 1980 a 2020, que representa a mortalidade por faixa etária, a taxa aumenta com o aumento da idade (Figura 1).



**Figura 1.** Taxas de mortalidade por câncer de mama, específicas por faixas etárias, por 100.000 mulheres. Brasil, 1980 a 2020. Fonte: Inca. Atlas de Mortalidade por Câncer [2]

Segundo dados do INCA [2], no ano de 2020, foram registrados 17.825 óbitos por câncer de mama feminina, o equivalente a um risco de 16,47 mortes por 100 mil mulheres. Estas taxas de mortalidade são mais elevadas nas regiões Sul e Sudeste do país. E triênio 2023-2025 estimaram-se 73.610 casos novos, a cada ano, o que representa uma taxa ajustada de incidência de 41,89 casos por 100.000 mulheres residentes no Brasil [2, 7].

O câncer de mama (CM) é mundialmente o mais frequente entre as mulheres, especialmente, a partir dos 50 anos de idade, sendo a segunda principal causa de morte relacionada à esta doença em todo o mundo, depois do câncer de pulmão. Esse tipo de câncer se desenvolve a partir dos lóbulos mamários, dutos ou do tecido conjuntivo. Embora vários critérios e classificações sejam possíveis, os tipos mais representativos de câncer de mama podem ser divididos em quatro, com base em subtipos moleculares: luminal A, luminal B, receptor do fator de crescimento epidérmico humano 2 (Her2) positivo e câncer de mama triplo negativo (*TNBC* - sigla em inglês). Esses subtipos são determinados com base em características específicas das células cancerosas, como a expressão de receptores hormonais (estrogênio e progesterona) e a amplificação do gene Her2 [5]. Apesar dos avanços na detecção precoce e na compreensão das bases moleculares da doença, 10% das pacientes com câncer de mama já possuem metástase à distância no momento do diagnóstico. Ao

contrário do que se pensava anteriormente, que a disseminação do tumor ocorria em estágios tardios, os estudos recentes têm mostrado que a metástase se dá de forma mais precoce durante a progressão do tumor. A etiologia do câncer de mama metastático está relacionada a uma combinação de fatores de risco, alterações genéticas e influências ambientais. Embora não seja possível identificar a causa exata do CM metastático individualmente há vários fatores que têm sido associados ao seu desenvolvimento, como genética, aspectos hormonais endógenos e exposição a hormônios exógenos, idade e história reprodutiva e familiar. Cerca de 5 a 10% dos casos estão relacionados às mutações genéticas hereditárias, especialmente, nos genes BRCA1 e BRCA2 [5]. Tais mutações aumentam significativamente o risco de desenvolver câncer de mama e estão associadas a um risco aumentado de metástase. Além disso, o câncer metastático também é mais comum em mulheres menarca precoce, menopausa tardia, gravidez tardia ou nuliparidade, assim como em mulheres com desbalanços hormonais. A taxa de sobrevivência, a longo prazo, para pacientes com câncer de mama metastático depende de vários fatores, como a idade da paciente, características do tumor, resposta ao tratamento e extensão das metástases. Estes achados justificam a necessidade do uso de métodos diagnósticos acurados nestas pacientes [1].

Dentre os exames diagnósticos preconizados para alguns pacientes oncológicos, o PET-CT é um exame que tem a capacidade de detectar a presença de metástases em diferentes partes do corpo [4]. Isso permite que os profissionais de saúde identifiquem a disseminação do câncer de mama em estágios iniciais, anteriormente à sua detecção por outros métodos de imagem ou exames clínicos. A detecção precoce de metástases é fundamental para determinar o plano de tratamento adequado. Além disso, este exame pode ser útil para monitorar a resposta ao tratamento do câncer de mama metastático, permitindo que as alterações metabólicas e estruturais nas células neoplásicas sejam observadas antes e após a terapia. Tal informação pode auxiliar no planejamento de eventuais alterações na terapia [5].

#### 4.2. Aspectos diagnósticos

A tomografia por emissão de pósitrons associada à tomografia computadorizada (PET-CT) com fluordesoxiglicose (FDG) é um método de imagem funcional capaz de detectar alterações metabólicas características das células tumorais. [8].

No entanto, esse não é indicado como exame de primeira escolha para o estadiamento do câncer de mama. De acordo com o PCDT para Câncer de Mama do Ministério da Saúde (2024) [9], a utilização da PET-CT deve ser reservada a situações clínicas específicas, como a investigação de metástases à distância em pacientes sintomáticas ou com suspeita de doença metastática não elucidada por métodos convencionais de imagem. Conforme o referido PCDT, pacientes em uso de quimioterapia ou hormonioterapia neoadjuvante deve ser monitorizadas com exame clínico. Exames de imagem não seriam recomendados de forma rotineira, mas são úteis em casos específicos para auxiliar a decisão cirúrgica ou determinar progressão durante o tratamento. Já pacientes em tratamento paliativo devem ser monitorizados com exames de imagem (preferencialmente TC) para avaliação da resposta terapêutica. Por fim, para acompanhamento pós-

tratamento, no PCDT não se preconiza o uso de exames como hemograma completo, dosagens bioquímicas séricas, cintilografia óssea, radiografia de tórax, ultrassonografia abdominal, TC, RM, PET-CT ou marcadores tumorais de rotina em paciente assintomático sem achados que sugiram recidiva da doença [10,11].

O estudo de Schwarz et al. [12], investigou a aplicação da PET-CT de forma sequencial com o objetivo de avaliar precocemente a resposta ao tratamento quimioterápico. Neste, foram realizadas PET-CTs ao final do primeiro ciclo de quimioterapia e comparadas com imagens obtidas após o terceiro e sextos ciclos. Os resultados demonstraram que a técnica foi eficaz na identificação precoce de pacientes responsivos e não responsivos. Possibilitando a suspensão de regimes terapêuticos ineficazes naquele não responsivos evitando toxicidades desnecessárias.

#### 4.3. Aspectos prognósticos

A identificação de fatores prognósticos no momento do diagnóstico do câncer de mama é fundamental para a definição do prognóstico geral da paciente, influenciando diretamente a sobrevida global, a probabilidade de recorrência e a progressão da doença. Entre 20% a 30% das pacientes com câncer de mama localizado podem desenvolver recorrência à distância ao longo do tempo [13].

A caracterização biológica do tumor, especialmente com base na expressão dos receptores hormonais (HR) e do receptor do fator de crescimento epidérmico humano 2 (HER2), permite a classificação em subtipos moleculares distintos. Esses subtipos apresentam não apenas respostas terapêuticas diferenciadas, mas também impactos prognósticos distintos, influenciando significativamente o risco de metástases e a evolução clínica da doença. Nas últimas décadas, essa abordagem molecular tem se consolidado como um dos principais determinantes para a escolha terapêutica e estratificação de risco.

Além do subtipo biológico, outros fatores prognósticos relevantes incluem a idade da paciente, o local da metástase, o status clínico da doença no momento do diagnóstico e o número de sítios metastáticos acometidos [14,15]. A integração desses elementos é fundamental para a tomada de decisão clínica individualizada e para o planejamento terapêutico mais adequado.

#### 4.4. Disponibilidade no SUS

No Brasil, através da PORTARIA Nº 1.340, DE 1º DE DEZEMBRO DE 2014 (Código SIGTAP 02.06.01.009-5) a Secretaria de Atenção à Saúde incorporou o PET-CT ao SUS – Sistema Único de Saúde para os casos de estadiamento clínico do câncer de pulmão de células não pequenas potencialmente ressecável; para a detecção de metástase(s) exclusivamente hepática(s) e potencialmente ressecável(eis) de câncer colorretal; e para o estadiamento e avaliação da resposta ao tratamento de linfomas de Hodgkin e não Hodgkin [16].

#### 4.5. Disponibilidade na Saúde Suplementar

De acordo com a Resolução Normativa – RN nº 428, de 2017, que entrou em vigor desde 2/1/2018 o PET-CT Oncológico faz parte do Rol de Procedimentos e Eventos em Saúde, elaborados pela Agência Nacional de Saúde Suplementar (ANS), e o exame deve ser obrigatoriamente oferecido pelas operadoras de saúde. A RN confere cobertura obrigatória de PET-CT Oncológico para o diagnóstico do câncer de mama metastático quando os exames de imagem convencionais apresentarem achados equívocos [17].

### 5. TECNOLOGIA

O PET-CT consiste na associação de duas tecnologias: o PET – Tomografia por Emissão de Póstron e o CT – Tomografia Computadorizada, na qual duas imagens são adquiridas simultaneamente do paciente, uma imagem anatômica, por meio do CT, e uma funcional (metabólica) por meio do PET. Estas duas imagens do paciente serão sobrepostas por meios computacionais, gerando uma única imagem ao final [18].

Ao ser introduzido pela primeira vez na oncologia, as indicações do PET-CT incluíam o estadiamento e reestadiamento de câncer de pulmão de não pequenas células, linfoma e câncer colorretal. Em 2003, foram aprovadas as indicações adicionais de monitoramento do câncer de mama, câncer de cabeça e pescoço, esôfago e gastroesofágico e melanoma [8].

O exame PET-CT utiliza como principal radiotraçador, o fluordesoxiglicose (FDG) – <sup>18</sup>F, radiofármaco contendo Flúor 18. Nele a glicose é marcada com traçador radioativo [19]. A captação de FDG no tumor primário carrega informações prognósticas, mas os mecanismos bioquímicos subjacentes que são responsáveis pelo aumento do metabolismo da glicose não foram completamente elucidados [8,18]. Diversos aparelhos de PET/CT têm registro ativo na Anvisa (Quadro 1).

**Quadro 1.** Ficha técnica da tecnologia em avaliação.

<b>Tipo</b>	Exame de imagem
<b>Princípio teste/método diagnóstico</b>	Tomografia computadorizada com emissão de pósitrons (PET-CT)
<b>Indicação</b>	Um sistema de aquisição de imagens radiológicas que é uma combinação de um sistema de câmera de tomografia por emissão de pósitrons (PET) para obtenção de imagens de medicina nuclear com um sistema de câmera de tomografia computadorizada (TC) para obtenção de imagens de raios X. As imagens de medicina nuclear e raios X podem ser registradas e exibidas em formato combinado (sobrepostas na mesma orientação) para a localização anatômica dos dados da medicina nuclear (por exemplo, a distribuição dos radiofarmacêuticos). As partes de PET e de TC do sistema podem ser utilizadas de forma independente ou combinada. As imagens de PET e de TC podem ser transferidas para outros sistemas para o planejamento da radioterapia ou para processamento adicional.

<b>Indicação em avaliação</b>	diagnóstico do câncer de mama metastático (quando os exames de imagem convencionais apresentarem achados equivocados)
<b>Registros válidos</b>	<p>BIO IMAGEM Comércio de Equipamentos Médicos e Hospitalares LTDA. (Fabricante Neusoft Medical Systems Co. Ltd. – CHINA) Sistema de Tomógrafo de Emissão de Pósitrons (PET) e Tomógrafo Computadorizado (CT) Registro: 80059520019</p> <p>GE HEALTHCARE DO BRASIL COMÉRCIO E SERVIÇOS PARA EQUIPAMENTOS MEDICO-HOSPITALARES (Fabricante GE MEDICAL SYSTEMS LLC - ESTADOS UNIDOS DA AMÉRICA, EUA) Sistema de Tomografia por Emissão de Pósitrons e Tomografia Computadorizada Registro: 80071260344</p> <p>SIEMENS HEALTHCARE DIAGNÓSTICOS LTDA (Fabricante SIEMENS MEDICAL SOLUTIONS USA, INC - EUA) EQUIPAMENTO DE TOMOGRAFIA POR EMISSÃO DE PÓSITRONS (PET) / TOMOGRAFIA COMPUTADORIZADA (CT) BIOGRAPH Registro: 10345162055</p> <p>SIEMENS LTDA (Fabricante CTI PET SYSTEMS INC – EUA) SCANNER DE TOMOGRAFIA POR EMISSÃO DE PÓSITRONS (PET) ECAT, marca CTI PET Systems Registro: 10234230090</p> <p>UNITED IMAGING BRAZIL EQUIPAMENTOS MÉDICOS LTDA (Fabricante SHANGHAI UNITED IMAGING HEALTHCARE CO. LTD. – CHINA) Sistema de Tomografia Computadorizada por Emissão de Pósitrons e Tomografia Computadorizada Registro: 80984400006 Sistema de Tomografia Computadorizada por Emissão de Pósitrons e Tomografia Computadorizada Registro: 80984400007</p>

### 5.1 Preço das tecnologias

Tendo em vista que o PET-CT já está disponível no SUS para outras indicações, por meio do procedimento TOMOGRAFIA POR EMISSÃO DE PÓSITRONS (PET-CT) (código SIGTAP 02.06.01.009-5) [16], o preço avaliado neste relatório referente ao procedimento PET-CT foi correspondente ao valor desse procedimento no SIGTAP: R\$ 2.107,22.

## 6. EVIDÊNCIAS CLÍNICAS

### 6.1. Pergunta de pesquisa

Qual a acurácia diagnóstica da Tomografia por Emissão de Pósitrons (PET-CT) em pacientes com câncer de mama metastático (com achados equivocados de acordo com os exames de imagem convencionais)?

O Quadro 2, a seguir, ilustra a pergunta PICO utilizada para nortear o desenvolvimento deste PTC.

**Quadro 2.** Pergunta PICO (população, intervenção, comparação e "outcomes" [desfechos]) e tipos de estudos que serão incluídos.

<b>População</b>	Pacientes com câncer de mama metastático com achados equívocos de acordo com os exames de imagem convencionais*
<b>Intervenção (tecnologia)</b>	Tomografia por emissão de pósitrons (PET-CT)
<b>Comparador</b>	Qualquer outro exame de imagem disponível para estadiamento no SUS*
<b>Desfechos (outcomes)</b>	<p><b>Desfechos primários</b></p> <p>1 - Sensibilidade</p> <p>2 - Especificidade</p> <p><b>Desfechos secundários</b></p> <p>3 - Valor Preditivo (VPP)</p> <p>4 - Valor Preditivo Negativo (VPN)</p> <p>5 - Mudança de conduta clínica</p> <p>6 - Segurança</p>
<b>Delineamento de estudo</b>	Revisão Sistemática (com ou sem Meta-análise) de acurácia diagnóstica, Ensaios clínicos randomizados ou quase-randomizados, Estudos de coorte prospectivo, caso controle e estudo transversal.

\* No caso serem encontrados estudos para as pacientes com exames com achados equívocos em um número  $\leq 5$ , serão avaliadas pacientes com suspeita de diagnóstico de câncer de mama metastático, independentemente dos achados serem equívocos ou inequívocos.

## 6.2 Busca das evidências

Com base na pergunta PICO estabelecida para esta revisão sistemática, foi realizada uma busca nas seguintes bases de dados: MEDLINE (via Pubmed); EMBASE (via Elsevier); Cochrane Library; LILACS (via BVS), Open Grey, WHO ICTRP e ClinicalTrials.gov. A busca inicial (Anexo 1) foi realizada entre 19 e 27 de junho de 2023, sem restrição para língua, comparadores, desfechos e tipos de estudo. Posteriormente, uma nova busca foi realizada em 17 de abril de 2025, utilizando as mesmas estratégias, porém com um filtro de datas para capturar estudos publicados a partir de 28 de julho de 2023.

### 6.2.1 Elegibilidade

O processo de elegibilidade dos estudos foi realizado em duas etapas, por ao menos dois revisores independentes. A primeira etapa consistiu na triagem dos estudos por avaliação de título e resumo, utilizando-se a plataforma Rayyan®. Na segunda etapa foi realizada uma avaliação por texto completo. Os conflitos foram discutidos para que se chegasse a um consenso e, quando necessário, foram resolvidos por um terceiro revisor.

### 6.2.2 Critérios de inclusão

- Pacientes com neoplasia primária de mama metastática que tenham feito o exame tomografia por emissão de pósitrons (PET-CT), e que tenham resultados equívocos nos demais exames de imagem feitos;
- Existência de algum exame de imagem como comparador;
- Os seguintes delineamentos: Revisão Sistemática (com ou sem meta-análise) de acurácia diagnóstica, ensaios clínicos randomizados ou quase-randomizados, estudos de coorte prospectivo, caso controle e estudo transversal.

No caso de não serem encontrados estudos para as pacientes com exames com achados equívocos (ou deste número ser muito reduzido) foram avaliadas pacientes com diagnóstico de câncer de mama metastático, independentemente de os achados serem equívocos ou inequívocos.

### 6.2.3 Critérios de exclusão

- Pacientes com neoplasia primária de mama não metastática;
- Pacientes com outros tipos de tumor, não primário de mama, que se apresentem na mama (ou seja, que tenham metástases em mama de outros tumores não-mamários);
- Estudos sem exame de imagem como comparador;
- Delineamentos diversos dos descritos no item anterior.

## 6.3 Seleção dos estudos

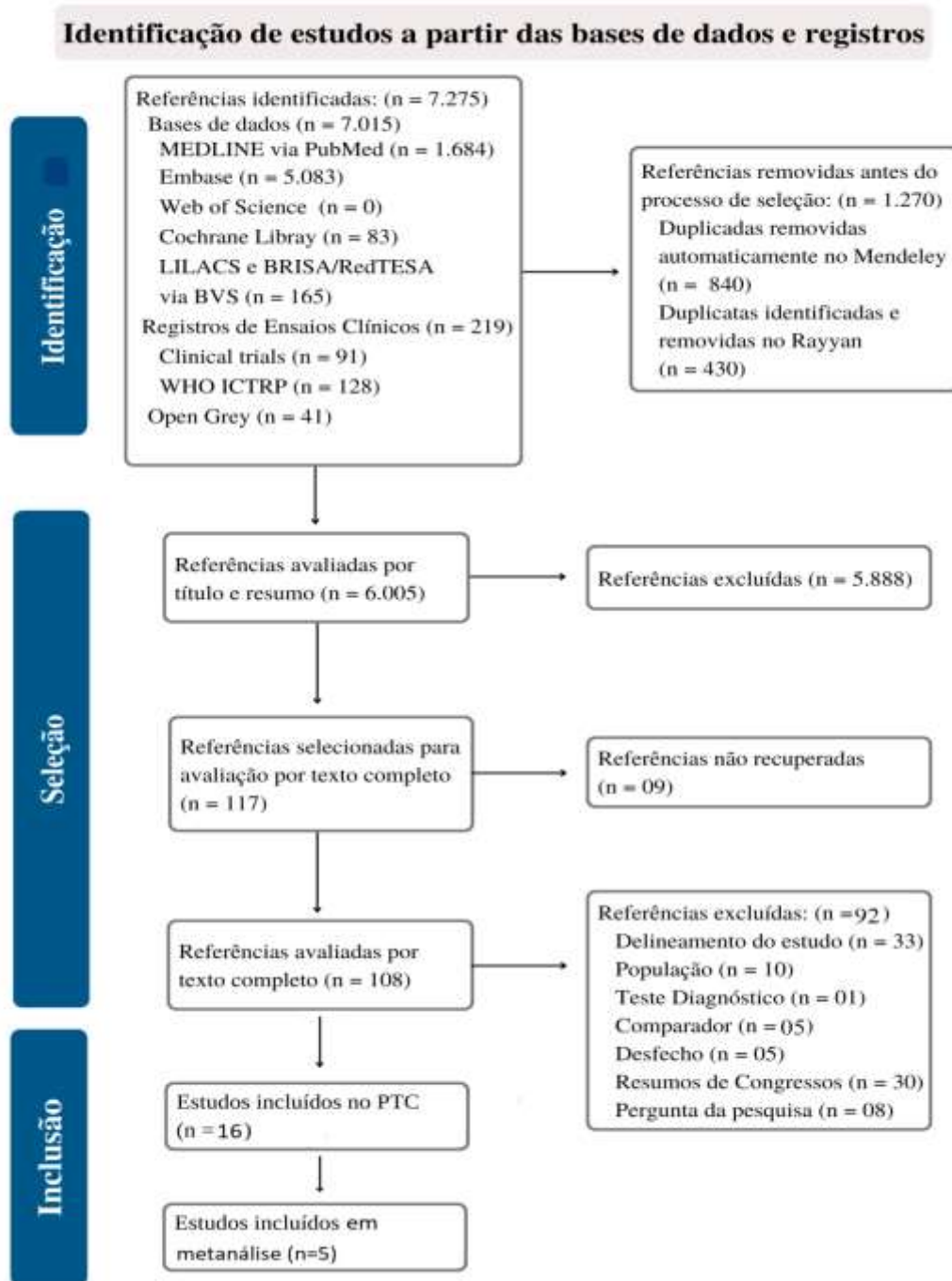
A estratégia de busca inicial resultou em 7.275 referências. Após a exclusão das duplicatas (via Mendeley e Rayyan) restaram 6.005 estudos. Tais resultados foram avaliados por título e resumo, resultando em 108 publicações para a etapa de avaliação do texto completo. Assim, 16 estudos foram considerados elegíveis para esta revisão.

Na busca referente à atualização foram identificadas 1.536 referências, das quais 169 foram excluídas por duplicidade. Assim, 1.370 estudos foram avaliados por título e resumo e apenas 54 artigos foram consideráveis elegíveis para a leitura do texto completo. Após a aplicação dos critérios de elegibilidade, foram incluídas no parecer final mais cinco publicações, correspondentes a quatro estudos pivotais e um estudo secundário.

Assim, ao todo, para esta revisão, foram incluídos 21 estudos, sendo 13 estudos de coorte, um ECR, dois estudos transversais de acurácia diagnóstica e cinco revisões sistemáticas de acurácia diagnóstica. Destes, houve apenas um estudo identificado que tratou de pacientes com achados equívocos (Manohar et al, 2013) [20]. Assim, de acordo com o definido *a priori* para esta situação, todos os 16 estudos foram avaliados.

As Figuras 2 e 3 (a seguir) resumem o processo de elegibilidade, utilizado em ambas as buscas.





**Figura 2.** Fluxograma (diagrama de PRISMA) do processo de elegibilidade das publicações rastreadas

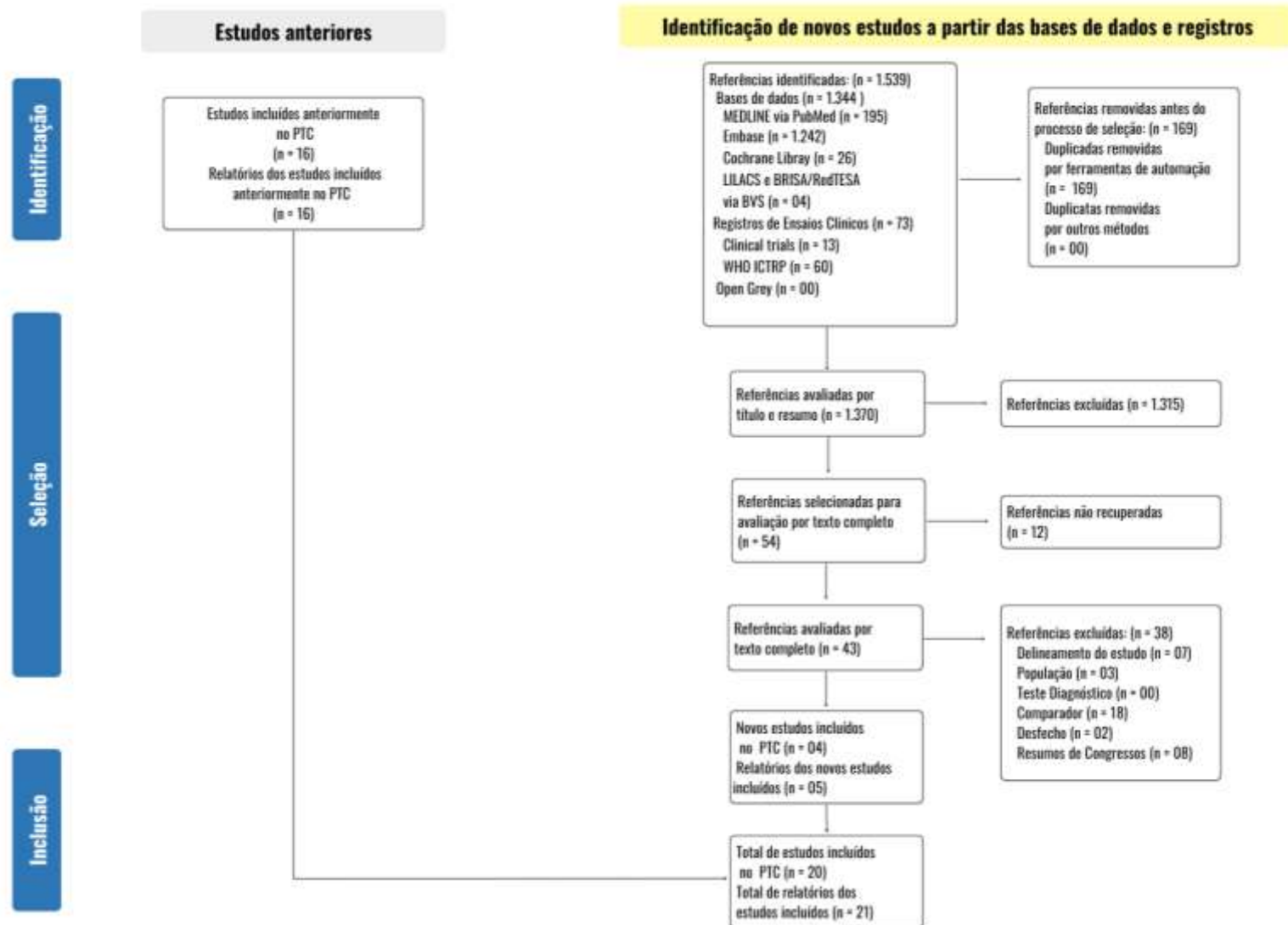


Figura 3. Fluxograma (diagrama de PRISMA) do processo de elegibilidade das publicações rastreadas: atualização

#### 6.4. Caracterização dos estudos

O presente parecer baseia-se na análise de um ensaio clínico randomizado (ECR), publicado em 2023; treze estudos de coorte prospectivos, publicados entre 2003 e 2023; dois estudos transversais, publicados em 2024; e cinco revisões sistemáticas (sendo quatro meta-análises), publicadas entre 2008 e 2017.

A amostra total compreende 369 participantes no ECR; 1.119 nos estudos de coorte; 195 nos estudos transversais; e 2.001 pacientes nas revisões sistemáticas. Apenas o estudo de Manohar et al. (2013) [20] incluiu pacientes com achados diagnósticos equívocos.

O tempo de seguimento variou de 16 dias a 59 meses, evidenciando considerável heterogeneidade entre os estudos. O ECR [21] apresentou seguimento de 6 a 12 meses; os estudos de coorte, 2 semanas a 59 meses; e as revisões sistemáticas, de 6 a 28 meses.

Em relação à idade dos participantes, observou-se ampla variação etária. A menor média de idade observada foi de 49,2 anos, relatada na coorte de Manohar et al. (2013) [20], enquanto a maior foi de 72,7 anos (intervalo: 41,1–89,4), na coorte de Vogsen et al. (2023A) [22] e Vogsen et al. (2023B) [23].

Todos os estudos que informaram o radioisótopo utilizado no PET-CT relataram o uso de <sup>18</sup>F-FDG. O teste índice foi comparado a exames de imagem convencionais, incluindo ressonância magnética (n = 2), tomografia computadorizada (n = 11), ultrassonografia (n = 3) e cintilografia óssea (n = 12). As principais topografias avaliadas foram tórax (n = 5) e abdômen (n = 4).

Quanto aos desfechos, o ECR [21] avaliou a mudança na conduta clínica e a detecção de metástases à distância. Entre os estudos de coorte, nove relataram dados de sensibilidade e especificidade; sete apresentaram valores preditivos positivos (VPP) e negativos (VPN); oito abordaram a mudança na conduta clínica; um avaliou a sobrevida livre de progressão e a sobrevida específica da doença; e um investigou a progressão da doença. Os estudos transversais avaliaram o impacto PET-CT no estadiamento inicial [24] e a concordância entre testes diagnósticos [25].

Por fim, todas as revisões sistemáticas calcularam sensibilidade e especificidade, sendo que duas delas também apresentaram VPP e VPN [26, 27]. Apenas uma revisão sistemática [26] abordou a mudança na conduta clínica como desfecho.

Nenhum dos estudos incluídos neste parecer avaliou desfechos relacionados à segurança.

As principais características metodológicas e clínicas dos estudos incluídos encontram-se resumidas no Quadro 3.

**Quadro 3.** Principais características dos estudos incluídos (n = 21)

Autor, ano	Tempo de seguimento	Características da amostra		Grupo Intervenção de interesse		Exame comparador	Desfechos avaliados	Principais limitações/problemas
		Nº total	Idade média (anos)	Isótopo	Nº			
<b>Ensaio Clínicos Randomizado (n = 1)</b>								
Dayes et al., 2023 [21]	6 – 12 meses	369	53 ±13	18FDG	184	Tomografia Computadorizada e Cintilografia óssea	Mudança de conduta clínica. Detecção de metástases a distância.	Sensibilidade e Especificidades não calculadas. O seguimento curto impediu a análise de desfechos importantes, como sobrevida global.
<b>Coorte Prospectivo (n = 13)</b>								
Manohar et al, 2013 [20] (único com pacientes com achados equívocos)	NI	43	49,2	18FDG	43	‘Estadiamento convencional’ (Cintilografia óssea, TC de tórax, TC/US abdômen)	Sensibilidade, Especificidade, VPP, VPN, mudança na conduta clínica.	Amostra pequena. Falta de Robustez. Não foi explicitada confirmação dos achados com histopatologia.
Vogsen et al., 2023A [22] (NCT03358589)	36,1 meses (2,9 – 55)	87	72.7 (41,1 – 89,4)	18FDG	87	Tomografia Computadorizada	Sobrevida livre de progressão e sobrevida específica da doença	Amostra pequena. Estudo unicêntrico. Uso de parâmetro sem consenso internacional.
Vogsen et al., 2023B [23] (NCT0335858)	15,9 meses (1,9 – 37,5)	87	72.7 (41,1 – 89,4)	18FDG	87	Tomografia Computadorizada	Mudança de conduta clínica. Progressão da doença.	Possível seleção biológica. Limitações operacionais de cegamento.
Santos et al, 2023 [29]	16 ± 14 dias	410	54±13	18FDG	81	Cintilografia óssea	Sensibilidade e Especificidade.	Não foram avaliados os desfechos de VPP e VPN. A avaliação limitou-se a comparação na detecção de MTX ósseas
Shawky et al,2020 [30]	6 – 12 meses	30	53,56	Não indicou isótopo, descreve	30	Tomografia Computadorizada (tórax, abdômen e ossos)	Sensibilidade, Especificidade, VPP e VPN.	Amostra pequena. Autores não apresentam IC (95%) e nem valor de p.

				apenas PET-CT				
Gajjala et al,2018 [31]	NI	61	51,27±10,64	18FDG	61	'Estadiamento convencional' (Cintilografia óssea, TC de tórax, TC/US abdômen)	Sensibilidade, Especificidade, VPP, VPN e mudança de conduta clínica.	Amostra pequena. Autores não apresentam IC (95%) e nem valor de p.
Hildebrandt et al,2016 [32]	19 meses (1 – 35)	100	60±10,57	18FDG	100	Tomografia Computadorizada	Sensibilidade, Especificidade, VPP e VPN.	Amostra relativamente pequena. O tempo de seguimento não foi informado.
Krammer et al, 2015 [33]	1 ano	101	54 ±10	18FDG	101	Cintilografia óssea	Sensibilidade, Especificidade, VPP, VPN, Mudança de conduta clínica.	Não houve correlação histopatológica de achados suspeitos no PET-CT. A avaliação limitou-se a comparação na detecção de MTX ósseas
Cochet et al, 2014 [34]	30 meses (9 – 59)	142	51 ±12	18FDG	142	Cintilografia óssea	Mudança na conduta clínica.	A PET-CT foi realizada do nível médio da coxa até o cérebro com os braços levantados, ou seja, não atingiu todo o esqueleto. A avaliação limitou-se a comparação na detecção de MTX ósseas
Damle et al, 2013 [35]	2 anos	72	52	18FDG	72	Cintilografia óssea	Sensibilidade, Especificidade, VPP, VPN, mudança na conduta clínica.	O estudo investigou 3 tipos de câncer em uma única análise. A apresentação dos resultados em câncer de mama não foi aprofundada. A avaliação limitou-se a comparação na detecção de MTX ósseas
Jager et al, 2010 [36]	17 meses (6 – 41)	31	PET-CT: 53±11, Estadiamento convencional: 45±12	Não indicou isótopo, descreve apenas FDG	31	Cintilografia óssea	Mudança na conduta clínica.	Tamanho amostral pequeno. Não foram realizados testes estatísticos.

Stadnik et al, 2006 [37]	NI	10	56	18FDG	10	Ressonância magnética	Sensibilidade, Especificidade, VPP e VPN.	Amostra muito pequena.
Goerres et al, 2003 [38]	12 – 20 semanas	32	57,2 ±10,2	18 FDG	32	Ressonância magnética (apenas do Tórax)	Sensibilidade, Especificidade, VPP, VPN e Mudança na conduta clínica.	Controle disponível apenas para região torácica.
<b>Estudo Transversal (n = 2)</b>								
Fatima et al., 2024 [24]	NI	115	58 (25 – 88)	18FDG	115	Tomografia Computadorizada, Cintilografia óssea	Impacto no estadiamento inicial (taxa de upstaging e mudança inferida de manejo). Exposição à radiação.	Ausência de confirmação histológica em todas as lesões. PET/CT gerou 7 (14 %) achados à distância depois considerados benignos. Possível viés de indicação clínica.
Moser et al., 2024 [25]	NI	80	49	18FDG	80	Tomografia Computadorizada	Concordância entre os testes diagnósticos.	Amostra pequena. População restrita a pacientes com oligometástases. Sensibilidade e Especificidade não calculadas.
<b>Revisão Sistemática (n = 5)</b>								
Singnurkar et al, 2017 [26]	NI	179	NI	18FDG	61	PET-RM	Sensibilidade, Especificidade, VPP e VPN.	Estudos muito heterogêneos. Controle utilizado foi o PET associado à ressonância magnética (PET-RM)
Hong et al, 2013 [27]	13 meses (6 – 28)	748	54,6	18FDG	180 <sup>a</sup>	Heterogêneo entre os estudos: todos fizeram US de abdômen e Cintilografia, porém alguns fizeram RX e outros TC de tórax.	Sensibilidade, Especificidade	Só parte dos estudos era prospectivo (3/8), nem todos os dados destes estavam disponíveis. Os controles foram heterogêneos entre os estudos
Rong et al, 2013 [28]	13,7 meses (8 a 28 meses)	668	53,5	18FDG	214 <sup>a</sup>	Cintilografia óssea	Sensibilidade, Especificidade.	Heterogeneidade dos estudos incluídos, apenas parte foi prospectiva nem todos os dados destes estudos estava disponível. A avaliação limitou-se a

								comparação na detecção de MTX ósseas
Pennant et al, 2010 [39]	NI	167	não informada	18FDG	167	Tomografia Computadorizada	Sensibilidade, Especificidade, VPP e VPN e Mudança de conduta clínica.	Os estudos foram heterogêneos em relação à indicação da realização do PET-CT (ex.elevação de marcadores tumorais, piora clínica, achados equívocos). Os autores não esclareceram se os estudos incluídos eram prospectivos ou retrospectivos.
Shie et al,2008 [40]	6 meses	239 <sup>a</sup>	não informada	18FDG	184	Cintilografia óssea	Sensibilidade, Especificidade	Alguns estudos incluídos tiveram suas análises baseadas no paciente e outros relacionados às lesões. A avaliação limitou-se a comparação na detecção de MTX ósseas

FDG- Fluordesoxiglicose, MTX- Metastases, VPP- Valor preditivo positivo, VPN- Valor preditivo negativo, IC- Intervalo de confiança, TC- Tomografia computadorizada, US- Ultrassonografia, RM- Ressonância magnética. NI – Não informado. a - Amostra provenientes dos estudos prospectivos.

**Fonte:** Elaborada pelos autores.

## 6.5. Síntese dos resultados

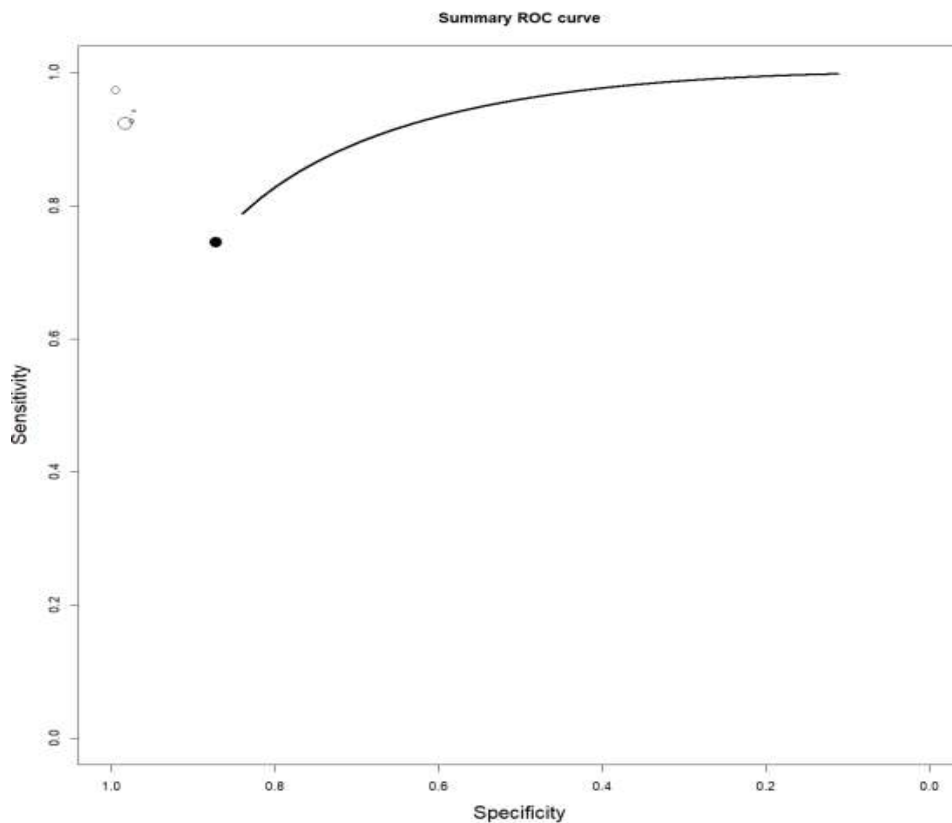
### 6.5.1. Sensibilidade e Especificidade

Nos estudos de coorte, a sensibilidade foi superior a 90% em seis das nove coortes que a reportaram, enquanto a especificidade foi superior a 90% em todas as nove coortes que avaliaram este desfecho. Na grande maioria dos casos, a estimativa pontual de ambos os parâmetros — sensibilidade e especificidade — foi superior à do comparador. No entanto, poucos estudos ( $n = 3$ ) apresentaram o valor de  $p$  ou o intervalo de confiança de 95% (IC95%), e, entre os que os relataram, não se observaram diferenças estatisticamente significativas e/ou observou-se sobreposição dos intervalos de confiança.

Em relação ao único estudo que avaliou pacientes com achados equívocos [20], os valores de sensibilidade e especificidade relatados foram, respectivamente, 100% e 96%.

Entre as cinco revisões sistemáticas de acurácia diagnóstica, os valores de sensibilidade variaram de 81% a 96%, e os de especificidade, de 85,2% a 99%.

Já em relação à sensibilidade e especificidade do PET-CT, em geral, em pacientes com CA de mama e suspeita de MTX, foram agregados os dados das seguintes coortes: Manohar et al. (2013) [20], Gajalla et al. (2018) [31], Krammer et al. (2015) [33] e Cochet et al. (2014) [34]. Todos esses estudos utilizaram como comparador o PET-CT, o chamado “estadiamento convencional” (cintilografia óssea combinada com TC de tórax e TC ou ultrassonografia de abdômen), além de utilizar o radioisótopo 18F-FDG. A partir da agregação dos dados desses quatro estudos, foi construída uma curva ROC (Figura 4, a seguir), que resultou em sensibilidade média de 73% (variação de 46,5% a 92,85%) e especificidade média de 86,48% (variação de 68,68% a 99,23%).



**Figura 4.** Curva ROC da sensibilidade e especificidade do PET-CT (combinação dos estudos Manohar et al 2013 [16], Cochet et al 2014 [29], Krammer et al 2015 [28] e Gajalla et al 2018 [26])

**Fonte:** elaborado pelos autores.

### 6.5.2. Mudança de conduta clínica

Nos estudos de coorte a taxa de mudança na conduta clínica variou de 11% a aproximadamente 52,9%. O PET-CT demonstrou ser um preditor superior de sobrevida livre de progressão e sobrevida específica da doença em comparação com a TC convencional no monitoramento de mulheres com câncer de mama metastático. Aos dois e quatro anos, os valores de sobrevida foram ligeiramente superiores com o uso do PET-CT, tanto para sobrevida livre de progressão quanto para sobrevida específica.

No ensaio clínico randomizado de Dayes et al. (2023) [21], 81,3% das pacientes submetidas ao PET-CT tiveram alteração na conduta terapêutica.

Por fim, a mudança na conduta clínica foi observada, na revisão de Pennant et al. (2010), em 22 de 36 pacientes. Os resultados do exame culminaram no início ou modificação da terapia em 20 pacientes e indicação de cirurgia em dois indivíduos [39].

### 6.5.3. Progressão da doença e identificação de metástases

No que se refere à progressão da doença, o PET-CT foi capaz de identificá-la primeiro em 49,4% das pacientes, ao passo que a TC contrastada (CE-CT) o fez em apenas 1,15% dos casos ( $p < 0,0001$ ). O tempo mediano até a detecção da progressão também foi inferior com o PET-CT (14,9 meses), em comparação com a CE-CT (24,3 meses), diferença considerada estatisticamente significativa ( $p < 0,001$ ) [23].

Nos estudos transversais, PET-CT identificou metástases não visualizadas pela TC em 33,3% dos exames e apresentou discordância quanto ao número e/ou localização das lesões em 30,7% dos casos. Em 20,7% dos exames, menos da metade das lesões positivas no PET-CT foi detectada pela TC, especialmente no caso de metástases ósseas e linfonodais não regionais [25]. E PET-CT detectou 11 pacientes em estágio IV que haviam sido estadiados incorretamente pelos exames convencionais [24].


























## 6.6. Avaliação do risco de viés

As ferramentas utilizadas para avaliação do risco de viés foram: ROBIS, para as revisões sistemáticas (Quadro 4), e QUADAS-2, para os estudos primários de acurácia diagnóstica (Quadro 5).

Das revisões sistemáticas incluídas, três apresentaram alto risco de viés (indicando baixa qualidade metodológica) e duas apresentaram baixo risco de viés (indicando boa qualidade metodológica), conforme os domínios definidos pela ferramenta ROBIS. Entre os 16 estudos primários avaliados por meio do QUADAS-2, 10 foram classificados como de alto risco de viés (baixa qualidade metodológica) e 6 como de baixo risco de viés (alta qualidade metodológica).

As avaliações completas de todos os artigos incluídos, conforme as ferramentas mencionadas, estão apresentadas a seguir:

**Quadro 4.** Avaliação da qualidade metodológica das revisões sistemáticas incluídas, de acordo com a ferramenta ROBIS

Estudos	Fase 2				Fase 3
	Critérios de elegibilidade dos estudos	Identificação e seleção dos estudos	Coleta de dados e avaliação dos estudos	Síntese e resultados	Risco de viés na revisão
Singnurkar et al (2017)					
Rong et al (2013a)					
Rong et al (2013b)					
Pennant et al (2010)					
Shie et al (2008)					
	Baixo risco de viés		Alto risco de viés		? Risco de viés incerto

**Quadro 5.** Avaliação da qualidade metodológica dos estudos de acurácia diagnóstica (coortes) incluídos, de acordo com a ferramenta QUADAS-2

Estudos	RISCO DE VIÉS					QUESTÕES DE APLICABILIDADE			
	Seleção de pacientes	Teste índice	Padrão de referência	Fluxo e Tempo	Julgamento geral	Seleção de pacientes	Teste índice	Padrão de referência	Julgamento geral
Fátima et al (2024)	😊	😞	😊	😞	😞	😊	😊	😊	😊
Moser et al (2024)	😊	😞	😊	😞	😞	😊	😊	😊	😊
Dayes et al (2023a)	😊	😊	😞	😊	😞	😊	😊	😊	😊
Dayes et al (2023a)	😊	😊	😞	😊	😞	😊	😊	😊	😊
Santos et al (2023)	😞	?	😊	😊	😞	😊	😊	😊	😊
Vogsen et al (2023)	😊	😊	😊	😊	😊	😊	😊	😊	😊
Shamky et al 2020	😊	😞	😞	😊	😞	😊	😊	😊	😊
Gajjala et al (2018)	😊	?	?	😊	😞	😊	😊	😊	😊
Hildebrandt et al (2016)	😊	😊	😊	😊	😊	😊	😊	😊	😊
Krammer et al (2015)	😊	😊	😊	😊	😊	😊	😊	😊	😊
Cochet et al (2014)	😊	?	?	😞	😞	😊	😊	😊	😊
Dawle et al (2013)	😊	😊	😊	😊	😊	😊	😊	😊	😊
<b>Manohar et al (2013)*</b>	😞	?	?	😞	😞	😊	😊	😊	😊
Jager et al (2010)	😞	?	?	😊	😞	😊	😊	😊	😊
Stadnik et al (2006)	😊	😊	😊	😊	😊	😊	😊	😊	😊
Goerres et al (2003)	😊	😊	😊	😊	😊	😊	😊	😊	😊

😊 Baixo risco de viés

😞 Alto risco de viés

? Risco de viés incerto

\* O estudo de Manohar et al (2013) foi o único dentre os avaliados que tratou de pacientes com achados equívocos

## 6.7. Avaliação da certeza da evidência

Com o objetivo de avaliar a confiança no conjunto de evidências foi utilizada a ferramenta *Grading of Recommendations, Assessment, Development and Evaluations* (GRADE). Foram incluídos nesta análise apenas os desfechos primários para qualquer tempo de seguimento. Foram combinadas apenas as coortes que apresentaram dados que permitissem os cálculos e que contassem com um mesmo tipo de PET-CT e comparador.

Todos os desfechos tiveram certeza de evidência  *muito baixa*, principalmente devido às limitações metodológicas.

Uma análise completa está disponível no Quadro 6 (a seguir) que avaliou respectivamente a certeza da evidência do seguinte aspecto: acurácia do 18F PET-CT para diagnosticar metástases em pessoas com câncer de mama (em geral).

**Quadro 6.** GRADE. Acurácia do PET-CT\* para diagnosticar Metástases em Pessoas com Câncer de Mama

Sensibilidade	IC 95%: 0,75 para 1,00
Especificidade	IC 95%: 0,81 para 0,99

Desfecho	Nº dos estudos (Nº de pacientes)	Delineamento do estudo	Fatores que podem reduzir a certeza da evidência					Acurácia do Teste
			Risco de viés	Evidência indireta	Inconsistência	Imprecisão	Viés de publicação	
<b>Verdadeiros-positivos</b> (pacientes com Metástases)	3 estudos 63 pacientes	estudo de acurácia do tipo coorte	muito grave <sup>a</sup>	não grave	não grave	não grave	nenhum	⊕⊕○○ Baixa
<b>Falsos-negativos</b> (pacientes incorretamente classificados como não tendo Metástases)								
<b>Verdadeiros-negativos</b> (pacientes sem Metástases)	3 estudos 260 pacientes	estudo de acurácia do tipo coorte	muito grave <sup>a</sup>	não grave	não grave	não grave	nenhum	⊕⊕○○ Baixa
<b>Falsos-positivos</b> (Pacientes com Metástases incorretamente classificados)								

a. estudos de alto risco de viés avaliados pelo Quadra 2. \*PET-CT avaliado= 18F PET-CT.

## 7. ANÁLISE ECONÔMICA

Com o objetivo de avaliar a custo efetividade do PET-CT no diagnóstico de metástases (MTX) de câncer (CA) de mama, em pessoas com achados equívocos e ainda, em pacientes com CA de mama e suspeita de MTX, em geral, na perspectiva do SUS, utilizou-se modelos no formato de árvore de decisão. A análise seguiu as Diretrizes Metodológicas de Avaliação Econômica do MS [41] e a literatura [42,43].

As principais características da análise econômica empreendida se encontram no Quadro 7, a seguir.

**Quadro 7.** Características principais da avaliação econômica: análise de custo-efetividade.

<b>População-alvo</b>	<b>Análise 1-</b> Pacientes com suspeita de MTX de Ca de mama, com achados equívocos. <b>Análise 2-</b> Pacientes com suspeita de MTX de Ca de mama.
<b>Tipo de avaliação</b>	Custo-efetividade
<b>Perspectiva de análise</b>	Sistema Único de Saúde (SUS)
<b>Intervenção</b>	PET-CT
<b>Comparadores</b>	‘Estadiamento convencional’ (associação TC Tórax, TC ou US abdômen e Cintilografia óssea)
<b>Horizonte temporal</b>	Tempo de realização dos exames de estadiamento (30 dias, conforme Lei nº 13.896/2019).
<b>Taxa de desconto</b>	Não se aplica
<b>Medidas de efetividade</b>	Acurácia (VP + VN)
<b>Estimativa de custos</b>	SIGTAP
<b>Moeda</b>	Reais (R\$)
<b>Modelo escolhido</b>	Árvore de decisão
<b>Custos e desfechos</b>	Custos: SIGTAP/Tabela SUS, valores dos exames diagnósticos Desfechos de interesse: Acurácia
<b>Análise de sensibilidade</b>	Determinística e probabilística

A população-alvo foi composta por pessoas com câncer de mama e suspeita de metástases. Adotou-se como já mencionado dois grupos diversos para as análises. O primeiro grupo (análise 1) incluiu indivíduos com achados equívocos nos exames de estadiamento/avaliação. A população alvo da análise 2 foram pessoas com câncer de mama e suspeita de metástases ‘em geral’, submetidas a estadiamento.

Justifica-se a opção por duas avaliações, em grupos diferentes, devido ao fato de se ter encontrado na etapa de revisão da literatura apenas um único artigo tratando do grupo de pacientes com achados equívocos. E seguindo o que havia sido definido *a priori* na pergunta PICO ter havido ampliação da população ‘de interesse’ para mulheres com CA de mama e suspeita de MTX.

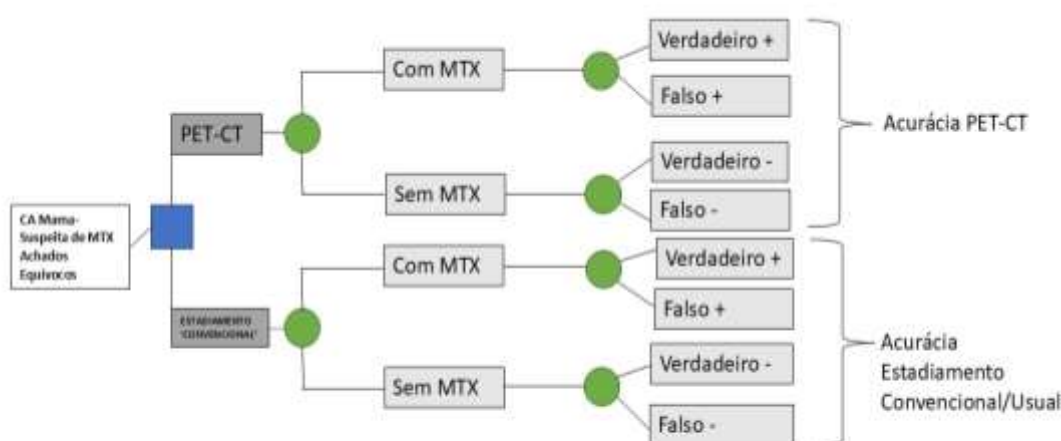
Os custos foram obtidos do SIGTAP/Tabela SUS [44] e se encontram no quadro 8. Na avaliação dos pacientes com suspeita de MTX e achados equívocos os dados de acurácia foram obtidos no estudo de Manohar et al [20], enquanto que para os pacientes com suspeita de MTX ‘em geral’ fez-se a combinação dos estudos de acurácia de Manohar et al 2013 [20], Gajalla et al 2018 [31] e Krammer et al 2015 [33]. Todos os estudos citados utilizaram como ‘estadiamento convencional’ a combinação dos exames Cintilografia óssea, TC de tórax e TC ou US abdômen.

**Quadro 8.** Custos utilizados no cálculo do custo-efetividade

Exame	Custo (R\$)	Código SIGTAP	Fonte
<b>Cintilografia óssea</b>	190,99	02.08.05.003-5 CINTILOGRAFIA DE OSSOS COM OU SEM FLUXO SANGUINEO (CORPO INTEIRO)	SIGTAP <sup>5</sup> /Tabela SUS 2025
<b>TC de tórax</b>	136,41	02.06.02.003-1 - TOMOGRAFIA COMPUTADORIZADA DE TORAX	SIGTAP <sup>5</sup>
<b>TC abdômen</b>	138,63	02.06.03.001-0 - TOMOGRAFIA COMPUTADORIZADA DE ABDOMEN SUPERIOR	SIGTAP <sup>5</sup>
<b>US abdômen Total</b>	37,95	02.05.02.004-6 - ULTRASSONOGRAFIA DE ABDOMEN TOTAL	SIGTAP <sup>5</sup>
<b>PET-CT*</b>	2.107,22	02.06.01.009-5 TOMOGRAFIA POR EMISSAO DE POSITRONS (PET-CT)	SIGTAP <sup>5</sup> /Tabela SUS 2025

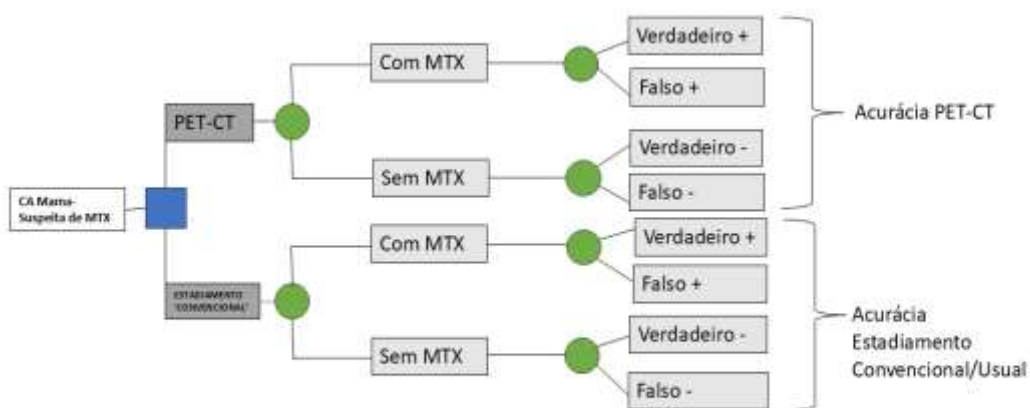\*No SUS para pacientes com câncer de pulmão, câncer colorretal e linfomas com condições específicas.

As árvores de decisão estruturadas para as análises, se encontram nas Figuras 5 e 6, a seguir.



Árvore de Decisão: Uso PET-CT vs ‘Estadiamento convencional’ para diagnóstico de MTX em Pacientes com CA de Mama com Achados Equívocos

**Figura 5.** Árvore de Decisão proposta para análise de custo-efetividade, para o diagnóstico de MTX de Ca de mama, em pessoas com achados equívocos, comparando o uso de PET-CT vs ‘estadiamento convencional’(Cintilografia óssea, TC de tórax, TC/US abdômen)- **análise 1.**



Árvore de Decisão: Uso PET-CT vs 'Estadiamento convencional' para diagnóstico de MTX em Pacientes com CA de Mama

**Figura 6.** Árvore de Decisão proposta para análise de custo-efetividade, para o diagnóstico de MTX de Ca de mama comparando o uso de PET-CT vs 'Estadiamento convencional'(Cintilografia óssea, TC de tórax, TC/US abdômen) - **análise 2.**

Os resultados da análise empreendida se encontram no quadro 9. Estes indicam uma RCEI por Acurácia de R\$ 11.090,63 no grupo dos pacientes com suspeita de MTX com achados equívocos e de R\$ 15.494,26 em pacientes com CA de mama e suspeita de MTX em geral (independente dos achados serem equívocos ou inequívocos).

A análise de sensibilidade determinística realizada encontrou como principais fatores de influência os aspectos de acurácia associados aos exames avaliados. A análise determinística não indicou alterações relevantes no RCEI (Detalhes no Anexo 2- 'Avaliação Econômica').

**Quadro 9.** Resultados da análise de custo efetividade (árvore da decisão).

Pacientes com suspeita de MTX e achados equívocos	Acurácia	Acurácia Incremental	Custo (R\$)	Custo Incremental(R\$)	RCEI por acurácia (R\$)
Estadiamento convencional*	0,767	---	503,98**	----	----
PET-CT#	0,977	0,190	2.611.20	2.107,22	11.090,63
Pacientes com Suspeita de MTX	Acurácia	Acurácia Incremental	Custo (R\$)	Custo Incremental(R\$)	RCEI acurácia
Estadiamento convencional*	0,737	-----	503,98**	-----	-----
PET-CT#	0,873	0,136	2.611.20	2.107,22	15.494,26

\* Estadiamento convencional definido como os seguintes exames: Cintilografia óssea, TC de tórax, TC/US abdômen). \*\* No custo do estadiamento convencional utilizou-se a média do valor entre a TC e a US de abdômen como custo da investigação abdominal. #Considerou-se o PET-CT como exame adicional e não substitutivo

## 8. ANÁLISE DE IMPACTO ORÇAMENTÁRIO

Com o objetivo de quantificar o impacto orçamentário da incorporação do exame PET-CT na avaliação/estadiamento de pacientes com CA de mama, foi realizada uma AIO seguindo as premissas da Diretriz Metodológica de Análise do Impacto Orçamentário do Ministério da Saúde [45].

As características da AIO realizada estão resumidas no Quadro 10, a seguir

**Quadro 10.** Características da Análise de Impacto Orçamentário (AIO) realizada.

Parâmetro	Especificação
População-alvo	Análise 1- Pacientes com CA de mama, suspeita de MTX e achados equívocos Análise 2- Pacientes com CA de mama, suspeita de MTX (em geral)
Perspectiva da análise	Sistema Único de Saúde
Intervenção	PET-CT
Opções	'Estadiamento convencional' (=TC tórax + TC/US abdômen + cintilografia óssea)
Horizonte temporal	5 anos (tendo como ano inicial 2026)
Taxa de desconto	Não se aplica
Estimativa de custos	Custos dos exames segundo SIGTAP/Tabela SUS
Moeda	Real (R\$)
Tipo de modelo	Estático
Análise de sensibilidade	Análise de cenários

Os custos considerados compreenderam os exames envolvidos no processo de diagnóstico, sendo os mesmos mencionados na seção 7 de 'Avaliação Econômica'. Assim como na avaliação econômica, para a AIO foram feitas análises para duas populações de pacientes com CA de mama e suspeita de MTX e achados equívocos nos exames realizados antes do PET-CT; e, pacientes com CA de mama e suspeita de MTX 'em geral' (independentemente dos achados serem equívocos ou inequívocos).

As estimativas populacionais se basearam nos seguintes: 1) população de mulheres, segundo as projeções do IBGE até o ano de 2070 [46]; 2) estimativa mais recente do INCA (triênio de 2023-2025) taxa ajustada de incidência de 41,89 casos por 100.000 mulheres, com um risco estimado de 66,54 casos a cada 100 mil mulheres [47]; 3) segundo Orrantia-Borunda et al [48] sobre os casos de apresentação inicial de câncer de mama com metástases; e, 4) uma frequência de achados equívocos em exames de imagem para estadiamento/avaliação de pacientes com suspeita de CA mama metastático, o valor de 12%, a partir do artigo de Rosen et al [49].

Dois cenários alternativos foram avaliados. O primeiro chamado de 'cenário alternativo conservador', se iniciaria com 10% da população de interesse realizando o PET-CT, com um aumento anual de 10%, chegando-se ao 5º ano com 50% da população realizando este exame. O segundo cenário alternativo, denominado 'cenário alternativo abrangente', se iniciaria com 20% da população de interesse realizando o PET-CT, com um aumento anual de 20%, chegando-se ao último ano (quinto ano) com 100% da população tendo realizado o PET-CT.

Os resultados se encontram nos quadros 11 e 12, a seguir.

**Quadro 11.** Evolução dos custos em 5 anos, de acordo com os diferentes cenários para pacientes com CA de mama, suspeita de MTX e achados equívocos.

	População alvo	Cenário de Referência	Cenário alternativo 1	Cenário alternativo 2
<b>Ano 1</b>	994	R\$ 500.723,65	R\$ 710.084,12	R\$ 1.420.168,23
<b>Ano 2</b>	997	R\$ 502.588,56	R\$ 922.869,00	R\$ 1.845.738,00
<b>Ano 3</b>	1.001	R\$ 504.362,05	R\$ 1.137.007,28	R\$ 2.274.014,56
<b>Ano 4</b>	1.004	R\$ 506.050,35	R\$ 1.352.400,94	R\$ 2.704.801,88
<b>Ano 5</b>	1.007	R\$ 507.657,02	R\$ 1.568.954,13	R\$ 3.137.908,26
<b>Total</b>	5.003	R\$ 2.521.381,64	R\$ 5.691.315,46	R\$ 11.382.630,93
<b>Impacto Orçamentário (5anos)</b>	-----	-----	R\$ 3.169.933,83	R\$ 6.339.867,65

**Quadro 12.** Evolução dos custos em 5 anos, de acordo com os diferentes cenários para pacientes com CA de mama e suspeita de MTX (em geral).

	População alvo	Cenário de Referência	Cenário alternativo 1	Cenário alternativo 2
<b>Ano 1</b>	8.279	R\$ 4.172.697,06	R\$ 5.917.367,63	R\$ 11.834.735,25
<b>Ano 2</b>	8.310	R\$ 4.188.238,03	R\$ 7.690.575,01	R\$ 15.381.150,01
<b>Ano 3</b>	8.340	R\$ 4.203.017,11	R\$ 9.475.060,68	R\$ 18.950.121,36
<b>Ano 4</b>	8.368	R\$ 4.217.086,26	R\$ 11.270.007,82	R\$ 22.540.015,63
<b>Ano 5</b>	8.394	R\$ 4.230.475,19	R\$ 13.074.617,74	R\$ 26.149.235,48
<b>Total</b>	41.691	R\$ 21.011.513,66	R\$ 47.427.628,87	R\$ 94.855.257,74
<b>Impacto Orçamentário (5anos)</b>	-----	-----	R\$ 26.416.115,21	R\$ 52.832.230,43

## 9. RECOMENDAÇÕES INTERNACIONAIS

O *National Institute for Health and Care Excellence* (NICE) atualizou, em fevereiro de 2025, suas diretrizes clínicas para o câncer de mama avançado, recomendando o uso do PET-CT apenas para confirmação de metástases em casos com imagens suspeitas, mas não conclusivas. O método, contudo, não é indicado para o monitoramento da doença [50].

No Canadá, o *Canada's Drug Agency - L'Agence des médicaments du Canada* ( CDA-AMC ) registrou a realização de 156.320 exames de PET-CT com financiamento público entre 2022 e 2023, refletindo um aumento de 18,2% em relação ao inventário anterior [51]. A maioria das indicações (66,1%) foi oncológica, e a agência mantém em andamento o projeto "PET-CT Comparisons 2020–2024" [52]. Já os órgãos *Institute for Quality and Efficiency in Health Care* – IQWiG (Alemanha) e *Scottish Medicines Consortium* – SMC (Escócia) não apresentaram recomendações específicas para o uso do PET-CT no câncer de mama [53,54].

## 10. MONITORAMENTO DO HORIZONTE TECNOLÓGICO

Para a elaboração desta seção, realizaram-se buscas estruturadas nos campos de pesquisa das bases de dados ClinicalTrials.gov e Cortellis™, a fim de se localizar tecnologias por diagnóstico de imagem para detecção precoce de metástases precoce e monitoramento da resposta ao tratamento do câncer de mama metastático.

A busca foi realizada nos dias 17/11/2025 e 26/11/2025, utilizando-se as bases de dados *Clinical Trials* e *Cortellis*.

Para isto, foi utilizada a estratégia de busca apresentada a seguir:

**Descritores:** (((*"Breast Neoplasms"* OR *"Breast Neoplasm"* OR *"Neoplasm, Breast"* OR *"Neoplasms, Breast"* OR *"Breast Tumors"* OR *"Breast Tumor"* OR *"Tumor, Breast"* OR *"Tumors, Breast"* OR *"Breast Cancer"* OR *"Cancer, Breast"* OR *"Cancer of Breast"* OR *"Cancer of the Breast"* OR *"Malignant Neoplasm of Breast"* OR *"Breast Malignant Neoplasm"* OR *"Breast Malignant Neoplasms"* OR *"Malignant Tumor of Breast"* OR *"Breast Malignant Tumor"* OR *"Breast Malignant Tumors"* OR *"Mammary Cancer"* OR *"Cancer, Mammary"* OR *"Cancers, Mammary"* OR *"Mammary Cancers"* OR *"Mammary Neoplasms, Human"* OR *"Human Mammary Neoplasm"* OR *"Human Mammary Neoplasms"* OR *"Neoplasm, Human Mammary"* OR *"Neoplasms, Human Mammary"* OR *"Mammary Neoplasm, Human"* OR *"Breast Carcinoma"* OR *"Breast Carcinomas"* OR *"Carcinoma, Breast"* OR *"Carcinomas, Breast"* OR *"Mammary Carcinoma, Human"* OR *"Carcinoma, Human Mammary"* OR *"Carcinomas, Human Mammary"* OR *"Human Mammary Carcinomas"* OR *"Mammary Carcinomas, Human"* OR *"Human Mammary Carcinoma"*)) AND (*"Neoplasm Metastasis"* OR *"Metastase"* OR *"Metastases"* OR *"Metastasis"* OR *"Metastases, Neoplasm"* OR *"Metastasis, Neoplasm"* OR *"Neoplasm Metastases"*)) AND (*"Diagnostic Imaging Imaging, Diagnostic"* OR *"Medical Imaging"* OR *"Imaging, Medical"*))

#### **Filtros utilizados:**

a- Clinical Trials

I. Status: *Not yet recruiting, Recruiting, Enrolling by invitation, Active, not recruiting e Completed;*

II. Study Type: *Interventional (Clinical Trials), Observational;*

III. Study Phase: *Phase 3, 4 e de fase não aplicável.*

b- Cortellis

I. Status: *Not yet recruiting, Recruiting, Enrolling by invitation, Active, not recruiting e Completed;*

II. Phase: *Phase 3, 4 e de fase não aplicável.*

As buscas realizadas nas bases de dados não identificaram novas tecnologias de diagnóstico por imagem com potencial aplicação específica para a detecção precoce de metástases ou para o monitoramento da resposta ao tratamento no câncer de mama metastático, além daquelas já descritas na literatura e na prática clínica corrente.

## 11. CONSIDERAÇÕES FINAIS

Apenas um estudo identificado abordou pacientes com achados equívocos, Manohar et al, 2013 [16]. Neste estudo, os valores de sensibilidade e especificidades relatados foram, respectivamente, 100 % e 96%, tendo sido considerado de alto risco de viés de acordo com o QUADAS 2.

Diante disso, como havia sido definido a priori na pergunta PICO, o recorte populacional foi ampliado para incluir pacientes com câncer de mama metastático submetidos à PET-CT.

A maioria dos estudos incluídos foi composta por coortes (13 de 21), sendo os desfechos mais frequentemente avaliados a sensibilidade e a especificidade do PET-CT. Na maior parte da literatura analisada, o comparador utilizado foi a cintilografia óssea isolada ou um conjunto de exames de imagem denominado pelos autores como "estadiamento convencional", que compreende cintilografia óssea, tomografia computadorizada (TC) de tórax e TC ou ultrassonografia (US) abdominal.

A metanálise conduzida com base em quatro estudos de coorte que compararam o PET-CT ao estadiamento convencional revelou valores médios de sensibilidade de 73% (variando entre 46,5% e 92,85%) e de especificidade de 86,48% (com variação de 68,68% e 99,23%). O PET-CT demonstrou superioridade em relação aos métodos convencionais na detecção precoce da progressão da doença, na caracterização das metástases, na predição de sobrevida e na acurácia do estadiamento.

Um achado positivo foi o número de estudos que avaliaram o impacto do PET-CT na mudança da conduta clínica, com oito estudos de coorte e uma revisão sistemática abordando esse desfecho. A frequência de alteração de conduta variou de 11% e 52,9%, entre os estudos, sendo que quatro estudos relataram taxas entre 11% e 13%, dois entre 30% e 39,5%; quanto a revisão sistemática, foi relatado que 36 pacientes mudaram a conduta clínica. Por outro lado, um ponto negativo importante foi que nenhum dos estudos avaliou a segurança do PET-CT como teste diagnóstico.

Em relação à qualidade metodológica, treze dos 21 estudos incluídos apresentaram alto risco de viés, enquanto os demais oito foram classificados como de baixo risco. A certeza da evidência foi considerada baixa ou muito baixa para todos os desfechos avaliados.

Em síntese, os resultados sugerem que pacientes com câncer de mama podem se beneficiar da utilização do PET-CT. Embora os valores de sensibilidade e especificidade geralmente se aproximem ou superem 90%, a variabilidade observada não é desprezível. Mudanças na conduta clínica foram observadas em pelo menos 11% dos casos nos estudos que avaliaram esse desfecho — um aspecto de relevância individual. Contudo, os dados disponíveis ainda não permitem definir de forma inequívoca o papel do PET-CT no estadiamento de pacientes com câncer de mama.

Em relação à avaliação econômica, esta foi construída com base nos achados da revisão da literatura e ateu-se àqueles com comparadores definidos como 'estadiamento convencional' (TC de tórax, TC/US de abdômen e cintilografia óssea). Optou-se por realizar duas avaliações, uma para o grupo originalmente de interesse deste PTC

(pacientes com câncer de mama e suspeita de MTX, com achados equívocos nos exames convencionais), e também para a população ampliada que consistiu CA de mama e suspeita de MTX em geral (independente dos achados de estadiamento convencional serem equívocos ou inequívocos).

Ambas as avaliações foram do tipo custo-efetividade, baseadas em modelos do tipo árvore de Decisão, tendo como desfecho de interesse a acurácia dos exames diagnósticos utilizados. Como resultado obteve-se uma RCEI por Acurácia de R\$ 11.090,63 no grupo dos pacientes com suspeita de MTX com achados equívocos e de R\$ 15.494,26 em pacientes com CA de mama e suspeita de MTX em geral. Os dois resultados encontraram RCEIs dentro do limiar de custo efetividade proposto pela Conitec. Porém este não deve ser o único parâmetro de decisão.

Por fim, é importante lembrar das limitações destes achados, a começar pelo fato de se basearem em dados da literatura de estudos com riscos de viés relevantes, os quais são muito escassos no caso do grupo de pacientes com achados equívocos (apenas 1 artigo) e de uma maneira geral heterogênea (especialmente em termos de comparadores e de perfil da população analisada).

A AIO, por sua vez, considerou dois grupos populacionais de interesse: CA de mama, com suspeita de MTX e achados equívocos e CA de mama, com suspeita de MTX 'em geral'. O cenário conservador de adoção do PET-CT para pacientes com achados equívocos ficaria em torno de 3,2 milhões de reais em 5 anos (uma média anual de 640 mil reais), enquanto que para uma população mais abrangente de pacientes o impacto ao longo de cinco anos ficaria em torno de 26,4 milhões de reais (cerca de 5,3 milhões/ano). Já num cenário mais abrangente o impacto seria o dobro daquele observado no cenário conservador, portanto para pacientes com achados equívocos cerca de 6,5 milhões de reais em 5 anos e para uma população maior (Ca de mama com suspeita de MTX 'em geral') o impacto ao longo de cinco anos seria de 53 milhões de reais.

A AIO realizada tem limitações: não se encontraram taxas nacionais de casos de CA de mama com suspeitas de metástases (ou mesmo diagnosticadas na fase IV da doença). E em relação a achados equívocos de exames de imagem a dificuldade foi ainda maior, havendo escassez de dados também fora do Brasil. Estes aspectos trazem incerteza à AIO realizada.

## 12.PERSPECTIVA DO PACIENTE

A Chamada Pública nº 33/2025 esteve aberta durante o período de 1/4/2025 a 10/4/2025 e recebeu 11 inscrições. Os representantes titular e suplente foram definidos a partir de sorteio realizado em plataforma digital com transmissão em tempo real e com gravação enviada posteriormente para todos os inscritos.

A participante declarou como conflito de interesses que possui diagnóstico da condição de saúde, faz uso da tecnologia em avaliação, que participou de associação de pacientes e de congressos, simpósios, palestras ou demais eventos referentes ao tema em avaliação. Todos os conflitos declarados pela paciente são classificados como pouco importante de acordo com o manual de gerenciamento e gestão de conflito de interesses da Conitec.

Paciente de 49 anos, com histórico oncológico há cinco anos. Ao longo desse período, foi submetida à adenomastectomia, quimioterapia intravenosa, radioterapia, bloqueio hormonal e segmentectomia. Relata que a descoberta da metástase ocorreu durante o uso do bloqueio hormonal, período em que realizava acompanhamento por meio de exames de sangue com dosagem de marcadores tumorais, os quais não apresentavam alterações. Destaca que possuía prognóstico considerado muito favorável para a cura, porém evoluiu para doença metastática.

Em maio de 2024, período marcado por maior circulação de viroses, passou a apresentar tosse seca persistente. Procurou atendimento em pronto-socorro, onde foram indicados cuidados compatíveis com quadro viral, como uso de prednisona, loratadina e inalações. Contudo, mesmo após o término do tratamento, a tosse persistiu. Houve tentativa terapêutica com antibióticos, sem melhora clínica, resultando em aproximadamente dois meses e meio de idas frequentes ao pronto-socorro.

Diante da persistência dos sintomas, a paciente foi internada para investigação diagnóstica. A tomografia computadorizada evidenciou a presença de um nódulo pulmonar de aproximadamente 0,8 mm, que, segundo avaliação do médico pneumologista, era considerado pequeno. A paciente recebeu alta hospitalar sem diagnóstico conclusivo e buscou uma segunda opinião médica, que reforçou a hipótese de benignidade do nódulo, por apresentar formato arredondado e simétrico, mesmo considerando o histórico de câncer de mama.

Posteriormente, a paciente procurou sua oncologista de referência, porém houve a necessidade de iniciar a investigação e o tratamento com uma nova profissional, que ainda não conhecia detalhadamente seu histórico clínico. Inicialmente, a médica também considerou a possibilidade de uma condição respiratória, especialmente diante de surtos de coqueluche naquele período. Foi prescrito um novo antibiótico para tratamento respiratório, mas, concomitantemente, foi solicitado o exame de PET-CT.

Em agosto de 2024, o PET-CT evidenciou baixa captação metabólica (SUV baixo). A partir desse achado, foram seguidos os protocolos diagnósticos subsequentes, incluindo a realização de biópsia guiada por tomografia e, posteriormente, segmentectomia pulmonar. O resultado confirmou metástase de câncer de mama. A paciente avalia que, caso o PET-CT tivesse sido indicado desde o início da investigação, poderia ter evitado maior desgaste físico e intervenções desnecessárias. Relata que a tosse era extremamente intensa, levando inclusive a fraturas de costelas em decorrência da força dos episódios, além de episódios de falta de ar. Destaca que, após a retirada do nódulo pulmonar, a tosse cessou completamente.

Para viabilizar o acesso ao exame de PET-CT, a paciente mantém um plano de saúde cujo custo corresponde a aproximadamente 52% de seu orçamento mensal. Segundo ela, esse comprometimento financeiro impõe escolhas difíceis entre a qualidade do tratamento e o acesso oportuno a tecnologias diagnósticas, afetando diretamente sua capacidade de manter outras despesas essenciais. De acordo com o relato, o impacto se estende inclusive à alimentação, o que evidencia como os custos associados ao cuidado em saúde extrapolam o âmbito clínico e produzem repercussões significativas nas condições de vida da paciente.

### 13. DISCUSSÃO DA CONITEC NA APRECIÇÃO INICIAL

Os membros do Comitê de Produtos e Procedimentos da CONITEC debateram sobre a ampliação do uso do PET-CT para o estadiamento do câncer de mama metastático especificamente quando os exames convencionais (tomografia, cintilografia) apresentam achados equívocos. As discussões convergiram para a utilidade clínica do PET-CT em situações de incerteza diagnóstica (achados equívocos nos exames convencionais), reconhecendo ao mesmo tempo lacunas de evidência e vieses metodológicos (seleção de pacientes, ausência de cegamento, fluxo/tempo e definição de pontos de corte). Sob a ótica clínica, destacou-se a superioridade do PET-CT em esclarecer incertezas diagnósticas, como em metástases ósseas medulares ou nódulos pequenos inconclusivos, permitindo ajustes fundamentais na conduta terapêutica e evitando tratamentos desnecessários ou insuficientes.

Um ponto central da discussão foi a definição de "achados equívocos". Representantes da SAES e da AMB questionaram a objetividade desse termo, ressaltando a necessidade de critérios claros para a elaboração do Protocolo Clínico e Diretrizes Terapêuticas (PCDT) e para a regulação do acesso. A equipe do NUTES esclareceu que não existe uma definição pragmática única na literatura, pois o conceito depende da correlação entre imagem, interpretação clínica e histórico do paciente, motivo pelo qual a redação da cobertura costuma ser abrangente.

A discussão metodológica foi aprofundada a partir das considerações do representante do CONASS. Houve uma crítica contundente ao modelo econômico apresentado, que utilizou a "acurácia diagnóstica" como medida de efetividade. O representante argumentou que a acurácia é apenas um atributo operacional do teste (sensibilidade/especificidade) e não equivale à efetividade clínica, que deve demonstrar benefício real ao paciente (como sobrevida ou qualidade de vida). Foi pontuado que a razão de custo por acurácia (apresentada em torno de R\$ 11.000 a R\$ 15.000) é difícil de interpretar para a tomada de decisão, pois não há um limiar claro de aceitabilidade como existe para o custo por QALY (Anos de Vida Ajustados pela Qualidade). O membro do Comitê ponderou que, para a tomada de decisão, seria necessário modelar o impacto do diagnóstico correto em desfechos de saúde, como sobrevida ou qualidade de vida (QALY), convertendo a acurácia em benefício tangível para o paciente.

Em resposta, o NUTES justificou que a escolha pela acurácia se deveu à escassez e heterogeneidade de dados clínicos robustos para o subgrupo específico de "achados equívocos". Contudo, após sugestão da SAES, a equipe técnica concordou em realizar uma modelagem complementar para a reunião de retorno da consulta pública, vinculando o diagnóstico correto à mudança de conduta e desfechos clínicos, ainda que isso demande o uso de dados da população geral com suspeita de metástase, com as devidas limitações explicitadas.

Quanto ao impacto orçamentário, a SAES considerou que, focando estritamente no público com achados equívocos, a estimativa de gasto é manejável e alinhada à capacidade instalada do SUS. Já o CONASS alertou para a possibilidade de um impacto real maior, considerando a variabilidade na solicitação médica e a interpretação do que é um achado equívoco na prática assistencial.

Considerando a utilidade clínica reconhecida do exame para esclarecer dúvidas diagnósticas e a disposição da equipe técnica em refinar a modelagem econômica, o Comitê deliberou, por maioria simples, recomendar

preliminarmente a ampliação de uso da tecnologia. Foi solicitado que a Consulta Pública seja utilizada para colher subsídios que ajudem a definir melhor os parâmetros de "achados equívocos" e a reduzir as incertezas da análise econômica.

## 14.RECOMENDAÇÃO PRELIMINAR DA CONITEC

Os membros do Comitê de Produto e Procedimentos presentes na 147ª Reunião ordinária da Conitec no dia doze de dezembro de 2025 deliberaram por maioria simples recomendar a ampliação da tomografia computadorizada por emissão de pósitrons (PET-CT) para o diagnóstico do câncer de mama metastático quando os exames de imagem convencionais apresentarem achados equívocos.

## 15.CONSULTA PÚBLICA

### 14.1 Método de análise de dados qualitativos

Na análise de dados qualitativos de contribuições recebidas na Consulta Pública (CP) nº 04/2026, foi utilizada a abordagem metodológica de codificação e categorização temática, sendo desenvolvida, gerenciada e operacionalizada com auxílio do *Software* de Análise de Dados Qualitativos (SADQ) NVivo®.

### 14.2 Análise das contribuições

Na Consulta Pública nº 04/2026, aberta pela Conitec entre 13/1/2026 e 2/2/2026, foram recebidas 269 contribuições, sendo 16 delas excluídas por referirem-se a teste de formulário (1) e a outros temas (15), respectivamente. Assim, entre as 253 contribuições consideradas válidas, 26 (10,3%) foram enviadas por organizações da sociedade civil, uma (0,4%) por empresa fabricante de outra tecnologia e 226 (89,3%) por pessoas físicas. Neste segmento, houve participação predominante de profissionais de saúde (101; 40%) e de interessados no tema (64;25,2%). Entre os respondentes, a maioria declarou-se mulher cisgênero (179; 70,8%), branca (169; 66,7%), com idade entre 40 e 59 anos (145; 57,3 %) e residente na região Sudeste (155; 61,2%) (Tabela 1).

**Tabela 1.** Caracterização dos participantes da Consulta Pública nº 04/2026.

Características	n (253)	%
<b>Contribuição por segmento</b>		
Pessoa com a condição de saúde	30	11,9
Pessoa que convive ou cuida de alguém com a condição de saúde	31	12,2
Profissional de saúde	101	40,0
Interessados no tema	64	25,2
Organização da Sociedade Civil	26	10,3

Empresa fabricante de outra tecnologia	1	0,4
<b>Gênero</b>		
Homem cisgênero	71	28,0
Mulher cisgênero	179	70,8
Mulher transgênero	1	0,4
Outros	1	0,4
Sem informação	1	0,4
<b>Faixa etária</b>		
18 a 24 anos	1	0,4
25 a 39 anos	74	29,2
40 a 59 anos	145	57,3
60 anos ou mais	18	7,1
Não informado	15	6,0
<b>Cor ou etnia</b>		
Amarela	4	1,6
Branca	169	66,7
Parda	63	25,0
Preta	17	6,7
<b>Regiões</b>		
Norte	5	2,0
Nordeste	37	14,6
Sul	30	11,9
Sudeste	155	61,2
Centro-Oeste	26	10,3

Fonte: Consulta Pública nº 04/2026, Conitec.


Entre os respondentes, todos manifestaram-se favoravelmente à ampliação de uso da tecnologia avaliada, em convergência com a recomendação inicial da Conitec. Como principais argumentos, os participantes apontaram a dificuldade de acesso ao procedimento devido ao alto custo, a garantia do direito à saúde associada ao acesso a métodos diagnósticos precisos, a efetividade da tecnologia avaliada na definição do diagnóstico preciso, no estadiamento do câncer metastático e no direcionamento terapêutico oportuno. Além disso, a economia de recursos para o sistema de saúde vinculada à redução de custos com diagnóstico e tratamento inadequados foi mencionada como justificativa para a ampliação de uso exame PET-CT no SUS (Quadro 13).

**Quadro 13.** Argumentos favoráveis à ampliação de à ampliação de uso, no SUS, da tomografia computadorizada por emissão de pósitrons (PET-CT) para o diagnóstico do câncer de mama metastático quando os exames de imagem convencionais apresentarem achados equivocados.

Argumentos		Trechos ilustrativos
Dificuldade de acesso à tecnologia avaliada	Alto custo	<p>“Muitas pessoas não conseguem fazer certos exames mais preciso devido os valores alto.” (Representante de organização da sociedade civil)</p> <p>“As usuárias do SUS muitas estão em situação de vulnerabilidade sócio econômica e não tem como custear um exame desse.” (Representante de organização da sociedade civil)</p>
Garantia do direito à saúde	Acesso a métodos diagnósticos acurados	<p>“A incorporação do exame de tomografia por Emissão de Pósitrons (PET-CT) no rol de procedimentos do SUS, para pacientes com câncer de mama metastático representa um avanço na assistência oncológica no Brasil, permitindo o acesso a métodos diagnósticos de maior acurácia” (Representante de organização da sociedade civil)</p>
Efetividade da tecnologia avaliada	Favorecimento do diagnóstico preciso	<p>“Fundamental para o correto diagnóstico e estadiamento do paciente com câncer de mama. Permite o tratamento adequado, melhoria para o paciente e redução de custo ao SUS.” (Profissional de saúde)</p> <p>“A inclusão do exame PET-CT no SUS é fundamental para garantir diagnósticos mais precisos e tratamentos mais eficazes, especialmente para pacientes com câncer. Esse exame contribui para decisões médicas mais assertivas, evita procedimentos desnecessários e amplia as chances de sucesso no tratamento, promovendo mais dignidade e equidade no acesso à saúde.”(Pessoa que convive ou cuida de alguém com a condição de saúde)</p> <p>“Sou paciente oncológica, tive câncer de mama em 2020 e pelo plano de saúde pude fazer esse exame, que contribuiu para um diagnóstico mais preciso e que proporcionou agilidade no meu tratamento. Deu tudo certo, fiz quimio, cirurgia e radioterapia, e em alguns meses terei ‘alta’. Acredito que as pacientes do SUS também devem ter direito a esse exame para terem uma avaliação precisa e rápida do seu quadro[...]” (Pessoa com a condição de saúde)</p>
	Melhor estadiamento do câncer de mama metastático	
Economia de recursos para o SUS	Redução de custos com diagnóstico e tratamento inadequados	<p>“Acesso ao estado de saúde do paciente oncológico, proporcionando maiores informações para diagnóstico, acompanhamento e tratamento. Potencial redução nos custos e nas filas, reduzindo a necessidade de outros exames.” (Profissional de saúde)</p> <p>“O PET-CT reduz exames desnecessários, evita tratamentos inadequados, permite estadiamento mais preciso e contribui para melhor uso dos recursos do SUS e melhores desfechos clínicos.” (Interessado no tema)</p>

Fonte: CP nº 04 /2026, Conitec.

Sobre a experiência com a tecnologia em avaliação, como efeitos positivos e facilidades, os participantes destacaram a superioridade da acurácia diagnóstica – associada ao melhor estadiamento do câncer de mama metastático, ao direcionamento terapêutico oportuno e à redução de custos com



tratamento inadequado – e a segurança e a praticidade do procedimento. Já a dificuldade de acesso – relacionada à indisponibilidade no SUS, ao alto custo do exame e às desigualdades regionais na distribuição de equipamentos e serviços de saúde – e a possibilidade de ocorrência de resultados falso-positivos e falso-negativos foram reportadas como desvantagens do procedimento em análise (Quadro 14).

**Quadro 14.** Trechos ilustrativos de opiniões dos participantes da CP nº 04/2026 sobre efeitos positivos/facilidades e efeitos negativos/dificuldades relacionados à tecnologia avaliada.

Efeitos	Categorias		• Trechos ilustrativos
Efeitos positivos e facilidades	Superioridade da acurácia diagnóstica	Melhor estadiamento do câncer de mama metastático	<p>“Alta acurácia diagnóstica, com maior sensibilidade e especificidade em comparação aos métodos convencionais, especialmente na detecção de doença metastática e recidiva tumoral. Melhor definição do estadiamento, permitindo uma avaliação mais precisa da extensão da doença e apoiando a escolha da estratégia terapêutica mais adequada. Impacto direto na conduta clínica, reduzindo incertezas diagnósticas, evitando procedimentos invasivos desnecessários e tratamentos inadequados. Avaliação funcional e metabólica da doença, complementando os achados anatômicos da tomografia convencional. Contribuição para o uso racional de recursos em saúde, ao direcionar o tratamento correto desde as fases iniciais da decisão clínica [...]” (Profissional de saúde)</p> <p>“PET/ CT é extremamente importante na avaliação do paciente com câncer de mama avançado, indicando o melhor tratamento e evitando gastos desnecessários em tratamentos não eficazes, com melhor resultado clínico para as pacientes.” (Profissional de saúde)</p> <p>“Segurança radiológica, acurácia do método, preparo simples. Não há necessidade de contraste iodado na grande maioria dos casos.” (Profissional de saúde)</p>
		Direcionamento terapêutico oportuno	
		Redução de custos com tratamento inadequado	
	Segurança e praticidade		
Efeitos negativos e dificuldades	Dificuldade de acesso	Indisponibilidade no SUS	“Custo alto. Não disponibilidade fácil mesmo em situações não SUS.” (Profissional de saúde)
		Alto custo	“Não ter no SUS e os pacientes terem que arcar com os custos.” (Profissional de saúde)
		Iniquidades regionais na distribuição de equipamentos e serviços	<p>“[...] Disponibilidade limitada de serviços, especialmente em regiões afastadas dos grandes centros, podendo dificultar o acesso oportuno dos pacientes.” (Profissional de saúde)</p> <p>“Acesso desigual e capacidade instalada limitada em muitas regiões, o que pode gerar atrasos importantes entre a indicação e a realização do PET-CT. [...]” (Profissional de saúde)</p>
	Resultados falso-positivos e falso-negativos	<p>“Custo elevado e possíveis falsos negativos, a depender do subtipo tumoral.” (Profissional de saúde)</p> <p>“Devido o [sic] fato de ser muito sensível, o principal fator negativo seria os falsos positivos inflamatórios e o momento de fazer o exame por exemplo dar um maior espaçamento entre quimioterapia/radioterapia e o exame de imagem.” (Profissional de saúde)</p>	

Fonte: CP nº 04/2026, Conitec.

No que diz respeito à experiência com outras tecnologias diagnósticas para detecção de câncer de mama metastático, houve referência predominantemente a exames de imagem convencionais. Entre estes procedimentos, os mais citados foram tomografia computadorizada, cintilografia óssea, ultrassonografia, mamografia, ressonância magnética e radiografia (Figura 7).

ressonância  
**tomografia**  
**computadorizada**  
 radiografia **cintilografia**  
 mamografia  
 ultrassonografia

**Figura 7.** Frequência de outras tecnologias para diagnóstico do câncer de mama metastático citadas pelos respondentes na CP nº 04/2026.

Fonte: CP nº 04/2026, Conitec.

Como efeitos positivos e facilidades dessas tecnologias, os respondentes mencionaram a acurácia e a precisão no estadiamento do câncer de mama – mas, com resultados limitados para alguns casos metastáticos–, a redução do uso de procedimentos invasivos, o favorecimento do diagnóstico precoce e do tratamento adequado e a alta sensibilidade na identificação de metástase óssea. Além disso, a maior disponibilidade de acesso e o menor custo, comparados aos do exame de tomografia PET-CT, também foram apontados como aspectos positivos (Quadro 15).

Quanto aos aspectos negativos e dificuldades, os participantes ressaltaram a menor acurácia na detecção de metástases associada à necessidade de utilização de ferramentas diagnósticas complementares e ao potencial atraso no início do tratamento, a espera prolongada tanto para realização quanto para recebimento dos resultados dos exames e a ocorrência de desconforto durante a realização de alguns procedimentos, sobretudo, a tomografia computadorizada e a ressonância magnética (Quadro 15).

**Quadro 15.** Trechos ilustrativos de opiniões dos participantes da CP nº 04/2026 sobre efeitos positivos/facilidades e efeitos negativos/dificuldades relacionados a outras tecnologias para o diagnóstico do câncer de mama metastático.

Efeitos	Categorias	Tecnologias	Trechos ilustrativos
<b>Efeitos positivos e facilidades</b>	Acurácia e precisão no estadiamento de câncer de mama	Tomografia computadorizada e ressonância magnética	“O estadiamento por TC e RM é muito acurado.” (Profissional de saúde)
	Diminuição do recurso a procedimentos invasivos		“São métodos anatômicos precisos para estadiamento, porém sem avaliar função metabólica.” (Profissional de saúde)
	Identificação precoce de lesões	Mamografia, radiografia,	“[...] esses exames facilitam a avaliação médica e reduzem a necessidade de procedimentos invasivos.” (Pessoa com a condição de saúde)
			“A partir da minha experiência com mamografia, radiologia convencional, tomografia computadorizada e ressonância

	Favorecimento do tratamento adequado	tomografia computadorizada e ressonância magnética	magnética, percebi aspectos positivos como a capacidade de detectar alterações de forma precoce, a precisão das imagens e o auxílio no acompanhamento da condição de saúde. Esses exames contribuíram para diagnósticos mais confiáveis, melhor direcionamento do tratamento e maior segurança na avaliação clínica.” (Profissional de saúde)	
	Alta sensibilidade na detecção de metástase óssea	Cintilografia óssea	“Alta sensibilidade no diagnóstico de metástases ósseas.” (Profissional de saúde)	
	Maior disponibilidade de acesso	Tomografia computadorizada, radiografia e ressonância magnética	“Exames mais baratos e mais amplamente disponíveis.” (Profissional de saúde)	
	Menor custo		“São mais baratos e mais disponíveis.” (Profissional de saúde)	
<b>Efeitos negativos e dificuldades</b>	Menor acurácia na detecção de metástases	Necessidade de complementaridade diagnóstica	Cintilografia óssea, tomografia computadorizada, ultrassonografia e ressonância magnética	“Os métodos convencionais, isoladamente, muitas vezes deixam áreas de incerteza: a cintilografia óssea tem baixa especificidade para lesões degenerativas ou traumáticas, a TC pode falhar em metástases ósseas puramente medulares ou em linfonodos pequenos, a US é operador dependente e limitada para doença profunda, e a RM, embora excelente em regiões específicas, não é prática como exame de corpo inteiro. Na prática, isso leva a múltiplos exames fragmentados, achados indeterminados, necessidade de repetição de estudos e atraso na definição de conduta em parte das pacientes.” (Profissional de saúde)
		Potencial atraso do tratamento		
	Demora para realização e obtenção dos resultados	Tomografia computadorizada e ressonância magnética	“A partir da minha experiência com exames como tomografia e ressonância magnética, percebi alguns aspectos negativos, como o tempo de espera para realização e entrega dos resultados, além do desconforto durante o exame, principalmente pela necessidade de permanecer imóvel por longos períodos [...]” (Pessoa com a condição de saúde)	
	Ocorrência de desconforto			

Fonte: CP nº 04/2026, Conitec.

Nas contribuições de experiência e opinião apresentadas na consulta pública, os participantes salientaram a efetividade da tecnologia avaliada no estadiamento do câncer de mama metastático, na definição do diagnóstico e da conduta terapêutica adequada, especialmente, diante de limitações diagnósticas dos exames de imagem convencionais.

Quanto ao questionamento presente no Relatório para Sociedade acerca realização de outros exames de imagem para o diagnóstico do câncer de mama metastático, os participantes mencionaram exames de imagem convencionais disponíveis no SUS, a exemplo de mamografia, tomografia computadorizada, ressonância magnética, cintilografia óssea, radiografia e ultrassonografia.

Por fim, cabe destacar que, nas contribuições de experiência e opinião, não foram identificadas informações operacionais e econômicas atinentes à tecnologia avaliada, conforme as expectativas do Comitê de Produtos e

Procedimentos em relação à consulta pública. Nas opiniões, houve menção a aspectos mais amplos relacionados a iniquidades regionais na distribuição de equipamentos e de serviços de saúde – o que, na visão dos participantes, concorre para a dificuldade de acesso ao procedimento diagnóstico em análise.

### 14.3 Evidências científicas e econômicas

Na presente consulta pública não foram recebidas contribuições nos tópicos de evidências e econômicas.

### 14.4 Anexos: contribuições de organizações da sociedade civil

#### **Sociedade Brasileira de Medicina Nuclear e Imagem Molecular**

A Sociedade Brasileira de Medicina Nuclear e Imagem Molecular (SBMN) enviou uma proposta de ampliação do exame PET/CT no câncer de mama no âmbito do Sistema Único de Saúde (SUS) para as seguintes indicações:

- Câncer de mama quando houver suspeita de metástases independentemente de resultados dos exames convencionais;
- Estadiamento primário do câncer de mama;
- Reestadiamento do câncer de mama;
- Suspeita de recidiva do câncer de mama;
- Avaliação de resposta terapêutica no câncer de mama.

A SBMN destacou que a falta de acesso ao PET/CT acarreta implicações éticas e deve ser tratada como prioridade em saúde pública. O exame apresenta maior acurácia em comparação aos métodos convencionais, permitindo a identificação de lesões não detectáveis por técnicas tradicionais.

Seu impacto clínico é relevante, pois pode modificar a conduta terapêutica e reduzir procedimentos desnecessários em 20% a 60% dos casos. Além disso, ao realizar tomografia computadorizada (TC) de corpo inteiro, o PET/CT contribui para a redução da duplicidade de exames e dos custos em saúde. Também demonstra maior valor diagnóstico por detectar metástases osteolíticas quando comparado à cintilografia óssea (que detecta apenas metástases osteoblásticas).

Do ponto de vista econômico, a redução de exames, procedimentos invasivos e tratamentos desnecessários, e a utilização adequada e protocolizada do PET/CT pode gerar impacto financeiro favorável aos sistemas de saúde a médio e longo prazo, apesar de seu custo unitário superior ao de alguns métodos convencionais.

#### **Sociedade Brasileira de Oncologia Clínica**

A sociedade brasileira de oncologia clínica (SBOC) enviou documento técnico manifestando-se favorável a incorporação do PET-CT com FDG para o diagnóstico do câncer de mama metastático, em situações nas quais os exames

de imagem convencionais apresentem achados equívocos ou inconclusivos. A SBOC ressaltou o impacto positivo do estadiamento preciso promovido pelo exame no manejo clínico, prognóstico e uso racional de recursos em saúde, uma vez que reduzem incertezas diagnósticas.

Nesse contexto, o documento visou atender os questionamentos da CONITEC para auxiliar a tomada de decisão especialmente no que se refere à definição dos parâmetros de “achados equívocos” nos exames de imagem convencionais e à caracterização do uso adequado do PET-CT com FDG no diagnóstico do câncer de mama metastático (quadro 16).

**Quadro 16.** Resposta da SBOC aos questionamentos da CONITEC durante reunião preliminar.

<p>Antes da indicação do PET-CT, quais exames de imagem devem ser realizados e em que quantidade?</p>	<p><i>Antes da indicação do PET-CT com FDG para o diagnóstico do câncer de mama metastático, recomenda-se que a paciente seja inicialmente avaliada por exames de imagem convencionais, conforme prática clínica habitual e diretrizes nacionais e internacionais. Esses exames incluem:</i></p> <ul style="list-style-type: none"> <li>• <i>Tomografia computadorizada de tórax, abdome e pelve com contraste;</i></li> <li>• <i>Cintilografia óssea para avaliação de comprometimento esquelético;</i></li> <li>• <i>Ressonância magnética em situações específicas, conforme o sítio suspeito (por exemplo, sistema nervoso central, fígado ou coluna).</i></li> </ul> <p><i>De modo geral, considera-se adequada a realização de pelo menos um método de imagem convencional por sítio suspeito de doença metastática. O PET-CT não deve ser utilizado como exame inicial de estadiamento em todos os casos, mas sim reservado para situações em que, após a realização dos exames convencionais indicados, persistam dúvidas diagnósticas que impactem a tomada de decisão clínica.</i></p> <p><i>Essa estratégia evita a duplicação indiscriminada de exames, racionaliza o uso de recursos e está alinhada às recomendações de uso apropriado da tecnologia descritas em diretrizes internacionais.</i></p>
<p>Como podem ser definidos, de forma objetiva, os “achados equívocos” nos exames de imagem convencionais?</p>	<p><i>Os “achados equívocos” podem ser definidos como resultados de exames de imagem convencionais que não permitem confirmar ou excluir de forma confiável a presença de doença metastática, gerando incerteza clínica relevante. De forma objetiva, incluem-se nesse conceito:</i></p> <ul style="list-style-type: none"> <li>• <i>Lesões indeterminadas ou de significado incerto descritas em laudos radiológicos, como nódulos pulmonares subcentimétricos, lesões ósseas escleróticas ou líticas atípicas, ou alterações hepáticas sem características típicas de metástase;</i></li> <li>• <i>Resultados discordantes entre diferentes métodos de imagem, por exemplo, cintilografia óssea sugestiva de metástase sem correlação anatômica na tomografia computadorizada, ou achados suspeitos em tomografia sem confirmação funcional;</i></li> <li>• <i>Situações em que alterações benignas conhecidas (degenerativas, inflamatórias ou traumáticas) não possam ser diferenciadas de doença metastática apenas com métodos convencionais;</i></li> <li>• <i>Cenários em que a confirmação histopatológica é inviável, de alto risco ou não factível tecnicamente, e a definição diagnóstica seja necessária para a escolha do tratamento.</i></li> </ul> <p><i>Nesses contextos, o PET-CT com FDG oferece valor adicional ao permitir a avaliação metabólica das lesões suspeitas, contribuindo para a redução de falsos positivos e falsos negativos, melhor definição do estadiamento e maior segurança na tomada de decisão terapêutica.</i></p>

Fonte: documento técnico da SBOC - Contribuição à Consulta Pública da CONITEC (2026).

Com base na reunião preliminar, a Federação das Santas Casas e Hospitais Beneficentes do Estado de São Paulo (Fehosp) encaminhou uma nota técnica na qual discute os riscos identificados e apresenta recomendações para mitigar os pontos levantados que geraram incertezas e/ou foram foco de discordância.

Ao manifestar-se favorável à incorporação do PET/CT, a Fehosp ressaltou a necessidade de revisão do modelo de remuneração, considerando os custos logísticos regionais relacionados aos radiofármacos. Destacou, ainda, a importância de que o Protocolo Clínico e Diretrizes Terapêuticas (PCDT) estabeleça critérios claros de acesso, a fim de evitar que a subjetividade associada ao termo “equivoco” se transforme em barreira administrativa ao paciente.

O quadro 17 apresenta a matriz de riscos e as recomendações da Fehosp à CONITEC.

**Quadro 17.** Matriz de riscos e recomendações apresentadas em nota técnica da Fehosp.

1. Ponto de Atenção	2. Risco Identificado	3. Recomendação da Fehosp
<b>(a) Sustentabilidade dos Prestadores</b>	O valor proposto para o procedimento baseia-se na tabela SIGTAP atual (R\$ 2.107,22). No entanto, para hospitais filantrópicos situados fora dos grandes centros, o custo logístico do radiofármaco (18F-FDG), que possui meia-vida curta, é significativamente maior devido ao transporte aéreo ou terrestre dedicado. O risco é que o valor de tabela inviabilize a oferta do exame em regiões descentralizadas, obrigando o paciente a grandes deslocamentos.	<b>Solução Mitigadora:</b> A Fehosp recomenda que a Conitec articule junto à SAES/MS a previsão de um <b>adicional de custeio logístico</b> ou coeficiente de ajuste regional para o procedimento de PET-CT, garantindo que o valor de remuneração cubra o custo real do radiofármaco entregue no interior. <b>Pergunta ao representante do CONASS/CONASEMS:</b> "Como garantir a capilaridade da oferta deste exame nas macrorregiões de saúde, considerando que o custo do isótopo varia drasticamente conforme a distância do ciclotron produtor, sem onerar os prestadores filantrópicos que já operam no limite?"
1. Ponto de Atenção	2. Risco Identificado	3. Recomendação da Fehosp
<b>(b) Divergência sobre o desfecho</b>	A discussão técnica focou na falta de dados de mortalidade e no uso da acurácia como desfecho. O risco é a não incorporação baseada em purismo metodológico, ignorando que o "diagnóstico correto" e o "fim da odisseia diagnóstica" são, por si sós, desfechos de valor imensurável para o paciente, evitando sofrimento físico e psicológico, como relatado na perspectiva do paciente.	<b>Solução Mitigadora:</b> A Fehosp recomenda que a decisão considere o <b>benefício clínico do diagnóstico oportuno</b> como um desfecho de saúde válido. Sugere-se a aprovação condicionada ao Monitoramento do Horizonte Tecnológico ou a um programa de PCDT que colete dados de vida real.

<p><b>(c) Definição de achados equívocos</b></p>	<p>A falta de uma definição objetiva para "achados equívocos" cria um risco duplo: ou uma barreira de acesso onde auditores negam o exame alegando que o achado convencional era "normal" (subjetividade restritiva), ou uma explosão de demanda por solicitações desnecessárias.</p>	<p><b>Solução Mitigadora:</b> A Fehosp recomenda que o PCDT traga uma <b>lista exemplificativa e não taxativa</b> de critérios de elegibilidade, construída com as Sociedades Médicas (SBMN/CBR). Ex: "Discordância entre marcadores tumorais em elevação e imagem convencional negativa" ou "Sintomatologia persistente não explicada por imagem convencional". Isso protege o paciente da negativa administrativa e orienta o gestor.</p>
<p><b>(d) Falta de representante de OSC</b></p>	<p>A ausência de uma OSC na mesa, por questões burocráticas, empobrece o debate sobre a jornada do paciente e as dificuldades de acesso não clínico (transporte, agendamento). O risco é uma decisão tecnocrática que ignora barreiras sociais.</p>	<p><b>Solução Mitigadora:</b> A Fehosp recomenda que a Secretaria Executiva da Conitec adote uma postura de <b>suporte administrativo</b> às OSCs no momento da inscrição, oferecendo um canal de "tira-dúvidas" prévio para sanear vícios formais na documentação, garantindo a representatividade prevista em lei.</p>

Fonte: Nota Técnica NIFIPO/FEHOSP n. 05/2026.

## 16. DISCUSSÃO DA CONITEC NA APRECIÇÃO FINAL

No âmbito da 149ª Reunião Ordinária, os membros do Comitê reafirmaram que as contribuições recebidas não alteraram de forma substancial o entendimento preliminar e mantiveram a posição favorável à ampliação do uso da tomografia por emissão de pósitrons associada à tomografia computadorizada (PET-CT) para o diagnóstico do câncer de mama metastático quando os exames de imagem convencionais apresentarem achados equívocos. A avaliação foi de que o conjunto de manifestações qualificou o debate e permaneceu alinhado ao racional técnico já apresentado na etapa anterior, ocasião em que a recomendação preliminar fora favorável.

Em relação à factibilidade de oferta no SUS, registrou-se avaliação de representantes da gestão de que o procedimento já integra a rede contratualizada e possui tabela definida, de modo que a ampliação da indicação demandará ajustes contratuais de metas entre gestores e prestadores. A percepção expressa foi a de que, garantindo o financiamento correspondente, não se anteveem entraves estruturais relevantes para início da oferta na nova indicação.

Houve discussão específica sobre logística e financiamento do radiofármaco 18F-FDG. Foi pontuado que a variação de custo entre serviços se concentra no frete, e não no preço do radiofármaco, em razão da curta meia-vida do isótopo e da dependência da malha aérea a partir dos ciclotrons produtores, o que penaliza estabelecimentos mais distantes desses centros. Considerou-se pertinente estudar mecanismo de ajuste regional no custeio, com coeficiente incremental conforme distância e acesso logístico, como estratégia para mitigar iniquidades de acesso e promover

maior capilaridade da oferta. A área técnica de atenção especializada manifestou abertura para analisar soluções sistêmicas de financiamento e abastecimento em medicina nuclear, sem prejuízo do escopo específico desta deliberação.

Tema central do debate foi a definição operacional de achados equívocos. Representante da Sociedade Brasileira de Medicina Nuclear esclareceu que a indicação do PET-CT não se restringe a dúvidas geradas por exames de imagem, devendo abarcar também cenários clínicos em que persistem incertezas diagnósticas relevantes, como discordâncias entre métodos, lesões indeterminadas e situações em que a confirmação histopatológica é inviável ou de alto risco, desde que a elucidação influencie a tomada de decisão terapêutica. O Comitê convergiu quanto à necessidade de que o PCDT explicita critérios objetivos de elegibilidade, construídos com apoio das sociedades científicas, para prevenir tanto barreiras de acesso por interpretações restritivas quanto uso indevido por solicitações não aderentes.

Indagou-se sobre a possibilidade de estimar a fração de casos que, na prática, se enquadrariam em achados equívocos após a realização dos métodos convencionais. Não houve apresentação de dado quantitativo no colegiado, reforçando a importância de monitoramento do uso na rede e de que o PCDT traga exemplos clínico-radiológicos que orientem a indicação de forma padronizada. Também se registrou que a ampliação de indicações do PET-CT no SUS vem ocorrendo de forma gradual nos últimos anos, recomendando-se que qualquer expansão futura observe simultaneamente a qualidade das evidências e a capacidade de absorção da rede.

Encerrados os debates, a Conitec deliberou por unanimidade recomendar a incorporação do PET-CT para o diagnóstico do câncer de mama metastático quando os exames de imagem convencionais apresentarem achados equívocos.

## 17. RECOMENDAÇÃO FINAL DA CONITEC

Os membros do **Comitê de Produtos e Procedimentos da Conitec** deliberaram, por unanimidade, recomendar a incorporação da Tomografia por Emissão de Pósitrons associada à Tomografia Computadorizada (PET-CT) para o diagnóstico do câncer de mama metastático quando os exames de imagem convencionais apresentarem achados equívocos. Foi assinado o Registro de Deliberação nº **1.096/2026**.

## 18. REFERÊNCIAS

1. Barros ACS, Barbosa EM, Gebrim L. Diagnóstico e Tratamento do Câncer de Mama. 2001;S/V:1–15.
2. INSTITUTO NACIONAL DE CÂNCER JOSÉ ALENCAR GOMES DA SILVA. **Estimativa 2023**: incidência do Câncer no Brasil. Rio de Janeiro: INCA, 2022. Disponível em: <https://www.gov.br/inca/pt-br/assuntos/cancer/numeros/estimativa> Acesso em: 25 nov 2022.)

3. SIMON SD. Grupo Brasileiro de Estudos em Câncer de Mama (Gbecam). Projeto Amazona. Dados preliminares de câncer de mama no Brasil [Internet]. Disponível em: <[http://www.gbecam.org.br/downloads/Projeto\\_Amazona.pdf](http://www.gbecam.org.br/downloads/Projeto_Amazona.pdf)>.
4. Equipe Oncoguia. (2024, 15 de novembro). *Estatísticas para câncer de mama*. Instituto Oncoguia. Recuperado de <https://www.oncoguia.org.br/conteudo/estatisticas-para-cancer-de-mama/6562/34/>
5. Coelho AS, Santos MA da S, Caetano RI, Piovesan CF, Fiuza LA, Machado RLD, et al. Hereditary predisposition to breast cancer and its relation to the BRCA1 and BRCA2 genes: literature review. *Rev Bras Análises Clínicas*. 2018;50(1):1–6.
6. Atlas On-line de Mortalidade [Internet]. [mortalidade.inca.gov.br](http://mortalidade.inca.gov.br). Available from: <https://mortalidade.inca.gov.br/MortalidadeWeb>
7. Ferlay J, Colombet M, Soerjomataram I, Parkin DM, Piñeros M, Znaor A, et al. Cancer statistics for the year 2020: An overview. *Int J Cancer*. 2021;149(4):778–89.
8. Zhang-Yin J. State of the Art in 2022 PET/CT in Breast Cancer: A Review. *J Clin Med*. 2023;12(3).
9. Brasil. Ministério da Saúde. Comissão Nacional de Incorporação de Tecnologias no SUS – Conitec. Protocolo Clínico e Diretrizes Terapêuticas do câncer de mama: relatório preliminar. Brasília: Ministério da Saúde; 2024 [citado 2025 maio 24]. Disponível em: [https://www.gov.br/conitec/pt-br/midias/consultas/relatorios/2024/RRPCDTCncerdeMama\\_CP.pdf](https://www.gov.br/conitec/pt-br/midias/consultas/relatorios/2024/RRPCDTCncerdeMama_CP.pdf)
10. He Z, Chen Z, Tan M, Elingarami S, Liu Y, Li T, et al. A review on methods for diagnosis of breast cancer cells and tissues. *Cell Prolif*. 2020;53(7):1–16.
11. Soares Junior J, Fonseca RP, Cerci JJ, Buchpiguel CA, Cunha ML da, Mamed M, et al. Lista de recomendações do Exame PET/CT com 18F-FDG em Oncologia: consenso entre a Sociedade Brasileira de Cancerologia e a Sociedade Brasileira de Biologia, Medicina Nuclear e Imagem Molecular. *Radiol Bras*. 2010;43(4):255–9.
12. Schwarz JD, Bader M, Jenicke L, Hemminger G, Jänicke F, Avril N. Early prediction of response to chemotherapy in metastatic breast cancer using sequential 18F-FDG PET. *J Nucl Med*. 2005;46(7):1144–50.

13. Lobbezoo DJA, Van Kampen RJW, Voogd AC, Dercksen MW, Van Den Berkmortel F, Smilde TJ, et al. Prognosis of metastatic breast cancer: Are there differences between patients with de novo and recurrent metastatic breast cancer? *Br J Cancer* [Internet]. 2015;112(9):1445–51. Available from: <http://dx.doi.org/10.1038/bjc.2015.127>
14. Colleoni M, Sun Z, Price KN, Karlsson P, Forbes JF, Thurlimann B, et al. Annual Hazard Rates of Recurrence for Breast Cancer During 24 Years of Flow-Up: Results From the International Breast Cancer Study Group Trials I to V. *J Clin Oncol*. 2016;34(9):927–3
15. Van Mechelen M, Van Herck A, Punie K, Nevelsteen I, Smeets A, Neven P, et al. Behavior of metastatic breast cancer according to subtype. *Breast Cancer Res Treat* [Internet]. 2020;181(1):115–25. Available from: <https://doi.org/10.1007/s10549-020-05597-3>
16. Brasil. Ministério da Saúde. Secretaria de Atenção à Saúde. (2014, 1º de dezembro). *Portaria nº 1.340, de 1º de dezembro de 2014: Inclui procedimento 02.06.01.009-5 (Tomografia por emissão de pósitrons – PET-CT) na Tabela de Procedimentos, Medicamentos, Órteses/Próteses e Materiais Especiais do SUS*. Diário Oficial da União.
17. Agência Nacional de Saúde Suplementar. (2017, 7 de novembro). *Resolução Normativa nº 428, de 7 de novembro de 2017: Atualiza o Rol de Procedimentos e Eventos em Saúde e estabelece cobertura assistencial obrigatória, incluindo PET-CT Oncológico* (vigência em 2 de janeiro de 2018). *Diário Oficial da União*. Disponível em [https://bvsms.saude.gov.br/bvs/saudelegis/ans/2017/res0428\\_08\\_11\\_2017.html](https://bvsms.saude.gov.br/bvs/saudelegis/ans/2017/res0428_08_11_2017.html)
18. Townsend DW, Carney JPJ, Yap JT, Hall NC. PET/CT Today and Tomorrow. *J Nucl Med*. 2004;45.
19. Dayes IS, Metser U, Hodgson N, Parpia S, Eisen AF, George R, et al. Impact of 18F-labeled fluorodeoxyglucose positron emission tomography-computed tomography versus conventional staging in patients with locally advanced breast cancer. *J Clin Oncol*. 2023 Aug 10;41(23):3909–16. Disponível em: <https://pubmed.ncbi.nlm.nih.gov/37235845/>
20. Manohar K, Mittal BR, Bhoil A, Bhattacharya A, Singh G. Role of 18F-FDG PET/CT in identifying distant metastatic disease missed by conventional imaging in patients with locally advanced breast cancer. *Nucl Med Commun*. 2013;34(6):557–61.

21. Dayes IS, Metser U, Hodgson N, Parpia S, Eisen AF, George R, et al. Impact of 18F-labeled fluorodeoxyglucose positron emission tomography-computed tomography versus conventional staging in patients with locally advanced breast cancer. *J Clin Oncol*. 2023 Aug 10;41(23):3909–16. Disponível em: <https://pubmed.ncbi.nlm.nih.gov/37235845/>
22. Vogsen M, Naghavi-Behzad M, Harbo FG, Jakobsen NM, Gerke O, Asmussen JT, et al. 2-[18F]FDG-PET/CT is a better predictor of survival than conventional CT: a prospective study of response monitoring in metastatic breast cancer. *Sci Rep* [Internet]. 2023 Apr 5; 13(1):5552. Disponível em: <https://www.nature.com/articles/s41598-023-32727-w>
23. Vogsen M, Harbo F, Jakobsen NM, Nissen HJ, Dahlsgaard-Wallenius SE, Gerke O, et al. Response monitoring in metastatic breast cancer: a prospective study comparing 18F-FDG PET/CT with conventional CT. *J Nucl Med* [Internet]. 2022 Oct 7; 64(3):355–61. Disponível em: <https://jnm.snmjournals.org/content/64/3/355.abstract>
24. Fatima N, Zaman U, Ahmed A, Zaman S, Khan K, Zaman M. Impact of 18FDG PET/CT on clinical management, cost effectiveness, and radiation exposure in newly diagnosed breast cancer patients. *Asian Pac J Cancer Prev*. 2024 Oct 1;25(10):3577–81.
25. Moser R, Pfeiffer S, Cala L, Klein E, Kiechle M, Behzadi ST, et al. Detecting metastatic patterns of oligometastatic breast cancer: a comparative analysis of 18F-FDG PET/CT and conventional CT imaging. *J Nucl Med* [Internet]. 2024 Mar;65(6):845–50. Disponível em: <https://pubmed.ncbi.nlm.nih.gov/38637138/>
26. Singnurkar A, Poon R, Metser U. Comparison of 18F-FDG-PET/CT and 18F-FDG-PET/MR imaging in oncology: a systematic review. *Ann Nucl Med*. 2017;31(5):366–78.
27. Hong S, Li J, Wang S. 18FDG PET-CT for diagnosis of distant metastases in breast cancer patients. A meta-analysis. *Surg Oncol* [Internet]. 2013;22(2):139–43. Available from: <http://dx.doi.org/10.1016/j.suronc.2013.03.001>
28. Rong J, Wang S, Ding Q, Yun M, Zheng Z, Ye S. Comparison of 18FDG PET-CT and bone scintigraphy for detection of bone metastases in breast cancer patients. A meta-analysis. *Surg Oncol* [Internet]. 2013;22(2):86–91. Available from: <http://dx.doi.org/10.1016/j.suronc.2013.01.002>
29. Santos JC, Abreu MH, Santos MS, Duarte H, Alpoim T, Próspero I, et al. Bone Metastases Detection in Patients with Breast Cancer: Does Bone Scintigraphy Add Information to PET/CT? *Oncologist*. 2023;(February):1–6.

30. Shawky M, Abd Z, Ali E, Hashem DH. Role of positron-emission tomography\_computed tomography (PET\_CT) in breast cancer \_ Enhanced Reader.pdf. 2020;9.
31. Gajjala SR, Hulikal N, Kadiyala S, Kottu R, Kalawat T. Whole-body 18 F-fluorodeoxyglucose positron emission tomography- computed tomography (18 F-FDG PET/CT) for staging locally advanced breast cancer: A prospective study from a tertiary cancer centre in south India. *Indian J Med Res [Internet]*. 2018;76(11):1532–9. Available from: <http://www.ncbi.nlm.nih.gov/pubmed/23144490>
32. Hildebrandt MG, Gerke O, Baun C, Falch K, Hansen JA, Farahani ZA, et al. [ 181F] Fluorodeoxyglucose (FDG)-Positron emission tomography (PET)/computed tomography (CT) in suspected recurrent breast cancer: A prospective comparative study of dual-time-point FDG-PET/CT, contrast-enhanced CT, and bone scintigraphy. *J Clin Oncol*. 2016;34(16):1889–97.
33. Krammer J, Schnitzer A, Kaiser CG, Buesing KA, Sperk E, Brade J, et al. (18) F-FDG PET/CT for initial staging in breast cancer patients - Is there a relevant impact on treatment planning compared to conventional staging modalities? *Eur Radiol*. 2015 Aug;25(8):2460-9. doi: 10.1007/s00330-015-3630-6. Epub 2015 Feb 15. PMID: 25680729.
34. Cochet A, Dygai-Cochet I, Riedinger JM, Humbert O, Berriolo-Riedinger A, Toubreau M, et al. 18F-FDG PET/CT provides powerful prognostic stratification in the primary staging of large breast cancer when compared with conventional explorations. *Eur J Nucl Med Mol Imaging*. 2014;41(3):428–37.
35. Damle NA, Bal C, Bandopadhyaya GP, Kumar L, Kumar P, Malhotra A, et al. The role of 18F-fluoride PET-CT in the detection of bone metastases in patients with breast, lung and prostate carcinoma: A comparison with FDG PET/CT and 99mTc-MDP bone scan. *Jpn J Radiol*. 2013;31(4):262–9.
36. Jager JJ, Kristien Keymeulen, Regina, P. Hupperets, Marinus van Kroonenburgh, Houben R, et al. FDG-PET-CT for staging of high-risk breast cancer patients reduces the number of further examinations: A pilot study. *Acta Oncologica*. 2010 Dec 18;49(2):185–91.
37. Stadnik TW, Everaert H, Makkat S, Sacré R, Lamote J, Bourgain C. Breast imaging. Preoperative breast cancer staging: Comparison of USPIO-enhanced MR imaging and 18F-fluorodeoxyglucose (FDC) positron emission tomography (PET) imaging for axillary lymph node staging - Initial findings. *Eur Radiol*. 2006;16(10):2153–60.

38. Goerres GW, Michel SCA, Fehr MK, Kaim AH, Steinert HC, Seifert B, et al. Follow-up of women with breast cancer: Comparison between MRI and FDG PET. *Eur Radiol.* 2003;13(7):1635–44.
39. Pennant M, Takwoingi Y, Pennant L, Davenport C, Fry-Smith A, Eisinga A, et al. A systematic review of positron emission tomography (PET) and positron emission tomography/ computed tomography (PET/CT) for the diagnosis of breast cancer recurrence. *Health Technol Assess (Rockv).* 2010;14(50):1–120.
40. Shie P, Cardarelli R, Brandon D, Erdman W, Abdulrahim N. Meta-analysis: Comparison of F-18 fluorodeoxyglucose-positron emission tomography and bone scintigraphy in the detection of bone metastases in patients with breast cancer. *Clin Nucl Med.* 2008;33(2):97–101.
41. Brasil. Ministério da Saúde. Secretaria de Atenção à Saúde. Diretrizes Metodológicas: Diretriz de Avaliação Econômica. 2a edição. Brasília; 2014.
42. Augustovski F, Husereau D, Pereira MG. Guidelines for reporting health economic evaluation studies. *Epidemiol Serv Saude.* 2017; 26(4):895–8.
43. Husereau D, Drummond M, Petrou S, Carswell C, Moher D, Greenberg D, et al. Consolidated Health Economic Evaluation Reporting Standards (CHEERS) statement. *BMJ.* 2013 Mar 25;346:f1049.
44. SIGTAP-Sistema de Gerenciamento da Tabela de Procedimentos, Medicamentos e OPM do SUS. Em <http://sigtap.datasus.gov.br/tabela-unificada/app/sec/inicio.jsp>.
45. Brasil. Ministério da Saúde. (2023). *Diretriz metodológica: Análise de impacto orçamentário — Manual para o Sistema de Saúde do Brasil* (Atualizado em 4 de setembro de 2023). Brasília: Ministério da Saúde. Disponível em [https://www.gov.br/conitec/pt-br/midias/artigos\\_publicacoes/diretrizes/diretriz\\_metodologicas\\_analise\\_impacto-1.pdf](https://www.gov.br/conitec/pt-br/midias/artigos_publicacoes/diretrizes/diretriz_metodologicas_analise_impacto-1.pdf)
46. IBGE. Em <https://www.ibge.gov.br/estatisticas/sociais/populacao/9109-projecao-da-populacao.html>
47. Em Ministério da Saúde. Instituto Nacional do Câncer (INCA). Estimativa 2023: Incidência de Câncer no Brasil. 2023. Em <https://www.inca.gov.br/publicacoes/livros/estimativa-2023-incidencia-de-cancer-no-brasil>
48. Orrantia-Borunda E, Anchondo-Nuñez P, Acuña-Aguilar LE, et al. Subtypes of Breast Cancer. In: Mayrovitz HN, editor. *Breast Cancer* [Internet]. Brisbane (AU): Exon Publications; 2022 Aug 6. Chapter 3. Available from: <https://www.ncbi.nlm.nih.gov/books/NBK583808/> doi: 10.36255/exon-publications-breast-cancer-subtypes

49. Rosen EL, Eubank WB, Mankoff DA. FDG PET, PET/CT, and breast cancer imaging. Radiographics. 2007 Oct;27 Suppl 1:S215-29. doi: 10.1148/rg.27si075517.
50. National Institute for Health and Care Excellence (NICE). Advanced breast cancer: diagnosis and treatment. London: NICE; 2025 [acesso em 21 maio 2025]. Disponível em: <https://www.nice.org.uk/guidance/cg81/chapter/Recommendations#diagnosis-and-assessment>
51. Canadian Agency for Drugs and Technologies in Health (CADTH). Canadian Medical Imaging Inventory 2022–2023: PET-CT and PET-MRI. CMII Report. 2024 ago;4(8) [acesso em 21 maio 2025]. Disponível em: <https://www.cda-amc.ca/sites/default/files/hta-he/HC0024-04-CMII4-PET-Hybrid.pdf>
52. Canadian Association of Radiologists. PET-CT Comparisons 2020–2024 [Internet]. 2024 [acesso em 21 maio 2025]. Disponível em: <https://www.cda-amc.ca/pet-ct-comparisons-2020-2024>
53. Institute for Quality and Efficiency in Health Care (IQWiG). Search | IQWiG.de [Internet]. 2025 [acesso em 21 maio 2025]. Disponível em: <https://www.iqwig.de/en/search/#searchQuery=query=PET-CT>
54. Scottish Medicines Consortium (SMC). Search [Internet]. 2025 [acesso em 21 maio 2025]. Disponível em: <https://scottishmedicines.org.uk/search/?keywords=PET-CT>



## ANEXO 1 – SÍNTESE DE EVIDÊNCIAS

### Parecer Técnico-Científico

**Acurácia diagnóstica da Tomografia por Emissão de Pósitrons (PET-CT) para o diagnóstico do câncer de mama metastático (quando os exames de imagem convencionais apresentarem achados equívocos)**

## 1. APRESENTAÇÃO

Este relatório refere-se à análise das evidências científicas sobre a acurácia diagnóstica da Tomografia por Emissão de Pósitrons (PET-CT) para o diagnóstico do câncer de mama metastático (quando os exames de imagem convencionais apresentarem achados equívocos). Este PTC foi elaborado pela parceria entre o Núcleo de Avaliação de Tecnologias em Saúde do Núcleo de Tecnologias Estratégicas em Saúde da Universidade Estadual da Paraíba (NATS-NUTES/UEPB) e a Secretaria-Executiva da Conitec, com base nas diretrizes metodológicas específicas para a elaboração de Pareceres Técnico-Científicos, utilizando buscas sistematizadas da literatura científica, com o objetivo de avaliar a acurácia diagnóstica deste exame.

## 2. DECLARAÇÃO DE CONFLITOS DE INTERESSE

Os autores declaram não possuir conflito de interesses com a matéria.

### 3. RESUMO EXECUTIVO

**Para a realização desta análise, foi estabelecida a seguinte pergunta de pesquisa (PICO):** Qual a acurácia diagnóstica do PET-CT para o diagnóstico do câncer de mama metastático quando os exames de imagem convencionais apresentarem achados equívocos

**População-alvo:** Pacientes com câncer de mama metastático com achados equívocos de acordo com os exames de imagem convencionais

**Tecnologia:** Tomografia por emissão de pósitrons (PET-CT)

**Comparador:** Qualquer outro exame de imagem

**Processo de busca e análise de evidências científicas:** Foram encontradas inicialmente 7.275 referências por meio da estratégia de busca descrita. Após a exclusão das duplicatas e demais etapas de elegibilidade, foram incluídos ao final 16 estudos. Destes, 11 estudos de coorte e cinco revisões sistemáticas de acurácia diagnóstica. A atualização da busca realizada em 2025, resultou na inclusão de mais 5 publicações sendo 2 estudos de coorte, 1 ECR e 1 estudo transversal. Totalizando então 21 estudos: 13 coortes, 5 revisões sistemáticas, 1 ECR e um estudo transversal.

**Síntese das evidências:** Dentre os 21 estudos, 14 apresentaram resultados de sensibilidade e especificidade (9 coortes e 5 RS). Valor preditivo positivo e valor preditivo negativo foram apresentados por sete estudos. O desfecho mudança na conduta clínica foi relatado por 9 estudos e a segurança não foi analisada por nenhum estudo. A maioria da literatura analisada utilizou como comparador a cintilografia óssea isolada ou um conjunto de exames de imagem que os autores denominaram 'estadiamento 'convencional' (Cintilo óssea+ TC de tórax+ TC ou US abdominal).

Metanálise considerando os dados dos estudos de coorte incluídos, para sensibilidade e especificidade obteve-se, respectivamente: 73% (variação de 46,50 a 92,85%) e 86,48% (variação de 68,68% a 99,23%). A frequência de alteração de conduta clínica variou entre os estudos analisados entre 11% a 52,9 %. O exame apresentou benefícios em relação à detecção precoce da progressão da doença, caracterização das metástases, sobrevida e estadiamento da doença metastática. O risco de viés em treze dos 21 estudos incluídos foi considerado alto, sendo que os oito restantes tiveram baixo risco de viés. Já a certeza da evidência foi considerada baixa ou muito baixa para todos os desfechos avaliados.

## 4. CONTEXTO

### 4.1 Objetivo do Parecer Técnico Científico

O objetivo deste documento foi analisar as evidências científicas sobre acurácia diagnóstica da Tomografia por Emissão de Pósitrons (PET-CT) para o diagnóstico do câncer de mama metastático (quando os exames de imagem convencionais apresentarem achados equívocos), visando avaliar a ampliação do uso deste procedimento no Sistema Único de Saúde (SUS).

### 4.2 Motivação para a elaboração do parecer técnico-científico

A motivação se deu através da demanda interna do Ministério da Saúde, expressa na NOTA TÉCNICA No 315/2022-DAET/CGAE/DAET/SAES/MS, em virtude da solicitação de ampliação de uso no SUS do procedimento de TOMOGRAFIA POR EMISSÃO DE PÓSITRONS (PET-CT) para o diagnóstico do câncer de mama metastático quando os exames de imagem convencionais apresentarem achados equívocos, com o objetivo de solicitar ao Departamento de Gestão e Incorporação de Tecnologias e Inovação em Saúde (DGITIS/SCTIE/MS) a elaboração de estudos para subsidiar a proposta de ampliação de uso do procedimento acima mencionado, a fim de aprimorar o diagnóstico de metástases em mulheres com câncer de mama.

## 5. INTRODUÇÃO E PERGUNTA DE PESQUISA

Considerando o contexto exposto anteriormente, utilizou-se a seguinte pergunta estruturada para nortear o desenvolvimento deste PTC:

**Pergunta:** Qual a acurácia diagnóstica da Tomografia por Emissão de Pósitrons (PET-CT) em pacientes com câncer de mama metastático (com achados equívocos de acordo com os exames de imagem convencionais)?

**Quadro 1** - Pergunta PICO (população, intervenção, comparação e "outcomes" [desfechos]) e tipos de estudos que serão incluídos.

<b>População</b>	Pacientes com câncer de mama metastático (com achados equívocos de acordo com os exames de imagem convencionais)*
<b>Intervenção (tecnologia)</b>	Tomografia por emissão de pósitrons (PET-CT)
<b>Comparador</b>	Qualquer outro exame de imagem disponível para estadiamento no SUS.
<b>Desfechos (outcomes)</b>	<b>Desfechos primários</b> 1 - Sensibilidade 2 - Especificidade <b>Desfechos secundários</b> 3 - Valor Preditivo (VPP) 4 - Valor Preditivo Negativo (VPN) 5 - Mudança de conduta clínica 6 - Segurança
<b>Delineamento de estudo</b>	Revisão Sistemática (com ou sem Meta-análise) de acurácia diagnóstica, Ensaios clínicos randomizados ou quase-

randomizados, Estudos de coorte prospectivo, caso controle e estudo transversal.

\*No caso serem encontrados estudos para as pacientes com exames com achados equívocos em um número  $\leq 5$ , serão avaliadas pacientes com diagnóstico de câncer de mama metastático, independentemente dos achados serem equívocos ou inequívocos.

## 5.1 População

Pacientes com câncer de mama metastático que apresentem achados equívocos.

## 5.3 Desfechos

Os desfechos de maior relevância (primários) deste PTC são: (1) sensibilidade; (2) especificidade. Desfechos considerados de menor relevância nesta avaliação (secundários) são: (3) valor preditivo positivo; (4) valor preditivo negativo; (5) mudança de conduta clínica e (6) segurança.

## 5.4 Tipos de estudo

Foram considerados elegíveis: revisão sistemática (com ou sem meta-análise) de acurácia diagnóstica, ensaios clínicos randomizados ou quasi-randomizados, estudos de coorte prospectivos, caso controle e estudo transversal.

# 6. BUSCA POR EVIDÊNCIAS

Foi realizada uma revisão sistemática sobre a acurácia e o papel da Tomografia por emissão de pósitrons (PET-CT) em pacientes com câncer de mama metastático (com achados equívocos de acordo com os exames de imagem convencionais)?

Em tempo, no caso de os estudos encontrados para as pacientes com exames com achados equívocos serem um número  $\leq 1$ , a população será expandida para pacientes com diagnóstico de câncer de mama metastático submetidos a PET-CT e comparados com outros exames de imagem, independentemente dos achados serem equívocos ou inequívocos, que tenham foco nos desfechos elencados na pergunta PICO.

## 6.1 Termos de busca e bases de dados

Com base na pergunta PICO estabelecida para esta revisão sistemática, foi realizada uma busca nas seguintes bases de dados: MEDLINE (via Pubmed); EMBASE (via Elsevier); Cochrane Library; LILACS (via BVS), Open Grey, WHO ICTRP e ClinicalTrials.gov. A busca inicial foi realizada entre 19 e 27 de junho de 2023, sem restrição para língua, comparadores, desfechos e tipos de estudo. Uma nova busca foi realizada em 17 de abril de 2025, reproduzindo as mesmas estratégias de buscas com a adição de filtro de datas para captação de estudos publicados após a data da última busca.

O Quadro 18 a seguir apresenta as buscas realizadas por base de dados. Este contém os termos utilizados em cada base de dados utilizada, assim como o número de referências encontradas, na data especificada também no quadro.

**Quadro 18.** Estratégia de busca nas plataformas consultadas e número de publicações encontradas

Bases de dados	Estratégias de busca	Data da busca	Número de publicações encontradas
MEDLINE (via Pubmed)	<p>((("positron emission tomography computed tomography"[MeSH Terms] OR ("positron"[All Fields] AND "emission"[All Fields] AND "tomography"[All Fields] AND "computed"[All Fields] AND "tomography"[All Fields]) OR "positron emission tomography computed tomography"[All Fields] OR ("pet"[All Fields] AND "ct"[All Fields]) OR "pet ct"[All Fields]) AND ("scanner"[All Fields] OR "scanner s"[All Fields] OR "scanners"[All Fields]) AND "exp"[All Fields]) OR ((("positron emission tomography computed tomography"[MeSH Terms] OR ("positron"[All Fields] AND "emission"[All Fields] AND "tomography"[All Fields] AND "computed"[All Fields] AND "tomography"[All Fields]) OR "positron emission tomography computed tomography"[All Fields] OR ("pet"[All Fields] AND "ct"[All Fields]) OR "pet ct"[All Fields]) AND ("scanner"[All Fields] OR "scanner s"[All Fields] OR "scanners"[All Fields])) OR ((("positron emission tomography"[MeSH Terms] OR ("positron emission"[All Fields] AND "tomography"[All Fields]) OR "positron emission tomography"[All Fields] OR ("positron"[All Fields] AND "emission"[All Fields] AND "tomography"[All Fields]) OR "positron emission tomography"[All Fields]) AND "exp"[All Fields]) OR ("positron emission tomography"[MeSH Terms] OR ("positron emission"[All Fields] AND "tomography"[All Fields]) OR "positron emission tomography"[All Fields] OR ("positron"[All Fields] AND "emission"[All Fields] AND "tomography"[All Fields]) OR "positron emission tomography"[All Fields]) OR ((("positron emission tomography computed tomography"[MeSH Terms] OR ("positron"[All Fields] AND "emission"[All Fields] AND "tomography"[All Fields] AND "computed"[All Fields] AND "tomography"[All Fields]) OR "positron emission tomography computed tomography"[All Fields]) AND "exp"[All Fields]) OR ("positron emission tomography computed tomography"[MeSH Terms] OR ("positron"[All Fields] AND "emission"[All Fields] AND "tomography"[All Fields] AND "computed"[All Fields] AND "tomography"[All Fields]) OR "positron emission tomography computed tomography"[All Fields]) AND ("metastasi"[All Fields] OR "neoplasm metastasis"[MeSH Terms] OR ("neoplasm"[All Fields] AND "metastasis"[All Fields]) OR "neoplasm metastasis"[All Fields] OR "metastasis"[All Fields] OR ("metastatically"[All Fields] OR "metastatics"[All Fields] OR "metastatization"[All Fields] OR "metastatize"[All Fields] OR "metastatized"[All Fields] OR "metastatizing"[All Fields] OR "secondary"[MeSH Subheading] OR "secondary"[All Fields] OR "metastatic"[All Fields]) OR "neoplasm metastasis"[MeSH Terms]) AND ("breast neoplasms"[MeSH Terms] OR ("breast neoplasms"[MeSH Terms] OR ("breast"[All Fields] AND "neoplasms"[All Fields]) OR "breast neoplasms"[All Fields] OR ("breast"[All Fields] AND "cancer"[All Fields]) OR "breast cancer"[All Fields]) AND ("metastasi"[All Fields] OR "neoplasm metastasis"[MeSH Terms] OR ("neoplasm"[All Fields] AND "metastasis"[All Fields]) OR "neoplasm metastasis"[All Fields] OR "metastasis"[All Fields]))) AND (humans[Filter])</p>	27/06/2023	1.684

	<p>(((("positron emission tomography computed tomography"[MeSH Terms] OR ("positron"[All Fields] AND "emission"[All Fields] AND "tomography"[All Fields] AND "computed"[All Fields] AND "tomography"[All Fields]) OR "positron emission tomography computed tomography"[All Fields] OR ("pet"[All Fields] AND "ct"[All Fields]) OR "pet ct"[All Fields]) AND ("scanner"[All Fields] OR "scanner s"[All Fields] OR "scanners"[All Fields]) AND "exp"[All Fields]) OR ((("positron emission tomography computed tomography"[MeSH Terms] OR ("positron"[All Fields] AND "emission"[All Fields] AND "tomography"[All Fields] AND "computed"[All Fields] AND "tomography"[All Fields]) OR "positron emission tomography computed tomography"[All Fields] OR ("pet"[All Fields] AND "ct"[All Fields]) OR "pet ct"[All Fields]) AND ("scanner"[All Fields] OR "scanner s"[All Fields] OR "scanners"[All Fields])) OR ((("positron emission tomography"[MeSH Terms] OR ("positron emission"[All Fields] AND "tomography"[All Fields]) OR "positron emission tomography"[All Fields] OR ("positron"[All Fields] AND "emission"[All Fields] AND "tomography"[All Fields]) OR "positron emission tomography"[All Fields]) AND "exp"[All Fields]) OR ("positron emission tomography"[MeSH Terms] OR ("positron emission"[All Fields] AND "tomography"[All Fields]) OR "positron emission tomography"[All Fields] OR ("positron"[All Fields] AND "emission"[All Fields] AND "tomography"[All Fields]) OR "positron emission tomography"[All Fields]) OR ((("positron emission tomography computed tomography"[MeSH Terms] OR ("positron"[All Fields] AND "emission"[All Fields] AND "tomography"[All Fields] AND "computed"[All Fields] AND "tomography"[All Fields]) OR "positron emission tomography computed tomography"[All Fields]) AND "exp"[All Fields]) OR ("positron emission tomography computed tomography"[MeSH Terms] OR ("positron"[All Fields] AND "emission"[All Fields] AND "tomography"[All Fields] AND "computed"[All Fields] AND "tomography"[All Fields]) OR "positron emission tomography computed tomography"[All Fields])) AND ((("metastasi"[All Fields] OR "neoplasm metastasis"[MeSH Terms] OR ("neoplasm"[All Fields] AND "metastasis"[All Fields]) OR "neoplasm metastasis"[All Fields] OR "metastasis"[All Fields] OR ("metastatically"[All Fields] OR "metastatics"[All Fields] OR "metastatization"[All Fields] OR "metastatize"[All Fields] OR "metastatized"[All Fields] OR "metastatizing"[All Fields] OR "secondary"[MeSH Subheading] OR "secondary"[All Fields] OR "metastatic"[All Fields]) OR "neoplasm metastasis"[MeSH Terms]) AND ("breast neoplasms"[MeSH Terms] OR ("breast neoplasms"[MeSH Terms] OR ("breast"[All Fields] AND "neoplasms"[All Fields]) OR "breast neoplasms"[All Fields] OR ("breast"[All Fields] AND "cancer"[All Fields]) OR "breast cancer"[All Fields]) AND ("metastasi"[All Fields] OR "neoplasm metastasis"[MeSH Terms] OR ("neoplasm"[All Fields] AND "metastasis"[All Fields]) OR "neoplasm metastasis"[All Fields] OR "metastasis"[All Fields]))) AND (humans[Filter]) Filters: from 2023/6/28 - 2025/4/17</p> <p>(((("positron emission tomography computed tomography"[MeSH Terms] OR ("positron"[All Fields] AND "emission"[All Fields] AND "tomography"[All Fields] AND "computed"[All Fields] AND "tomography"[All Fields]) OR "positron emission tomography computed tomography"[All Fields] OR ("pet"[All Fields] AND "ct"[All Fields]) OR "pet ct"[All Fields]) AND ("scanner"[All Fields] OR "scanner s"[All Fields] OR "scanners"[All Fields]) AND "exp"[All Fields]) OR ((("positron emission tomography computed tomography"[MeSH Terms] OR ("positron"[All Fields] AND "emission"[All Fields] AND "tomography"[All Fields] AND "computed"[All Fields] AND "tomography"[All Fields]) OR "positron emission tomography computed tomography"[All Fields] OR ("pet"[All Fields] AND "ct"[All Fields]) OR "pet ct"[All Fields]) AND ("scanner"[All Fields] OR "scanner s"[All Fields] OR "scanners"[All Fields])) OR ((("positron emission tomography"[MeSH Terms]</p>	17/04/2025	195
--	--	------------	-----

	OR ("positron emission"[All Fields] AND "tomography"[All Fields]) OR "positron emission tomography"[All Fields] OR ("positron"[All Fields] AND "emission"[All Fields] AND "tomography"[All Fields]) OR "positron emission tomography"[All Fields] AND "exp"[All Fields] OR ("positron emission tomography"[MeSH Terms] OR ("positron emission"[All Fields] AND "tomography"[All Fields]) OR "positron emission tomography"[All Fields] OR ("positron"[All Fields] AND "emission"[All Fields] AND "tomography"[All Fields]) OR "positron emission tomography"[All Fields] OR ("positron emission tomography computed tomography"[MeSH Terms] OR ("positron"[All Fields] AND "emission"[All Fields] AND "tomography"[All Fields] AND "computed"[All Fields] AND "tomography"[All Fields]) OR "positron emission tomography computed tomography"[All Fields]) AND "exp"[All Fields] OR ("positron emission tomography computed tomography"[MeSH Terms] OR ("positron"[All Fields] AND "emission"[All Fields] AND "tomography"[All Fields] AND "computed"[All Fields] AND "tomography"[All Fields]) OR "positron emission tomography computed tomography"[All Fields])) AND (("metastasi"[All Fields] OR "neoplasm metastasis"[MeSH Terms] OR ("neoplasm"[All Fields] AND "metastasis"[All Fields]) OR "neoplasm metastasis"[All Fields] OR "metastasis"[All Fields] OR ("metastatically"[All Fields] OR "metastatics"[All Fields] OR "metastatization"[All Fields] OR "metastatize"[All Fields] OR "metastatized"[All Fields] OR "metastatizing"[All Fields] OR "secondary"[MeSH Subheading] OR "secondary"[All Fields] OR "metastatic"[All Fields]) OR "neoplasm metastasis"[MeSH Terms]) AND ("breast neoplasms"[MeSH Terms] OR ("breast neoplasms"[MeSH Terms] OR ("breast"[All Fields] AND "neoplasms"[All Fields]) OR "breast neoplasms"[All Fields] OR ("breast"[All Fields] AND "cancer"[All Fields]) OR "breast cancer"[All Fields]) AND ("metastasi"[All Fields] OR "neoplasm metastasis"[MeSH Terms] OR ("neoplasm"[All Fields] AND "metastasis"[All Fields]) OR "neoplasm metastasis"[All Fields] OR "metastasis"[All Fields]))) AND "humans"[MeSH Terms]) AND (2023/6/28:2025/4/17[pdat])		
EMBASE (via Elsevier)	('pet-ct scanner'/exp OR 'pet-ct scanner' OR 'positron emission tomography'/exp OR 'positron emission tomography' OR 'positron emission tomography-computed tomography'/exp OR 'positron emission tomography-computed tomography') AND ('metastatic breast cancer'/exp OR 'metastatic breast cancer' OR (('metastasis'/exp OR 'metastasis') AND ('breast neoplasm' OR 'breast cancer')) AND 'human'/de	27/06/2023	5.083
	('pet-ct scanner'/exp OR 'pet-ct scanner' OR 'positron emission tomography'/exp OR 'positron emission tomography' OR 'positron emission tomography-computed tomography'/exp OR 'positron emission tomography-computed tomography') AND ('metastatic breast cancer'/exp OR 'metastatic breast cancer' OR (('metastasis'/exp OR 'metastasis') AND ('breast neoplasm' OR 'breast cancer')) AND 'human'/de AND (2023:py OR 2024:py OR 2025:py)	17/04/25	1.242
Cochrane Library	('Positron Emission Tomography Computed Tomography' OR 'positron emission tomography computed tomography pet ct' OR 'pet ct') in All Text AND (("metastatic" OR "metastases") AND "breast cancer") in All Text - (Word variations have been searched)	27/06/2023	83
	('Positron Emission Tomography Computed Tomography' OR 'positron emission tomography computed tomography pet ct' OR 'pet ct') in All Text AND (("metastatic" OR "metastases") AND "breast cancer") in All Text - (Word variations have been searched)	17/04/2025	26

	Filtragem: custom date range - 27/06/2023 à 17/04/2025		
LILACS e BRISA/RedT ESA (via BVS)	((Neoplasias da Mama) OR (Breast Neoplasms ) OR (Neoplasias de la Mama)) OR ((Metástase Neoplásica) OR (Neoplasm Metastasis) OR (Metástasis de la Neoplasia))) AND ((Positron-Emission Tomography) OR (Tomografia por Emissão de Pósitrons OR Escaneamento Tomográfico por Emissão de Pósitrons OR Imageamento PET OR Imageamento por PET OR Imageamento Tomográfico por Emissão de Pósitrons OR PET Scan OR Tomografia de Emissão de Pósitrons))	27/06/2023	165
	((neoplasias da mama) OR (breast neoplasms ) OR (neoplasias de la mama)) OR ((metástase neoplásica) OR (neoplasm metastasis) OR (metástasis de la neoplasia))) AND ((positron-emission tomography) OR (tomografia por emissão de pósitrons OR escaneamento tomográfico por emissão de pósitrons OR imageamento pet OR imageamento por pet OR imageamento tomográfico por emissão de pósitrons OR pet scan OR tomografia de emissão de pósitrons)) AND db:("LILACS" OR "BRISA") AND year_cluster:("2023" OR "2025") AND instance:"regional"	17/04/25	04
Open Grey	((breast cancer) OR (breast neoplasm) OR (metastatic breast cancer) OR (metastatic breast neoplasm)) AND (pet scan))	19/06/2023	41
	Visto que a base de dados encerrou suas atividades, foi realizada uma busca nos arquivos disponíveis, a qual retornou 24 registros datados anteriormente à última busca.	17/04/25	00
Clinical trials	Metastatic breast cancer   Positron Emission Tomography	19/06/2023	91
	Metastatic Breast Cancer   Positron Emission Tomography   2023 Years to 2025 Years old   Studies with results	17/04/25	13
WHO ICTRP	((Positron Emission Tomography Computed Tomography) OR (Positron-Emission Tomography)) and xxx	19/06/2023	260
	((Positron Emission Tomography Computed Tomography) OR (Positron-Emission Tomography)) AND (Metastatic Breast Cancer)	17/04/25	60
		Total primeira busca = 7.275 Atualização = 1.539	

## 6.2 Elegibilidade

O processo de elegibilidade dos estudos foi realizado em duas etapas, por ao menos dois revisores independentes. A primeira etapa consistiu na triagem dos estudos por avaliação de título e resumo, utilizando-se a plataforma Rayyan®. Na segunda etapa foi realizada uma avaliação por texto completo. Os conflitos foram discutidos para que se chegasse a um consenso e, quando necessário, foram resolvidos por um terceiro revisor.

### Critérios de inclusão

- Pacientes com neoplasia primária de mama metastática que tenham feito o exame Tomografia por emissão de pósitrons (PET-CT), e que tenham resultados equívocos nos demais exames de imagem feitos;

- Existência de algum exame de imagem como comparador;
- Os seguintes delineamentos: revisão Sistemática (com ou sem meta-análise) de acurácia diagnóstica, ensaios clínicos randomizados ou quase-randomizados, estudos de coorte prospectivo, caso controle e estudo transversal.

Como já mencionado, no caso dos estudos para as pacientes com exames com achados equívocos encontrados serem em um número  $\leq 1$ , a população será expandida para pacientes com diagnóstico de câncer de mama metastático submetidos a PET-CT e comparados com outros exames de imagem, independentemente de os achados serem equívocos ou inequívocos, que tenham foco nos desfechos elencados na pergunta PICO.

### Critérios de exclusão

- Pacientes com neoplasia primária de mama não metastática;
- Pacientes com outros tipos de tumor, não primário de mama, que se apresentem na mama (ou seja, que tenham metástases em mama de outros tumores não-mamários);
- Estudos sem exame de imagem como comparador;
- Delineamentos diversos dos descritos no item anterior.

### 6.3 Extração dos dados e Síntese dos resultados

Os dados dos respectivos estudos incluídos foram extraídos através de um formulário padronizado por revisores pareados e independentes. Coletaram-se informações relacionadas as características dos estudos, características das populações, resultados apresentados e limitações.

Por sua vez, os dados foram sumarizados através de tabelas-resumos e relatados de forma descritiva conforme os desfechos avaliados e delineamentos dos estudos.

Foram realizadas metanálises a partir dos dados das coortes prospectivas incluídas. Entretanto, como parte destes estudos não reportaram todos os dados para os grupos de exames diagnósticos avaliados com completude e/ou tinham diferentes comparadores para a tecnologia de interesse (PET-CT), apenas parte das coortes avaliadas foi incluída em cada desfecho.

Avaliaram-se os seguintes desfechos: sensibilidade e especificidade do PET-CT na detecção de MTX em geral; sensibilidade e especificidade do PET CT, comparativamente em relação a um método de diagnóstico de MTX (para MTX 'em geral' o 'estadiamento convencional' e para MTX ósseas, a cintilografia óssea). Todos os artigos utilizados nas metanálises realizadas empregaram o PET-CT marcado com o radioisótopo  $^{18}\text{F}$ .

## 6.4 Seleção de estudos

A estratégia de busca inicial resultou em 7.275 referências. Após a exclusão das duplicatas (via Mendeley e Rayyan) restaram 6.005 estudos. Tais resultados foram avaliados por títulos e resumos e restaram 108 publicações para etapa de avaliação de texto completo. Assim, 16 estudos foram considerados elegíveis para esta revisão.

Na busca referente a atualização foram identificadas 1536 referências, das quais 169 foram excluídas por duplicidade. Assim, 1370 foram avaliadas por título e resumo e apenas 54 artigos foram consideráveis elegíveis para leitura de texto completo. Após a aplicação dos critérios de elegibilidade, foram incluídas no parecer mais cinco publicações, correspondentes a quatro estudos pivotais e um estudo secundário.

Assim, ao todo, para esta revisão, foram incluídos 21 estudos, sendo 13 estudos de coorte, um ECR, dois estudos transversais de acurácia diagnóstica e cinco revisões sistemáticas de acurácia diagnóstica. Destes houve apenas um estudo identificado que tratou de pacientes com achados equívocos, assim de acordo com o definido *a priori* para esta situação, todos os 16 estudos foram avaliados.

## 7. SÍNTESE DOS RESULTADOS

### 7.1. ENSAIO CLÍNICO RANDOMIZADO

O estudo de Dayes et al. (2023) [1] comparou o PET-CT, a TC e a cintilografia óssea quanto às taxas de mudança na conduta clínica. Das 43 pacientes submetidas ao PET-CT, 35 (81,3%) tiveram o tratamento alterado e não receberam terapia de modalidade combinada com intenção curativa. No grupo controle, esse número foi de 20 entre 21 pacientes (95,2%). A diferença absoluta entre os grupos foi de 12,3% (IC95%: 3,9 a 19,9;  $p = 0,002$ ).

### 8.2. ESTUDO TRANSVERSAL

Quanto ao impacto do PET-CT no estadiamento inicial avaliado por Fátima et al. (2024) [2], o teste índice detectou 11 pacientes em estágio IV, estadiados incorretamente pelos exames padrão.

Em relação à concordância entre testes diagnósticos, investigada por Moser et al. (2024) [3], foram observadas diferenças significativas na detecção e caracterização das metástases entre o PET-CT e a TC. O teste índice detectou metástases que não foram visualizadas na TC em 33,3% dos casos (50 exames). Em 30,7% dos exames, houve discordância tanto no número quanto na localização das metástases. Além disso, em 20,7% dos casos, menos da metade das lesões positivas no PET-CT foram detectadas pela TC. As principais discrepâncias entre os exames ocorreram nas metástases ósseas e em linfonodos não regionais, sendo essas mais frequentemente identificadas pelo PET-CT.

### 8.3. ESTUDOS DE COORTE

### 8.3.1. SENSIBILIDADE E ESPECIFICIDADE

Conforme demonstrado na Tabela 2, a sensibilidade do PET-CT variou entre 73,5% (IC95%: 55,3–86,5) e 100% (IC95%: 85,0–100). A especificidade, por sua vez, oscilou entre 91% (IC95%: 84,6–99,9) e 100% (IC95%: não informado). Os exames comparadores apresentaram sensibilidade variando entre 65% (IC95%: não informado) e 100% (IC95%: não informado), e especificidade entre 63,2% (IC95%: 46,0–77,7) e 99,09% (IC95%: não informado).

Entre os estudos que reportaram dados para o grupo comparador ( $n = 5$ ), a sensibilidade do PET-CT foi superior nas coortes de Hildebrandt et al. (2016) [4], Gajjala et al. (2018) [5] e Santos et al. (2023) [6], embora apenas este último tenha informado valor de  $p$  ( $p = 0,0442$ ). Quanto à especificidade, o PET-CT apresentou resultados superiores em todos os estudos, exceto na coorte de Santos et al. (2023) [6], em que o valor foi equivalente ao da cintilografia óssea (99,9%; IC95%: não informado;  $p = 0,6831$ ).

Para pacientes com achados equívocos, a sensibilidade do PET-CT foi de 100% (IC95%: não informado), e a especificidade, 96% (IC95%: não informado) [29].

### 8.3.3. VALOR PREDITIVO POSITIVO (VPP) E VALOR PREDITIVO NEGATIVO (VPN)

O PET-CT apresentou valor preditivo positivo (VPP) mínimo de 76% (IC95%: 58,0 – 88,0), observado na coorte de Hildebrandt et al. (2016) [4], em comparação à cintilografia óssea, e máximo de 100% (IC95%: não informado), em comparação à ressonância magnética. Quanto ao valor preditivo negativo (VPN), o menor resultado identificado foi de 0,0% (IC95%: 0,0 – 5,0), também no estudo de Hildebrandt et al. (2016) [4], enquanto o valor máximo foi de 100% (IC95%: não informado), conforme relatado por Manohar et al. (2013) [7], que avaliou pacientes com achados equívocos. Os resultados dos VPP e VPN para cada um dos estudos que os calcularam estão apresentados na Tabela 2.

### 8.3.4. MUDANÇA NA CONDUTA CLÍNICA

Entre os estudos que reportaram o desfecho, foi demonstrado que o uso do PET-CT resultou em alterações significativas na conduta clínica de pacientes com câncer de mama. As taxas de mudança no manejo variaram entre 11% e 52,9%, com impacto clínico tanto no aprimoramento quanto na redução do tratamento. As modificações incluíram ajustes na indicação terapêutica, ampliação do campo de radioterapia e reavaliação da abordagem sistêmica ou cirúrgica.

Se forem considerados apenas aqueles pacientes com achados equívocos, o estudo de Mahonar et al. [7] indicou que a realização do PET-CT levou à mudança no tratamento que seria indicado aos pacientes em 39,5% dos

casos (17 pacientes), quer pela detecção de metástases à distância (10 casos) ou pelo comprometimento de linfonodos das cadeias mamárias internas (n = 7).

De uma forma geral, conforme demonstrado na Tabela 3, o PET-CT proporcionou maior acurácia na detecção de metástases linfonodais — particularmente nos linfonodos mamários internos e na cadeia mediastinal — e de metástases à distância, incluindo fígado, pulmão e osso. Tais achados resultaram na redefinição do plano terapêutico dos pacientes assistidos nos estudos de Jager et al. (2010) [8], Kramer et al. (2015) [9] e Cochet et al. (2014) [10].

O PET-CT também permitiu a identificação precoce da progressão da doença, influenciando diretamente decisões de troca de tratamento. Vogsen et al. (2023B) [12] relataram que, entre as 17 pacientes em que a progressão foi detectada exclusivamente pelo <sup>18</sup>F-FDG PET/CT, nove (52,9%) tiveram alteração terapêutica em um intervalo médio de sete meses.

Por último, o PET-CT foi útil para o direcionamento de condutas sistêmicas específicas como a introdução de quimioterapia e bifosfonatos diante da confirmação de metástases ósseas (Goerres et al., 2003) [13].

### 8.3.5. SOBREVIDA

Os achados da coorte de Vogsen et al. (2023A) [11] sugerem que o PET-CT é um melhor preditor de sobrevida livre de progressão e específica da doença do que a tomografia convencional quando usada para monitorar os efeitos do tratamento em mulheres com câncer de mama metastático:

→ **Sobrevida livre sem progressão (IC 95%):**

- Tomografia Computadorizada - 2 anos: 50,0 (38,9–60,1); 4 anos: 27,4 (16,4–39,5).
- FDG-PET/CT - 2 anos: 53,2 (41,6–63,4); 4 anos: 29,1 (17,5–41,8).

→ **Sobrevida específica da doença (IC 95%):**

- Tomografia Computadorizada - 2 anos: 81,0 (70,8–87,9); 4 anos: 43,5 (30,3–56,0).
- FDG-PET/CT - 2 anos: 82,3 (71,9–89,1); 4 anos: 46,3 (32,3–59,1).

### 8.3.6. PROGRESSÃO DA DOENÇA

Vodgen et al. (2023B) [12] avaliaram a progressão da doença com base na modalidade de exame que detectou a primeira progressão e no tempo até essa detecção. A progressão foi identificada primeiramente pelo PET-CT em 49,4 % (43/87) das pacientes, enquanto o CE-CT a detectou em apenas 1,15 % (1/87). A diferença absoluta foi de 48 pontos percentuais, com IC95 %: 36 % – 60 %, e p < 0,0001 (teste de McNemar).

**Tabela 2.** Resultados dos estudos de coorte para acurácia do PET-CT (n = 9)

Autor, ano	Amostra (n)	Sensibilidade % (IC 95%)			Especificidade % (IC 95%)			VPP	VPN
		PET-CT	Comparador	P valor	PET-CT	Comparador	P valor	% (IC 95%)	% (IC 95%)
Hildebrandt et al,2016 [4]	100	100 (85,0 – 100)	91,0 <sup>b</sup> (72,0 – 97,0)	NI	91,0 (83,0 – 96,0)	72,0 <sup>b</sup> (61,0 – 81,0)	NI	76,0 (58,0 – 88,0)	0,0 <sup>b</sup> (0,0 – 5,0)
Gajjala et al,2018 [5]	61	95,0	65,0 <sup>c</sup>	NI	98,0	93,0 <sup>c</sup>	NI	95,0	98,0 <sup>c</sup>
Santos et al, 2023 [6]	81	93,83	81,48 <sup>b</sup>	0,0442	99,09	99,09 <sup>b</sup>	0,6831	NA	NA
<b>Manohar et al, 2013 [7]*</b>	<b>43</b>	<b>100</b>	<b>–</b>	<b>NI</b>	<b>96,0</b>	<b>–</b>	<b>NI</b>	<b>91,0</b>	<b>100</b>
Krammer et al, 2015 [9]	75	78,0	–	NI	100	–	NI	100	57,0
Goerres et al,2003 [13]	32	100	–	NI	100	–	NI	NA	NA
Shawky et al,2020 [16]	30	97,0	–	NI	93,0	–	NI	97	93
Damle et al, 2013 [17]	72	73,5 (55,3 – 86,5)	91,2 <sup>b</sup> (75,2 – 97,7)	NI	97,4 (84,6 – 99,9)	63,2 <sup>b</sup> (46,0 – 77,7)	NI	96,2 (78,4 – 99,8)	80,4 <sup>b</sup> (65,6 – 90,1)
Stadnik et al, 2006 [18]	10	80,0	100 <sup>a</sup>	NI	100 <sup>a</sup>	80,0	NI	100 <sup>a</sup>	80,0 <sup>a</sup>

**Fonte:** dados da pesquisa (2025). a – Ressonância Magnética. b – Cintilografia óssea. c – exames de imagens convencionais

\* O estudo de Manohar et al (2013) foi o único dentre os avaliados que tratou de pacientes com achados equívocos

**Tabela 3.** Resultados dos estudos de coorte para mudança de conduta clínica (n = 8)

Autor e ano	Pacientes avaliados para o desfecho (n)	Pacientes que mudaram a conduta clínica		Achados do PET-CT que levaram a mudança na conduta clínica	Mudanças reportadas
		Frequência absoluta (n)	Frequência relativa (%)		
Gajjala et al, 2018 [5]	NI	NI	30%	NI	Plano de tratamento alterado.
<b>Manohar et al, 2013 [7]*</b>	<b>NI</b>	<b>17</b>	<b>39,5%</b>	<b>Metástases à distância (n = 10) e metástases linfonodais mamárias internas (n = 7).</b>	<b>Radioterapia nos linfonodos mamários internos</b>
Jager et al, 2010 [8]	31	05	13%	Detecção de metástases nos gânglios da cadeia mamária interna (n = 3) e no mediastino (n = 2).	Plano de tratamento alterado.
Krammer et al, 2015 [9]	101	11	11%	Localizações adicionais de metástases linfonodais locais.	Mudanças no manejo na doença, incluindo extensão do campo de radiação em 5 pacientes e ressecção da fossa axilar em um paciente.
Cochet et al, 2014 [10]	142	18	13%	Metástases distantes no osso, fígado e pulmão.	Manejo clínico e/ou a intenção de tratar em 18 pacientes
Vogsen et al., 2023B [12]	17	9	52,9%	Progressão da doença.	Troca de tratamento dentro em 7 meses.
Goerres et al, 2003 [13]	NI	05	NI	Metástase óssea.	Iniciou-se a quimioterapia e o uso de bifosfonatos
Damle et al, 2013 [17]	72	08	11%	NI	Três pacientes tiveram o tratamento aprimorado e cinco pacientes tiveram o tratamento reduzido.

Fonte: dados da pesquisa (2025).

\* O estudo de Manohar et al (2013) foi o único dentre os avaliados que tratou de pacientes com achados equívocos.

## 8.4. REVISÕES SISTEMÁTICAS DE ACURÁCIA DIAGNÓSTICA (COM OU SEM META-ANÁLISE)

### 8.4.1. SENSIBILIDADE E ESPECIFICIDADE

Entre as revisões sistemáticas, a sensibilidade do PET-CT variou de 81% (IC 95%: não informado) a 96% (IC 95%: 82,0 – 98,0), enquanto os exames comparadores apresentaram sensibilidade entre 78% (IC 95%: não informado) e 96,3% (IC 95%: não informado). A especificidade do PET-CT, por sua vez, oscilou entre 85,2% (IC 95%: não informado) e 99% (IC 95%: 76,0 – 100). No estudo de Singnurkar et al. (2017) [14], a sensibilidade do teste índice não superou a do PET-RM; no entanto, a especificidade foi superior em comparação com ambos os exames, incluindo a cintilografia óssea (Tabela 4).

### 8.4.2. VALOR PREDITIVO POSITIVO (VPP) E VALOR PREDITIVO NEGATIVO (VPN)

Duas revisões sistemáticas relataram valores de VPP e VPN. No estudo de Singnurkar et al. [14], o VPP foi de 96,3% para o PET-CT e de 95% para o PET-RM, enquanto o VPN foi de 69% e 82,6%, respectivamente. Na revisão sistemática de Pennant et al. [15], o VPP foi de 91,7% e o VPN de 89,6%; no entanto, não foram fornecidos os intervalos de confiança nem os valores de p (Tabela 4).

### 8.4.3. MUDANÇA NA CONDUTA CLÍNICA

Os estudos prospectivos avaliados na RS de Pennant et al. (2010) [15] relataram que houve mudanças gerais na conduta clínica de 36 pacientes. Início ou mudança terapia em 20 pacientes e mudança para cirurgia em dois indivíduos. Tratamento médico foi evitado em um paciente e cirurgia evitada em quatro participantes.

**Tabela 4.** Resultados das Revisões Sistemáticas para acurácia do PET-CT (n = 5)

Autor, ano	Amostra (n)	Sensibilidade % (IC 95%)			Especificidade % (IC 95%)			VPP	VPN
		PET-CT	Comparador	P valor	PET-CT	Comparador	P valor	% (IC 95%)	% (IC 95%)
Singnurkar et al, 2017 [14]	179	85,2	96,3 <sup>b</sup>	NI	90,9	86,4 <sup>b</sup>	NI	96,3	69,0
Pennant et al, 2010 [15]	167	94,3	–	NI	85,2	–	NI	91,7	89,6
Hong et al, 2013 [19]	748	96,0 (90,0 – 99,0)	–	NI	95,0 (92,0 – 97,0)	–	NI	NA	NA
Rong et al, 2013 [20]	668	93,0 (82,0 – 98,0)	81,0 <sup>a</sup> (58,0 – 93,0)	NI	99,0 (95,0 – 100)	96,0 <sup>a</sup> (76,0 – 100)	NI	NA	NA
Shie et al, 2008 [21]	184	81,0	78,0 <sup>a</sup>	NI	93,0	79,0 <sup>a</sup>	NI	NA	NA

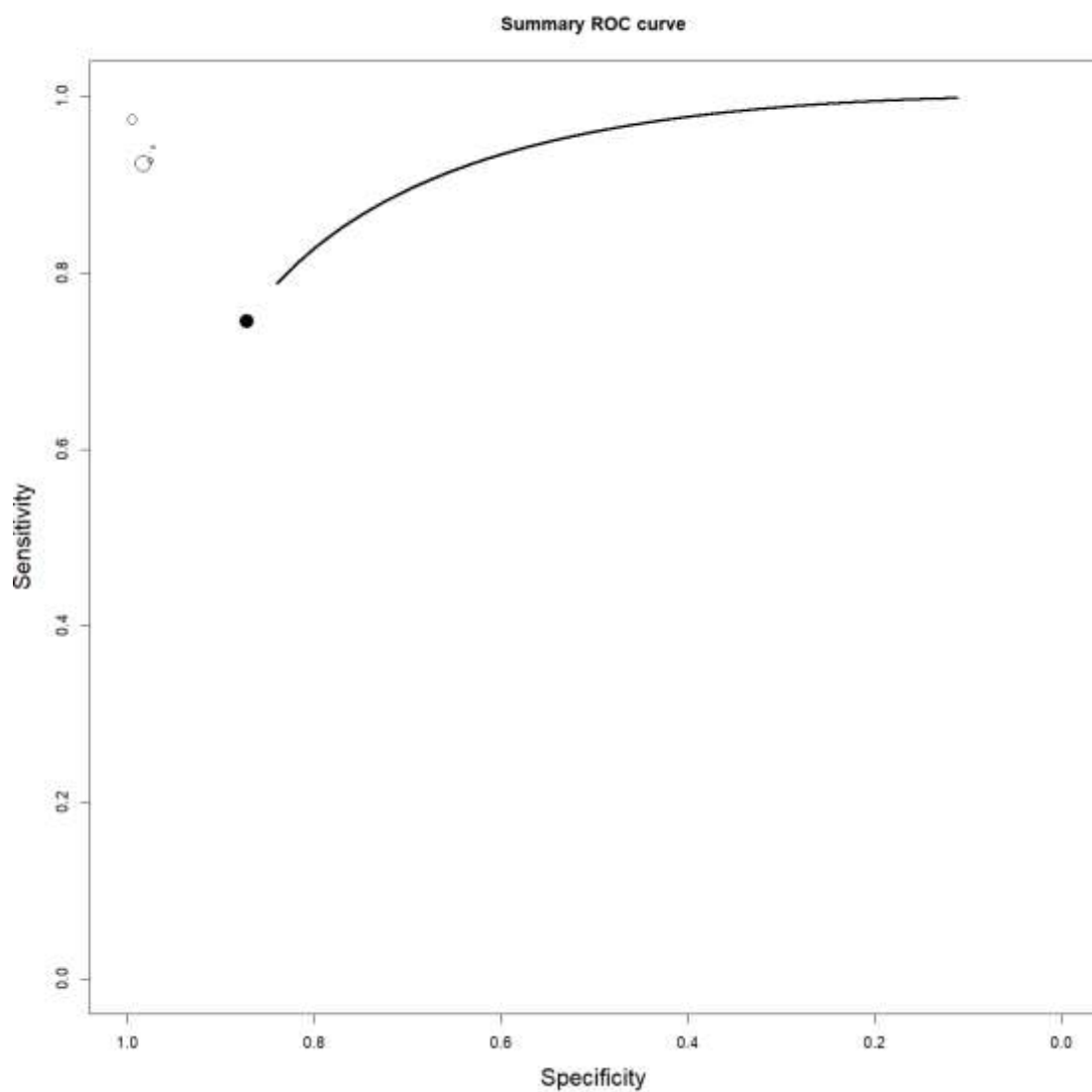
**Fonte:** dados da pesquisa (2025). NI – Não Informado. NA – Não Avaliado. a – Cintilografia óssea. b – PET-RM

### 8.3. METANÁLISE DOS ESTUDOS DE COORTE INCLUÍDOS

#### 8.3.1. METANÁLISE DOS ESTUDOS DE COORTE: SENSIBILIDADE E ESPECIFICIDADE DO PET- CT

Para avaliar a sensibilidade e a especificidade do PET-CT (com o radioisótopo  $^{18}\text{F}$ ) agregou-se os dados dos seguintes estudos de coorte: Manohar et al 2013 [7], Cochet et al 2014 [10], Krammer et al 2015 [9] e Gajalla et al 2018 [5]. Todos os 4 usaram em comparação ao PET-CT o chamado 'Estadiamento convencional' (combinando cintilografia óssea+ TC de tórax+ TC ou US de abdômen) e usaram o radioisótopo.

Como resultado obteve-se um valor médio de Sensibilidade de 73% (variação de 46,50 a 92,85%) e de Especificidade de 86,48% (variação de 68,68% a 99,23%).

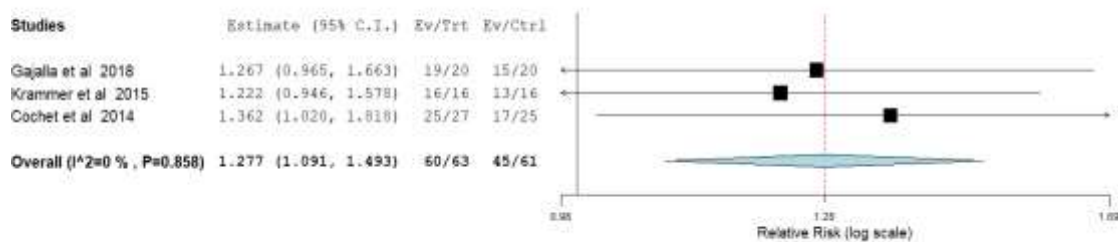


**Figura 4** – Curva ROC da sensibilidade e especificidade do PET-CT (combinação dos estudos Manohar et al 2013 [29], Cochet et al 2014 [42], Krammer et al 2015 [41] e Gajalla et al 2018 [39]).

### 8.3.2. METANÁLISE DOS ESTUDOS DE COORTE: PET-CT *versus* 'ESTADIAMENTO CONVENCIONAL'

Inicialmente foram contrapostas a sensibilidade (identificação correta de lesões neoplásicas) do PET-CT com o radioisótopo  $^{18}\text{F}$  *versus* com a feita pelo 'estadiamento convencional', para esta avaliação utilizou-se os artigos: Gajjala et al, Krammer et al e Cochet et al e [5,9,10]. Utilizou-se como medida o risco relativo (RR) para avaliar o PET-CT em relação 'estadiamento convencional'.

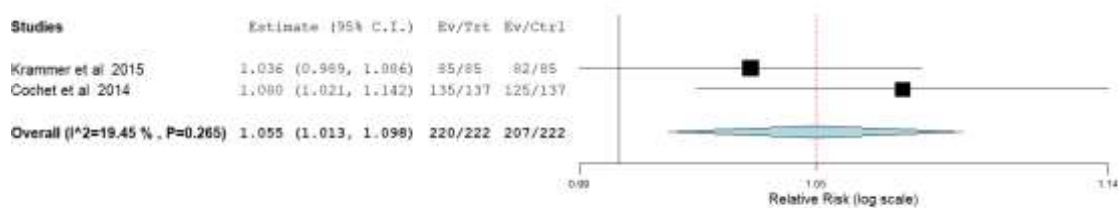
A Figura 8, abaixo, representa a metanálise realizada e indica um RR de 1,277 (IC95% 1,091-1,493), com  $p=0,858$  (não significativo). A heterogeneidade dos artigos utilizados foi baixa ( $I^2=0\%$ )



**Figura 8.** Forest Plot: identificação correta de lesões neoplásicas (sensibilidade) do PET-CT (com o radioisótopo 18F) comparado com a do ‘estadiamento convencional’.

Em relação à especificidade (identificação correta de lesões não neoplásicas) do PET-CT *versus* a do ‘Estadiamento convencional’, utilizou-se apenas os artigos Cochet et al [42] e Krammer et al [9] posto que em Gajjala et al [5] não informou os dados para avaliar a especificidade no grupo que utilizou o ‘estadiamento convencional’.

A Figura 9, a seguir, representa a metanálise realizada e indica um RR de 1,055 (IC95% 1,013-1,098), com p=0,265 (não significativo). A heterogeneidade dos artigos utilizados foi baixa (I<sup>2</sup>=19,45%)

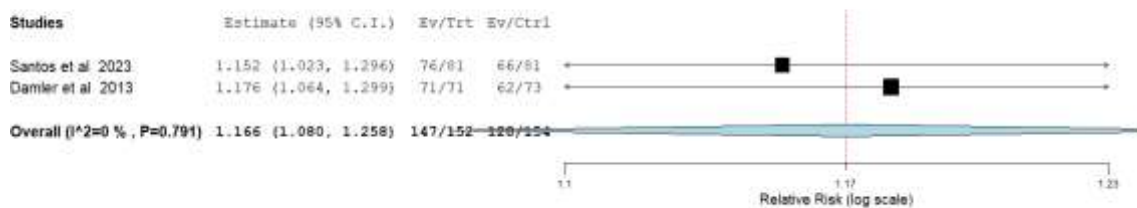


**Figura 9.** Forest Plot: identificação correta de lesões não neoplásicas (especificidade) do PET-CT (com o isótopo 18F) comparado com a do ‘estadiamento convencional’.

### 8.3.3. METANÁLISE DOS ESTUDOS DE COORTE: PET-CT *versus* CINTILOGRAFIA ÓSSEA


Para estes cálculos de metanálise utilizaram-se os artigos: Santos et al e Damler et al [6, 17]. Utilizou-se como medida o Risco relativo (RR) para avaliar o PET-CT com o radioisótopo 18F em relação à cintilografia óssea.

A figura 10, abaixo, representa a metanálise realizada para avaliar a identificação correta de lesões neoplásicas (sensibilidade), comparando os dois métodos diagnósticos e tendo como referência a cintilografia óssea. Encontrou-se um RR de 1,166 (IC95%: 1,080-1,258), com p=0,791 (não significativo). A heterogeneidade dos artigos utilizados foi baixa (I<sup>2</sup>=0%)



**Figura 10.** Forest Plot: identificação correta de lesões neoplásicas (sensibilidade) do PET-CT (com o isótopo 18F) comparado com a da cintilografia óssea.

Em relação à especificidade (identificação correta de lesões não neoplásicas) do PET-CT *versus* a da Cintilografia óssea, a metanálise está representada na Figura 11. Obteve-se nesta metanálise realizada um RR de 1,002 (IC95%: 0,969-1,037), com p=0,381 (não significativo). A heterogeneidade dos artigos utilizados foi baixa (I<sup>2</sup>=0%).




**Figura 11.** Forest Plot: identificação correta de lesões não neoplásicas (especificidade) do PET-CT (com o radioisótopo 18F) comparado com a da cintilografia óssea.

## 9. AVALIAÇÃO DA CERTEZA DA EVIDÊNCIA

Com o objetivo de avaliar a confiança no conjunto de evidências foi utilizada a ferramenta *Grading of Recommendations, Assessment, Development and Evaluations* (GRADE). Foram incluídos nesta análise apenas os desfechos primários para qualquer tempo de seguimento. Foram combinadas apenas as coortes que apresentaram dados que permitissem os cálculos e que contassem com um mesmo tipo de PET-CT e comparador.

Todos os desfechos tiveram certeza de evidência *muito baixa*, principalmente devido às limitações metodológicas. Uma análise completa está disponível nos Quadros 19, 20, 21 e 22, que avaliaram respectivamente a certeza da evidência dos seguintes aspectos:

- Acurácia do 18F PET-CT para diagnosticar metástases em pessoas com Câncer de Mama, com achados equívocos;
- Acurácia do 18F PET-CT para diagnosticar metástases em pessoas com Câncer de Mama;

- 
- c) Exame 18F PET-CT comparado ao Estadiamento 'convencional' (Cintilo óssea+ TC de tórax+ TC ou US abdominal) para Câncer de Mama Metastático (na identificação de MTX em geral); e,
  - d) 18F PET-CT comparado à Cintilografia óssea para Câncer de Mama Metastático (na identificação MTX ósseas)

**Quadro 19.** GRADE. Acurácia do PET-CT\* para diagnosticar Metástases em Pessoas com Câncer de Mama com achados equívocos

Sensibilidade		1.00- Sem IC95%
Especificidade		0,96- Sem IC95%
Sensibilidade	IC 95%: 0.75 para 1.00	
Especificidade	IC 95%: 0.81 para 0.99	

Desfecho	Nº dos estudos (Nº de pacientes)	Delineamento do estudo	Fatores que podem reduzir a certeza da evidência					Acurácia do Teste
			Risco de viés	Evidência indireta	Inconsistência	Imprecisão	Viés de publicação	
<b>Verdadeiros-positivos</b> (pacientes com Metástases)	1 estudos 43 pacientes	estudo de acurácia do tipo coorte	muito grave <sup>a</sup>	não grave	não grave	não grave	nenhum	⊕⊕○○ Baixa
<b>Falsos-negativos</b> (pacientes incorretamente classificados como não tendo Metástases)								
<b>Verdadeiros-negativos</b> (pacientes sem Metástases)	1 estudo 43 pacientes	estudo de acurácia do tipo coorte	muito grave <sup>a</sup>	não grave	não grave	não grave	nenhum	⊕⊕○○ Baixa
<b>Falsos-positivos</b> (Pacientes com Metástases incorretamente classificados)								

a. QUADAS 2 alto risco

**Quadro 20.** GRADE. Acurácia do PET-CT\* para diagnosticar Metástases em Pessoas com Câncer de Mama?

Desfecho	Nº dos estudos (Nº de pacientes)	Delineamento do estudo	Fatores que podem reduzir a certeza da evidência					Acurácia do Teste
			Risco de viés	Evidência indireta	Inconsistência	Imprecisão	Viés de publicação	
<b>Verdadeiros-positivos</b> (pacientes com Metástases)	3 estudos 63 pacientes	estudo de acurácia do tipo coorte	muito grave <sup>a</sup>	não grave	não grave	não grave	nenhum	⊕⊕○○ Baixa
<b>Falsos-negativos</b> (pacientes incorretamente classificados como não tendo Metástases)								
<b>Verdadeiros-negativos</b> (pacientes sem Metástases)	3 estudos 260 pacientes	estudo de acurácia do tipo coorte	muito grave <sup>a</sup>	não grave	não grave	não grave	nenhum	⊕⊕○○ Baixa
<b>Falsos-positivos</b> (Pacientes com Metástases incorretamente classificados)								

a. QUADAS 2 alto risco. \*PET-CT avaliado= 18F PET-CT

**Quadro 21.** GRADE. Exame 18F PET-CT comparado ao Estadiamento 'convencional' (Cintilo óssea+ TC de tórax+ TC ou US abdominal) para Câncer de Mama Metastático (Identificação de MTX)

Avaliação da Certeza							Sumário de Resultados		
Participantes (estudos) Seguimento	Risco de viés	Inconsistência	Evidência indireta	Imprecisão	Viés de publicação	Score Global da certeza da evidência	Taxas de eventos do estudo (%)		Efeito relativo (95% CI)
							Com Estadiamento convencional (Cintilo óssea+ TC de tórax+ TC ou US abdominal)	Com 18F PET-CT	

**Sensibilidade**

144 (3 estudos observacionais)	muito grave <sup>a</sup>	não grave	não grave	não grave	nenhum	⊕○○○ Muito baixa	45/71 (63.4%)	70/73 (95.9%)	não estimável
-----------------------------------	--------------------------	-----------	-----------	-----------	--------	---------------------	---------------	------------------	---------------

**Especificidade**

444 (2 estudos observacionais)	muito grave <sup>a</sup>	não grave	não grave	não grave	nenhum	⊕○○○ Muito baixa	207/222 (93.2%)	220/222 (99.1%)	não estimável
-----------------------------------	--------------------------	-----------	-----------	-----------	--------	---------------------	-----------------	--------------------	---------------

**CI:** Confidence interval; **RR:** Risk ratio

a. QUADAS 2

**Quadro 22.** GRADE Uso do 18F PET-CT comparado a Cintilografia óssea para Câncer de Mama Metastático (identificação MTX ósseas).

Avaliação da Certeza							Sumário de Resultados		
Participantes (estudos) Seguimento	Risco de viés	Inconsistência	Evidência indireta	Imprecisão	Viés de publicação	Escore Global da certeza da evidência	Taxas de eventos do estudo (%)		Efeito relativo (95% CI)
							Com Cintilografia óssea	Com 18F PET-CT	
<b>Sensibilidade</b>									
377 (2 estudos observacionais)	muito grave <sup>a</sup>	não grave	não grave	não grave	nenhum	⊕○○○ Muito baixa	112/153 (73.2%)	201/224 (89.7%)	não estimável
<b>Especificidade</b>									
377 (2 estudos observacionais)	muito grave <sup>a</sup>	não grave	não grave	não grave	nenhum	⊕○○○ Muito baixa	126/153 (82.4%)	201/224 (89.7%)	não estimável

CI: Confidence interval; RR: Risk ratio

a. QUADAS 2

## 10. CONSIDERAÇÕES FINAIS

Houve apenas um estudo que tratou de pacientes com achados equívocos. Segundo este estudo, os valores de sensibilidade e especificidade foram, respectivamente, 100 % e 96%. Porém tratou-se de um estudo com limitações relevantes como uma amostra relativamente pequena, não haver relato claro de como houve confirmação das MTXs (não há referência clara a histopatológico das lesões classificadas como MTX e a despeito de haver referência a um período de seguimento, isso também não está detalhado); adicionalmente, o estudo foi considerado de alto risco de viés de acordo com o QUADAS-2.

Sendo assim, conforme definido *a priori* na pergunta PICO, no caso de haver um ou menos artigos que abordassem esta população, ampliou-se o recorte populacional para pacientes com câncer de mama metastático submetidas a PET-CT, 'em geral'. Quase todos os estudos utilizaram como marcador o radioisótopo 18F.

A maioria dos estudos encontrados foram coortes (13 de 21), sendo os desfechos mais frequentemente abordados a sensibilidade e a especificidade do PET-CT (quase 100% utilizando o 18F). A maioria da literatura analisada utilizou como comparador a cintilografia óssea isolada ou um conjunto de exames de imagem que os autores denominaram 'estadiamento convencional' (cintilografia óssea + TC de tórax+ TC ou US abdominal). A sensibilidade foi superior a 90% em 6 dentre das nove coortes que a reportaram, enquanto a especificidade foi acima de 90% em todas as nove cortes. E na imensa maioria a estimativa pontual de ambas: sensibilidade e especificidade foram superiores à do comparador, porém poucos destes estudos informaram o valor de p ou o IC95%, sendo que em todos aqueles que informaram, estatisticamente, não houve diferenças e/ou havia sobreposição de intervalos de confiança.

Foram feitas três metanálises considerando os dados dos estudos de coorte incluídos neste PTC: a) sensibilidade e especificidade em geral (com 4 estudos); b) sensibilidade e especificidade comparativa com o 'estadiamento convencional' (com 3 estudos); e, c) sensibilidade e especificidade comparativa com a cintilografia óssea (com 2 estudos). Naquela que avaliou em geral sensibilidade e especificidade obteve-se, respectivamente, 73% (variação de 46,50 a 92,85%) e 86,48% (variação de 68,68% a 99,23%). Em todas as metanálises, os intervalos de confiança encontrados foram amplos, possivelmente devido ao tamanho amostral dos estudos incluídos.

O PET-CT foi superior aos métodos convencionais na detecção precoce da progressão da doença, na caracterização das metástases, na predição de sobrevida e no estadiamento correto dos pacientes.

Em relação às cinco RS incluídas, todas avaliaram sensibilidade e especificidade, e, em todas estas, a sensibilidade e a especificidade foram superiores 80% (sendo que, em 3 ambos os parâmetros forma superiores a 90%).

Um aspecto positivo foi o número de estudos que abordaram as mudanças na conduta clínica (8 coortes e uma RS): a frequência de alteração de conduta clínica variou entre os estudos analisados indo de 11% a 52,9 %. Quatro dos sete estudos reportaram taxas de mudança de conduta entre 11 e 13% e dois entre 30 e 33%, porém na imensa

maioria das situações a mudança deu-se por identificação de metástases a distância não indicadas em outros exames, o que para estas pacientes tem uma relevância crítica.

Entretanto, um aspecto negativo foi o fato de que nenhum dos estudos avaliados teve como desfecho a segurança do teste diagnóstico PET-CT.

Adicionalmente, o risco de viés em nove dos 16 estudos incluídos foi considerado alto, sendo que os sete restantes tiveram baixo risco de viés. Já a certeza da evidência foi considerada baixa ou muito baixa para todos os desfechos avaliados.

As conclusões a respeito do uso do PET-CT para o diagnóstico do câncer de mama metastático quando os exames de imagem convencionais apresentarem achados equívocos, são limitadas, pois como já foi mencionado há escassez de evidências (já que apenas um artigo foi encontrado com as características definidas na PICO) e o artigo encontrado apresenta um alto risco de viés. Ainda assim, convém mencionar que neste estudo a acurácia foi elevada (cerca de 98%) e em quase 40% dos casos avaliados, os autores indicaram que a realização do exame levou à mudança no tratamento a ser utilizado.

Em relação a uma população mais ampla (CA de mama com suspeita de MTX submetidas a estadiamento), a análise dos resultados sugere que pacientes com câncer de mama podem ter benefício advindo da inclusão da Tomografia por Emissão de Pósitrons (PET-CT), aspecto evidenciado pela mudança de manejo clínico observado em pelo menos 11% dos casos (nos estudos que avaliaram este desfecho). Do ponto de vista individual, certamente este aspecto tem relevância. Os valores de sensibilidade e especificidade desta tecnologia a despeito de em geral serem superiores a 90%, tiveram uma variabilidade que não é irrelevante. Assim, os dados disponíveis não permitem definir de forma inequívoca qual o papel deste teste diagnóstico no estadiamento de pacientes com câncer de mama.

## 15 REFERÊNCIAS

1. Dayes IS, Metser U, Hodgson N, Parpia S, Eisen AF, George R, et al. Impact of 18F-labeled fluorodeoxyglucose positron emission tomography-computed tomography versus conventional staging in patients with locally advanced breast cancer. *J Clin Oncol* [Internet]. 2023 Aug 10 [acesso em 18 maio 2024];41(23):3909–16. Disponível em: <https://pubmed.ncbi.nlm.nih.gov/37235845/>
2. Fatima N, Zaman U, Ahmed A, Zaman S, Khan K, Zaman M. Impact of 18FDG PET/CT on clinical management, cost effectiveness, and radiation exposure in newly diagnosed breast cancer patients. *Asian Pac J Cancer Prev*. 2024 Oct 1;25(10):3577–81.
3. Moser R, Pfeiffer S, Cala L, Klein E, Kiechle M, Behzadi ST, et al. Detecting metastatic patterns of oligometastatic breast cancer: a comparative analysis of 18F-FDG PET/CT and conventional CT imaging. *J Nucl Med* [Internet]. 2024 Mar;65(6):845–50. Disponível em: <https://pubmed.ncbi.nlm.nih.gov/38637138/>
4. Hildebrandt MG, Gerke O, Baun C, Falch K, Hansen JA, Farahani ZA, et al. [ 181F] Fluorodeoxyglucose (FDG)-Positron emission tomography (PET)/computed tomography (CT) in suspected recurrent breast cancer: A prospective comparative study of dual-time-point FDG-PET/CT, contrast-enhanced CT, and bone scintigraphy. *J Clin Oncol*. 2016;34(16):1889–97.
5. Gajjala SR, Hulikal N, Kadiyala S, Kottu R, Kalawat T. Whole-body 18 F-fluorodeoxyglucose positron emission tomography- computed tomography (18 F-FDG PET/CT) for staging locally advanced breast cancer: A prospective study from a tertiary cancer centre in south India. *Indian J Med Res* [Internet]. 2018;76(11):1532–9. Available from: <http://www.ncbi.nlm.nih.gov/pubmed/23144490>
6. Santos JC, Abreu MH, Santos MS, Duarte H, Alpoim T, Próspero I, et al. Bone Metastases Detection in Patients with Breast Cancer: Does Bone Scintigraphy Add Information to PET/CT? *Oncologist*. 2023;(February):1–6.
7. Manohar K, Mittal BR, Bhoil A, Bhattacharya A, Singh G. Role of 18F-FDG PET/CT in identifying distant metastatic disease missed by conventional imaging in patients with locally advanced breast cancer. *Nucl Med Commun*. 2013;34(6):557–61.
8. Jager JJ, Kristien Keymeulen, Regina, P. Hupperets, Marinus van Kroonenburgh, Houben R, et al. FDG-PET-CT for staging of high-risk breast cancer patients reduces the number of further examinations: A pilot study. *Acta Oncologica*. 2010 Dec 18;49(2):185–91.
9. Krammer J, Schnitzer A, Kaiser CG, Buesing KA, Sperk E, Brade J, Wasgindt S, Suetterlin M, Schoenberg SO, Sutton EJ, Wasser K. (18) F-FDG PET/CT for initial staging in breast cancer patients - Is there a relevant impact on treatment planning compared to conventional staging modalities? *Eur Radiol*. 2015 Aug;25(8):2460-9. doi: 10.1007/s00330-015-3630-6. Epub 2015 Feb 15. PMID: 25680729.
10. Cochet A, Dygai-Cochet I, Riedinger JM, Humbert O, Berriolo-Riedinger A, Toubeau M, et al. 18F-FDG PET/CT provides powerful prognostic stratification in the primary staging of large breast cancer when compared with conventional explorations. *Eur J Nucl Med Mol Imaging*. 2014;41(3):428–37.

11. Vogsen M, Naghavi-Behzad M, Harbo FG, Jakobsen NM, Gerke O, Asmussen JT, et al. 2-[18F]FDG-PET/CT is a better predictor of survival than conventional CT: a prospective study of response monitoring in metastatic breast cancer. *Sci Rep [Internet]*. 2023 Apr 5 [acesso em 19 maio 2024];13(1):5552. Disponível em: <https://www.nature.com/articles/s41598-023-32727-w>
12. Vogsen M, Harbo F, Jakobsen NM, Nissen HJ, Dahlsgaard-Wallenius SE, Gerke O, et al. Response monitoring in metastatic breast cancer: a prospective study comparing 18F-FDG PET/CT with conventional CT. *J Nucl Med [Internet]*. 2022 Oct 7 [acesso em 28 out 2024];64(3):355–61. Disponível em: <https://jnm.snmjournals.org/content/64/3/355.abstract>
13. Goerres GW, Michel SCA, Fehr MK, Kaim AH, Steinert HC, Seifert B, et al. Follow-up of women with breast cancer: Comparison between MRI and FDG PET. *Eur Radiol*. 2003;13(7):1635–44.
14. Singnurkar A, Poon R, Metser U. Comparison of 18F-FDG-PET/CT and 18F-FDG-PET/MR imaging in oncology: a systematic review. *Ann Nucl Med*. 2017;31(5):366–78.
15. Pennant M, Takwoingi Y, Pennant L, Davenport C, Fry-Smith A, Eisinga A, et al. A systematic review of positron emission tomography (PET) and positron emission tomography/ computed tomography (PET/CT) for the diagnosis of breast cancer recurrence. *Health Technol Assess (Rockv)*. 2010;14(50):1–120.
16. Shawky M, Abd Z, Ali E, Hashem DH. Role of positron-emission tomography\_computed tomography (PET\_CT) in breast cancer \_ Enhanced Reader.pdf. 2020;9.
17. Damle NA, Bal C, Bandopadhyaya GP, Kumar L, Kumar P, Malhotra A, et al. The role of 18F-fluoride PET-CT in the detection of bone metastases in patients with breast, lung and prostate carcinoma: A comparison with FDG PET/CT and 99mTc-MDP bone scan. *Jpn J Radiol*. 2013;31(4):262–9.
18. Stadnik TW, Everaert H, Makkat S, Sacré R, Lamote J, Bourgain C. Breast imaging. Preoperative breast cancer staging: Comparison of USPIO-enhanced MR imaging and 18F-fluorodeoxyglucose (FDC) positron emission tomography (PET) imaging for axillary lymph node staging - Initial findings. *Eur Radiol*. 2006;16(10):2153–60.
19. Hong S, Li J, Wang S. 18FDG PET-CT for diagnosis of distant metastases in breast cancer patients. A meta-analysis. *Surg Oncol [Internet]*. 2013;22(2):139–43. Available from: <http://dx.doi.org/10.1016/j.suronc.2013.03.001>
20. Rong J, Wang S, Ding Q, Yun M, Zheng Z, Ye S. Comparison of 18FDG PET-CT and bone scintigraphy for detection of bone metastases in breast cancer patients. A meta-analysis. *Surg Oncol [Internet]*. 2013;22(2):86–91. Available from: <http://dx.doi.org/10.1016/j.suronc.2013.01.002>
21. Shie P, Cardarelli R, Brandon D, Erdman W, Abdulrahim N. Meta-analysis: Comparison of F-18 fluorodeoxyglucose-positron emission tomography and bone scintigraphy in the detection of bone metastases in patients with breast cancer. *Clin Nucl Med*. 2008;33(2):97–101.

## ANEXO 2 – AVALIAÇÃO ECONÔMICA



## Parecer Técnico-Científico

**Tomografia por Emissão de Pósitrons (PET-CT) para o diagnóstico do câncer de mama metastático (quando os exames de imagem convencionais apresentarem achados equívocos)**

## **1. APRESENTAÇÃO**

A presente avaliação econômica foi elaborada pela Secretaria-Executiva da Conitec, com o objetivo de avaliar a custo efetividade do PET-CT no diagnóstico de MTX de Ca de Mama, em pessoas com achados equívocos, na perspectiva do Sistema Único de Saúde.

A análise seguiu as Diretrizes Metodológicas de Avaliação Econômica do MS (1) e a literatura (2,3).

## **2. CONFLITOS DE INTERESSE**

Os autores declaram não ter conflitos de interesse envolvidos.

### 3. RESUMO EXECUTIVO

**Avaliação Econômica:** Foi realizada uma avaliação econômica (no formato de Árvore de decisão) com o objetivo de avaliar a custo efetividade, da incorporação do PET-CT no diagnóstico de MTX de Ca de Mama, no grupo de pessoas com achados equívocos, e com a mesma finalidade, no grupo de pacientes com suspeita de CA de Mama e suspeita de metástases 'em geral'. Ambas na perspectiva do Sistema Único de Saúde.

As análises seguiram as Diretrizes Metodológicas de Avaliação Econômica do MS.

Os custos dos exames considerados foram os valores previstos do SIGTAP/Tabela SUS para cada um deles. O desfecho de interesse foi a acurácia, tendo sido os valores utilizados no modelo obtidos da revisão da literatura desenvolvida na elaboração deste PTC.

Os resultados da análise empreendida indicaram RCEI por acurácia foi de R\$ 11.090,63 no grupo dos pacientes com suspeita de MTX com achados equívocos e de R\$ 15.494,26 em pacientes com CA de mama e suspeita de MTX 'em geral'.

A análise de sensibilidade determinística indicou que a acurácia do exame PET-CT foi o elemento que mais influenciou nos custos finais envolvidos.

Os valores de RCEI encontrados situaram-se dentro do limiar de custo-efetividade adotado em 2022 pela Conitec, porém este não deve ser o único parâmetro de decisão.

## 4. MÉTODOS

O objetivo destas análises é avaliar a custo-efetividade do PET-CT no diagnóstico de metástases (MTX) de câncer (CA) de mama, em dois grupos: 1) pessoas com achados equívocos; e, 2) pacientes com CA de mama e suspeita de MTX 'em geral' (independentemente dos achados serem equívocos ou inequívocos).

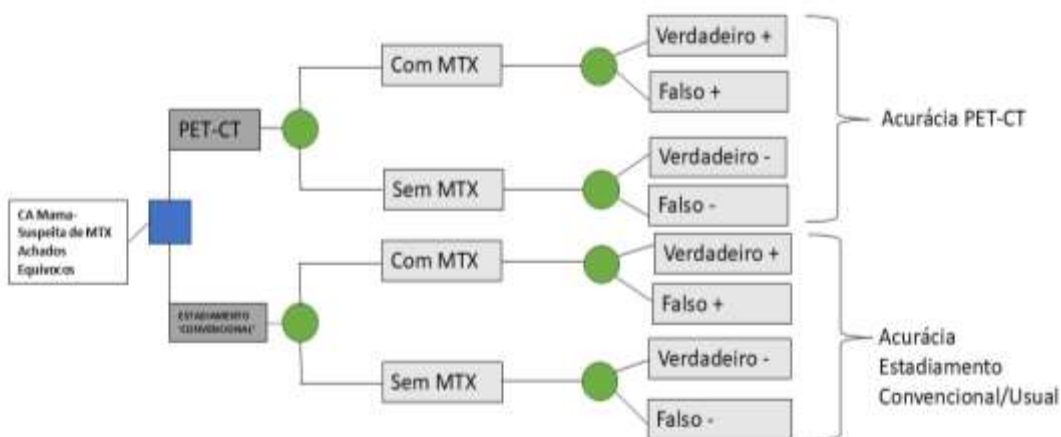
A opção por duas avaliações, em diferentes populações, deveu-se ao fato de se ter sido encontrado na etapa de revisão da literatura apenas um único artigo tratando do grupo de pacientes com CA de mama, suspeita de MTX e achados equívocos. Assim, seguindo o que havia sido definido *a priori* na pergunta PICO, houve a ampliação da população 'de interesse' para mulheres com CA de mama e suspeita de MTX 'em geral'. Se tratando de grupos populacionais diversos, faz-se necessária uma análise específica para cada uma delas.

Modelos no formato de árvore de decisão são capazes de representar questões clínicas que apresentam relações diretas com desfechos temporalmente próximos, sendo assim um modelo adequado e o mais utilizado para testes diagnósticos. A análise seguiu as Diretrizes Metodológicas de Avaliação Econômica do MS [1] e a literatura [1,2]. As principais características da análise econômica empreendida se encontram no Quadro 1, a seguir. Já as árvores de decisão desenhadas se encontram nas Figuras 1 e 2, a seguir.

**Quadro 1.** Características principais da avaliação econômica: árvore de decisão.

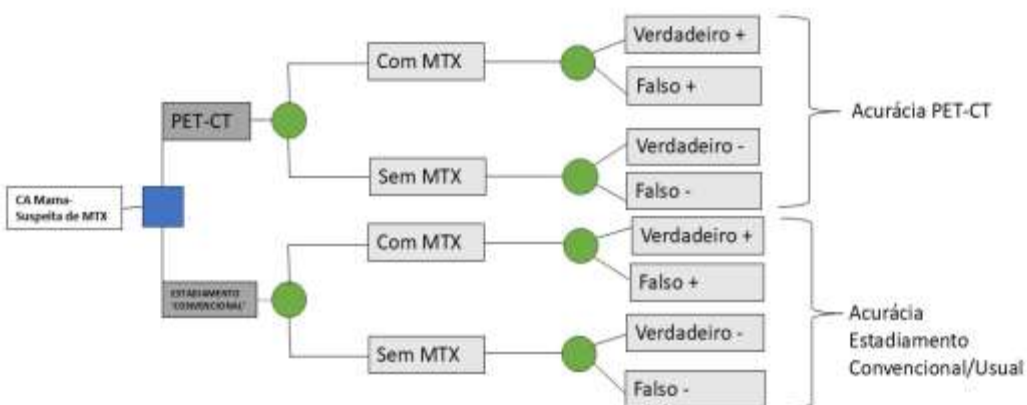<b>População-alvo</b>	<b>Análise 1-</b> Pacientes com a suspeita de MTX de Ca de Mama, com achados equívocos. <b>Análise 2-</b> Pacientes com a suspeita de MTX de Ca de Mama (independentemente dos achados serem equívocos ou inequívocos).
<b>Tipo de avaliação</b>	Custo-efetividade
<b>Perspectiva de análise</b>	Sistema Único de Saúde (SUS)
<b>Intervenção</b>	PET-CT
<b>Comparadores</b>	'Estadiamento convencional' (associação TC Tórax, TC ou US abdômen e Cintilografia óssea)
<b>Horizonte temporal</b>	Tempo de realização dos exames de estadiamento (30 dias)
<b>Taxa de desconto</b>	Não se aplica
<b>Medidas de efetividade</b>	Acurácia diagnóstica
<b>Estimativa de custos</b>	Custos médicos diretos, SIGTAP
<b>Moeda</b>	Reais (R\$)
<b>Modelo escolhido</b>	Árvore de decisão
<b>Pressupostos</b>	Modelo estático. Evento único no período estabelecido (sem recorrência). Relação direta entre a tecnologia avaliada e o desfecho de interesse. Deve ter dados em congruência com a fase da revisão da literatura.

<b>Custos e desfechos</b>	Custos: custos dos exames diagnósticos considerados no âmbito do SUS Desfechos de interesse: Acurácia
<b>Caracterização da incerteza</b>	Análise de Sensibilidade Determinística e Probabilística



Árvore de Decisão: Uso PET-CT vs 'Estadiamento convencional' para diagnóstico de MTX em Pacientes com CA de Mama com Achados Equívocos

**Figura 1-** Árvore de Decisão proposta para análise de custo-efetividade, para o diagnóstico de MTX de Ca de Mama, em pessoas com achados equívocos, comparando o uso de PET-CT vs 'Estadiamento convencional' (cintilografia óssea, TC de tórax, TC/US abdômen) - análise 1.



Árvore de Decisão: Uso PET-CT vs 'Estadiamento convencional' para diagnóstico de MTX em Pacientes com CA de Mama

**Figura 2-** Árvore de Decisão proposta para análise de custo-efetividade, para o diagnóstico de MTX de Ca de Mama (independentemente dos achados serem equívocos ou inequívocos) comparando o uso de PET-CT vs ‘Estadiamento convencional’ (cintilografia óssea, TC de tórax, TC/US abdômen) - análise 2.

#### 4.1 População-alvo

Foram feitas análises para duas populações de pacientes, ambas com Câncer de mama e suspeita de MTX.

Os dois grupos avaliados, separadamente foram: 1) pessoas com CA de mama e suspeita de MTX e achados equívocos nos exames realizados antes do PET-CT; e, 2) pacientes com CA de mama e suspeita de MTX ‘em geral’ (independentemente de os achados serem equívocos ou inequívocos).

#### 4.2 Perspectiva

A perspectiva adotada é a do Sistema Único de Saúde (SUS).

#### 4.3 Comparadores

A comparação do PET-CT foi com o conjunto de exames utilizados no estadiamento convencional ou usual, sendo estes: cintilografia óssea, TC de tórax, TC/US abdômen (todos previstos no PCDT para Câncer de mama) - [3].

#### 4.4 Horizonte temporal

O horizonte temporal adotado foi aquele necessário para realização dos exames de imagem de estadiamento/avaliação. Para tanto se estabeleceu o tempo total de 30 dias (Lei nº 13.896/2019, que estabelece prazos para realização de exames de diagnóstico)

#### 4.5 Taxa de desconto

Devido ao modelo ter um horizonte temporal curto (30 dias), não se aplica nenhuma taxa de desconto (as diretrizes brasileiras, indicam uso de taxas de desconto quando se considera horizontes de mais de um ano).

#### 4.6 Desfechos de saúde

O desfecho de eficácia adotado foi a acurácia na identificação adequada de metástases em pacientes com CA de mama.

#### 4.7 Estimativa de recursos e custos

Os Todos os custos utilizados na árvore de decisão construída foram obtidos do SIGTAP/Tabela SUS 2025 [4] e no quadro 23, a seguir.

**Quadro 23.** Custos utilizados no cálculo do custo-efetividade

Exame	Custo (R\$)	Código SIGTAP	Fonte
<b>Cintilografia óssea</b>	190,99	02.08.05.003-5 CINTILOGRAFIA DE OSSOS COM OU SEM FLUXO SANGUINEO (CORPO INTEIRO)	SIGTAP <sup>5</sup> /Tabela SUS 2025
<b>TC de tórax</b>	136,41	02.06.02.003-1 - TOMOGRAFIA COMPUTADORIZADA DE TORAX	SIGTAP <sup>5</sup>
<b>TC abdômen</b>	138,63	02.06.03.001-0 - TOMOGRAFIA COMPUTADORIZADA DE ABDOMEN SUPERIOR	SIGTAP <sup>5</sup>

<b>US abdômen Total</b>	37,95	02.05.02.004-6 - ULTRASSONOGRRAFIA DE ABDOMEN TOTAL	SIGTAP <sup>5</sup>
<b>PET-CT*</b>	2.107,22	02.06.01.009-5 TOMOGRAFIA POR EMISSAO DE POSITRONS (PET-CT)	SIGTAP <sup>5</sup> /Tabela SUS 2025

\*No SUS para pacientes com câncer de pulmão, câncer colorretal e linfomas com condições específicas.

#### 4.8 Eficácia

Em relação ao estudo de Manohar et al, 2013 [6], o que avaliou pacientes com achados equívocos valores de sensibilidade e especificidades relatados foram, respectivamente, 100 % e 96%. A acurácia do PET CET foi 97,7% e do estadiamento convencional 76,7%.

Já em relação à sensibilidade e especificidade do PET-CT, em geral, em pacientes com CA de mama e suspeita de MTX, foram agregados os dados das seguintes coortes: Manohar et al. 2013 [6], Krammer et al. 2015 [7] e Gajalla et al. 2018 [8]. Todos esses estudos utilizaram, como comparador ao PET-CT, o chamado 'estadiamento convencional' (cintilografia óssea combinada com TC de tórax e TC ou ultrassonografia de abdômen), além de utilizarem o radioisótopo 18F-FDG. Da combinação dos estudos obteve-se acurácia de 87,3% e de 73,7%, respectivamente para o PET-CT e 'estadiamento convencional'.

#### 4.9 Pressupostos

Trata-se de um modelo estático, que avalia um evento único no período estabelecido (sem recorrência). Existe uma relação direta entre a realização do PET-CT (tecnologia avaliada) e a identificação correta da existência ou não de MTX (acurácia do teste).

### 5. RESULTADOS

#### 5.1 Árvore de Decisão

Os resultados da análise empreendida se encontram no quadro 3. Estes indicam que em ambos os grupos populacionais ocorre um aumento na acurácia associada ao uso do PET-CT entre 19 e 13,6% a depender do grupo de pacientes avaliados. Por sua vez uma RCEI por acurácia em foi de R\$ 11.090,63 no grupo dos pacientes com suspeita de MTX com achados equívocos de R\$ 15.494,26 em pacientes com CA de mama e suspeita de MTX em geral (independente dos achados serem equívocos ou inequívocos).

**Quadro 3.** Resultados da análise de custo efetividade (árvore da decisão)

Pacientes com suspeita de MTX e achados equívocos	Acurácia	Acurácia Incremental	Custo (R\$)	Custo Incremental(R\$)	RCEI por acurácia (R\$)
Estadiamento convencional*	0,767	---	503,98**	----	----

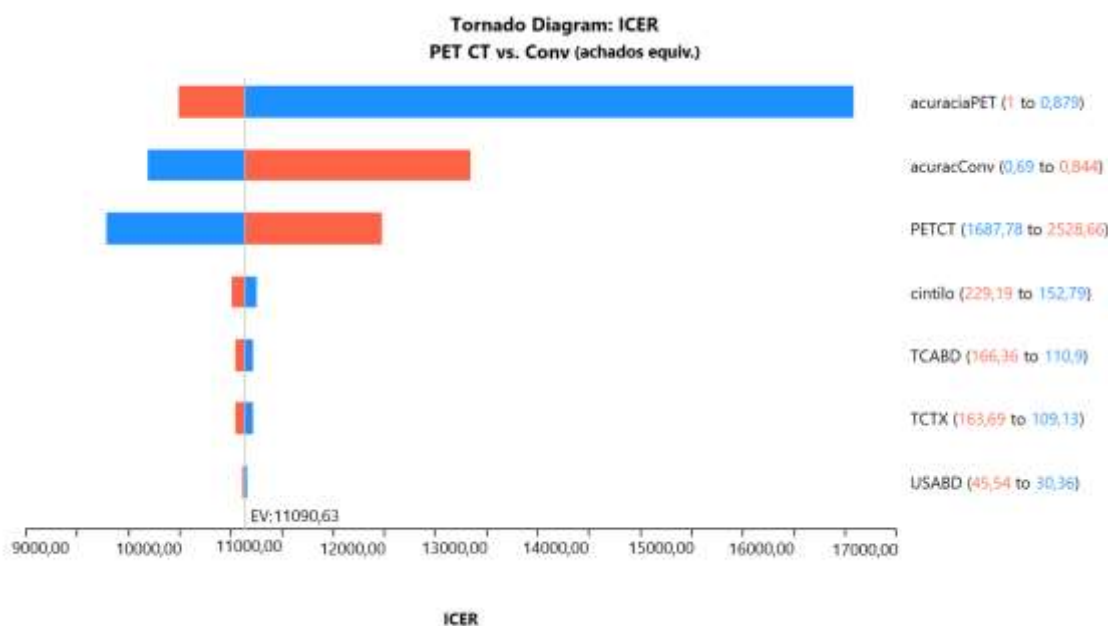
PET-CT#	0,977	0,190	2.611,20	2.107,22	11.090,63
<b>Pacientes com Suspeita de MTX</b>	<b>Acurácia</b>	<b>Acurácia Incremental</b>	<b>Custo (R\$)</b>	<b>Custo Incremental(R\$)</b>	<b>RCEI por acurácia (R\$)</b>
Estadiamento convencional*	0,737	-----	503,98**	-----	-----
PET-CT#	0,873	0,136	2.611,20	2.107,22	15.494,26

\* Estadiamento convencional definido como os seguintes exames: Cintilografia óssea, TC de tórax, TC/US abdômen).

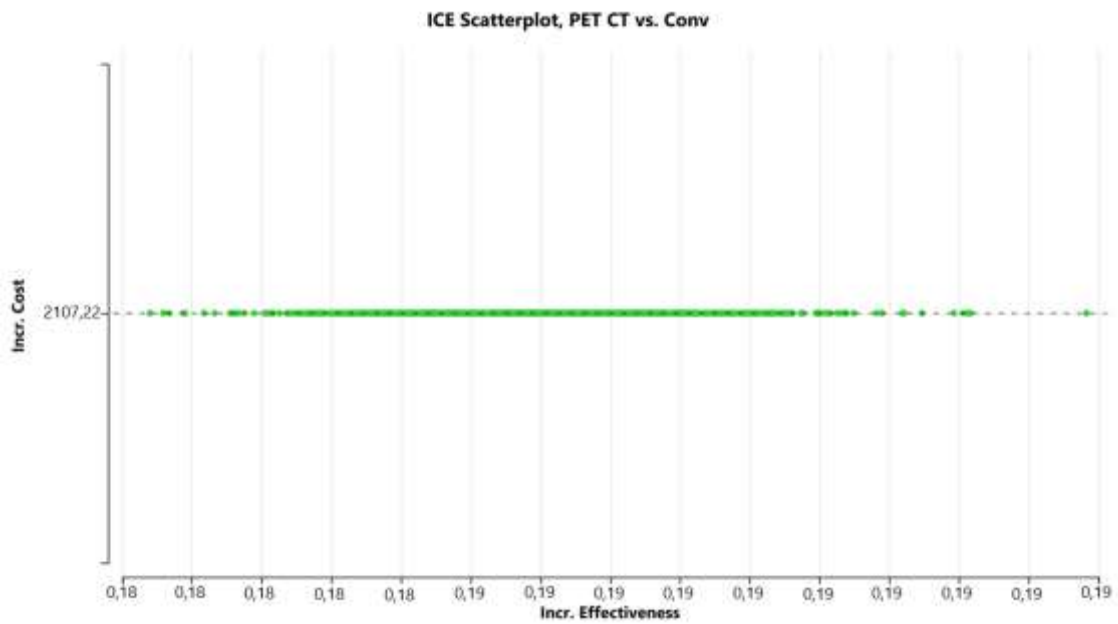
\*\* No custo do estadiamento convencional utilizou-se a média do valor entre a TC e a US de abdômen como custo da investigação abdominal. #Considerou-se o PET-CT como exame adicional e não substitutivo

## 5.2 Análise de sensibilidade

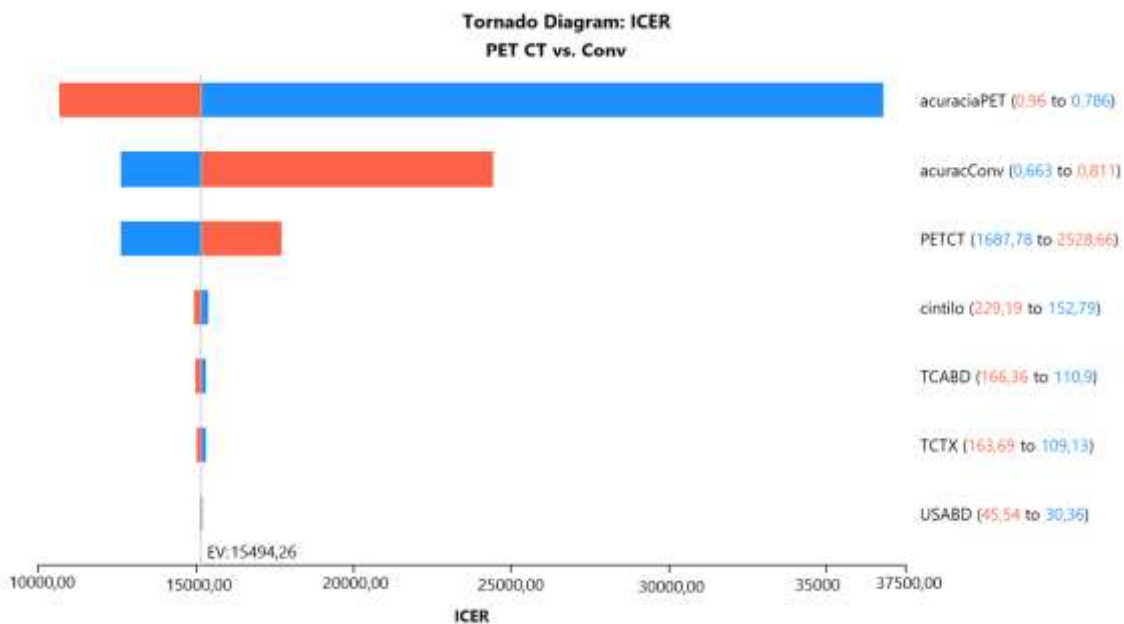
Uma análise de sensibilidade determinística foi realizada a fim de avaliar as incertezas inerentes aos dados considerados na avaliação econômica e permitir a identificação das variáveis que mais influenciam no custo incremental, ao final da análise. Para isto, foi conduzida uma análise de sensibilidade determinística univariada (figuras 3 e 5) que indicou ser o valor da acurácia do exame PET-CT, no contexto da avaliação econômica empreendida, o fator de maior repercussão no incremento do custo associado à adoção da tecnologia demandada (PET-CT), para ambas as análises empreendidas. A análise probabilística (figuras 4 e 6) não encontrou mudanças relevantes nos achados, tendo os valores do RCEI se mantido dentro do limiar de RCEI proposto pela Conitec em 2023 [9].



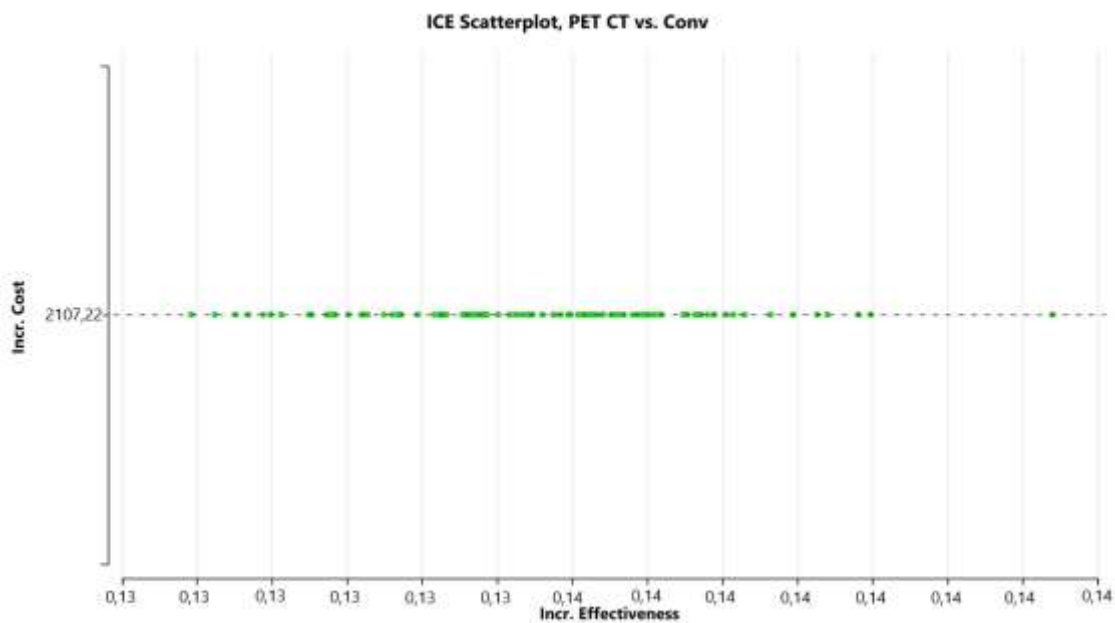
**Figura 3-** Análise de sensibilidade determinística, representada pelo diagrama de tornado, para o diagnóstico de MTX de Ca de Mama, em pessoas com achados equívocos, comparando o uso de PET-CT vs ‘Estadiamento convencional’ (cintilografia óssea, TC de tórax, TC/US abdômen) - análise 1.



**Figura 4-** Análise de sensibilidade probabilística, para o diagnóstico de MTX de Ca de Mama, em pessoas com achados equívocos, comparando o uso de PET-CT vs ‘Estadiamento convencional’ (cintilografia óssea, TC de tórax, TC/US abdômen) - análise 1.



**Figura 5-** Análise de sensibilidade determinística, representada pelo diagrama de tornado, para o diagnóstico de MTX de Ca de Mama, em pessoas com suspeita de MTX, comparando o uso de PET-CT vs ‘Estadiamento convencional’ (cintilografia óssea, TC de tórax, TC/US abdômen) - análise 2.




**Figura 6-** Análise de sensibilidade probabilística, para o diagnóstico de MTX de Ca de Mama, em pessoas com suspeita de MTX, comparando o uso de PET-CT vs ‘Estadiamento convencional’ (cintilografia óssea, TC de tórax, TC/US abdômen) - análise 2.

## 6. CONSIDERAÇÕES FINAIS

A avaliação econômica, do tipo custo-efetividade foi construída no formato de árvore de decisão, tendo como desfecho de interesse a acurácia dos exames diagnósticos utilizados. Ela utilizou como comparadores à opção da PET-CT aqui avaliado, o chamado ‘estadiamento convencional’ (TC de tórax, TC/US de abdômen e cintilografia óssea). Em termos de avaliação de testes diagnósticos, a árvore de decisão trata-se de um modelo adequado, mas que guarda, limitações inerentes ao seu formato.

Foram necessárias duas avaliações, de estrutura semelhante, mas para populações diversas. Uma para o grupo originalmente de interesse deste PTC (pacientes com câncer de mama e suspeita de MTX, com achados equívocos nos exames convencionais) e outra para a população ampliada de pessoas com CA de mama e suspeita de MTX em geral (independente dos achados de estadiamento convencional serem equívocos ou inequívocos).

Houve um incremento na acurácia associada ao uso do PET-CT, de cerca de 19% no grupo com achados equívocos e em torno de 13% no grupo ‘geral’. A RCEI/ICER por Acurácia foi de R\$ 11.090,63 no grupo dos pacientes com suspeita de MTX com achados equívocos e de R\$ 15.494,26 em pacientes com CA de mama e suspeita de MTX em geral (independente dos achados serem equívocos ou inequívocos). Ambos resultados são inferiores ao limiar de custo-efetividade proposto pela Conitec. No entanto, este não pode ser o único fator a ser considerado, quando se decide pela incorporação, ou não, de uma tecnologia.



Por fim, é importante lembrar que a literatura utilizada como base do modelo contou com estudos com riscos de viés relevantes, apresentou escassez de dados no caso do grupo de pacientes com achados equívocos (apenas 1 artigo) e que se caracterizou-se por certa heterogeneidade (especialmente em termos de comparadores).

## 7. REFERÊNCIAS

1. Brasil. Ministério da Saúde. Secretaria de Atenção à Saúde. Diretrizes Metodológicas: Diretriz de Avaliação Econômica. 2a edição. Brasília; 2014. Silva EN, Silva M
2. Augustovski F, Husereau D, Pereira MG. Guidelines for reporting health economic evaluation studies. *Epidemiol Serv Saude*. 2017; 26(4):895–8.
3. Husereau D, Drummond M, Petrou S, Carswell C, Moher D, Greenberg D, et al. Consolidated Health Economic Evaluation Reporting Standards (CHEERS) statement. *BMJ*. 2013 Mar 25;346:f1049.
4. Protocolo Clínico e Diretrizes Terapêuticas do Câncer de Mama. MS. SAES/SECTICS. 2024. Em <https://www.gov.br/saude/pt-br/assuntos/pcdt/c/cancere-de-mama/view>
5. SIGTAP-Sistema de Gerenciamento da Tabela de Procedimentos, Medicamentos e OPME no SUS. Em <http://sigtap.datasus.gov.br/tabela-unificada/app/sec/inicio.jsp>
6. Manohar K, Mittal BR, Bhoil A, Bhattacharya A, Singh G. Role of 18F-FDG PET/CT in identifying distant metastatic disease missed by conventional imaging in patients with locally advanced breast cancer. *Nucl Med Commun*. 2013;34(6):557–61.
7. Gajjala SR, Hulikal N, Kadiyala S, Kottu R, Kalawat T. Whole-body 18 F-fluorodeoxyglucose positron emission tomography- computed tomography (18 F-FDG PET/CT) for staging locally advanced breast cancer: A prospective study from a tertiary cancer centre in south India. *Indian J Med Res* [Internet]. 2018;76(11):1532–9. Available from: <http://www.ncbi.nlm.nih.gov/pubmed/23144490>
8. Krammer J, Schnitzer A, Kaiser CG, Buesing KA, Sperk E, Brade J, et al. (18) F-FDG PET/CT for initial staging in breast cancer patients - Is there a relevant impact on treatment planning compared to conventional staging modalities? *Eur Radiol*. 2015 Aug;25(8):2460-9. doi: 10.1007/s00330-015-3630-6.
9. Ministério da Saúde. Secretaria de Ciência, Tecnologia, Inovação e Insumos Estratégicos em Saúde. Departamento de Gestão e Incorporação de Tecnologias em saúde. O uso de limiares de custo-efetividade nas decisões em saúde: recomendações da Comissão Nacional de Incorporação de Tecnologias no SUS. 2022. Em <https://www.gov.br/conitec/pt-br/centrais-de-conteudo/biblioteca-virtual/limiares>



## ANEXO 3 – ANÁLISE DE IMPACTO ECONÔMICO

### Parecer Técnico-Científico

**Tomografia por Emissão de Pósitrons (PET-CT) para o diagnóstico do câncer de mama metastático (quando os exames de imagem convencionais apresentarem achados equívocos)**

## **1. APRESENTAÇÃO**

O presente estudo foi elaborado pela Secretaria-Executiva da Conitec, com a participação do NUTES-URPB, com o objetivo de estimar o impacto orçamentário da incorporação do PET-CT no diagnóstico de MTX de Ca de Mama, em pessoas com achados equívocos, na perspectiva do Sistema Único de Saúde.

A elaboração deste documento seguiu o recomendado pelas diretrizes metodológicas para Análise de Impacto Orçamentário/AIO (1).

## **2. CONFLITOS DE INTERESSE**

Os autores declaram não ter conflitos de interesse envolvidos.

### 3. RESUMO EXECUTIVO

**Análise de Impacto Orçamentário (AIO):** Foi realizada uma AIO, seguindo o preconizado nas diretrizes metodológicas específicas. A AIO realizada avaliou a introdução do PET-CT em dois cenários diversos, um conservador (iniciando com 10% da população de interesse, tendo aumentos anuais de 10% dos beneficiados) e um abrangente (início em 20% da população de interesse, com aumentos anuais também de 20%).

Os custos utilizados foram aqueles associados à realização dos exames incluídos na avaliação destes casos: 'estadiamento convencional' com TC de tórax, TC/US de abdômen e cintilografia óssea e introdução da tecnologia de interesse, o PET-CT.

Foram feitas análises para dois grupos populacionais de interesse: CA de mama, com suspeita de MTX e achados equívocos e CA de mama, com suspeita de MTX 'em geral'.

O cenário conservador de adoção do PET-CT para pacientes com achados equívocos ficaria em torno 3,2 milhões de reais em 5 anos (uma média anual de 640 mil reais), enquanto para uma população mais abrangente de pacientes o impacto ao longo de cinco anos ficaria em torno de 26,4 milhões de reais (cerca de 5,3 milhões/ano).

## 4. MÉTODOS

O desenho da análise seguiu premissas da Diretriz Metodológica de Análise do Impacto Orçamentário do Ministério da Saúde (1). Sendo as características da análise empreendida sintetizadas no quadro 1, a seguir

**Quadro 1.** Características da Análise de Impacto Orçamentário (AIO) realizada

Parâmetro	Especificação
População-alvo	Análise 1- Pacientes com CA de mama, suspeita de MTX e achados equívocos Análise 2- Pacientes com CA de mama, suspeita de MTX (em geral)
Perspectiva da análise	Sistema Único de Saúde
Intervenção	PET-CT
Opções	‘Estadiamento convencional’ (=TC tórax + TC/US abdômen + cintilografia óssea)
Horizonte temporal	5 anos (tendo como ano inicial 2026)
Taxa de desconto	Não se aplica
Estimativa de custos	Custos dos exames segundo SIGTAP/Tabela SUS
Moeda	Real (R\$)
Tipo de modelo	Estático
Análise de sensibilidade	Análise de cenários

### 4.1 Perspectiva

Perspectiva do Sistema único de Saúde (SUS).

### 4.2 Horizonte temporal

A avaliação se deu ao longo de cinco anos, conforme as Diretrizes Metodológicas de AIO, do Ministério da Saúde [1].

### 4.3 Custos de tratamento

Os custos considerados compreenderam os exames envolvidos no processo de diagnóstico. Os exames considerados, assim como valores segundo o SIGTAP/Tabela SUS se encontram no Quadro 2, a seguir.

O chamado ‘estadiamento convencional’ inclui os seguintes: TC de tórax, TC ou US de abdômen e a cintilografia de esqueleto. O exame avaliado é o PET-CT, já oferecido pelo SUS para a avaliação de alguns tipos de neoplasias, portanto o valor adotado para este foi aquele que já consta na tabela do SUS.

### 4.4 População

Assim como na avaliação econômica, para a AIO foram feitas análises para duas populações de pacientes, ambas com câncer de mama e suspeita de MTX.

Os dois grupos analisados, separadamente, foram: 1) pessoas com CA de mama e suspeita de MTX e achados equívocos nos exames realizados antes do PET-CT; e, 2) pacientes com CA de mama e suspeita de MTX 'em geral' (independentemente de os achados serem equívocos ou inequívocos).

Sendo o primeiro grupo o correspondente à população inicialmente considerada para este PTC e o segundo grupo a população estendida, conforme o proposto na fase de revisão da literatura deste PTC.

As estimativas populacionais se basearam nos seguintes aspectos: 1) População de mulheres no Brasil, segundo as projeções do IBGE até o ano de 2070 [3]; 2) Estimativa mais recente do INCA (triênio de 2023-2025), que apontou uma taxa ajustada de incidência de 41,89 casos por 100.000 mulheres, com um risco estimado de 66,54 casos a cada 100 mil mulheres [4]; 3) Segundo Oarrantia-Borunda et al [5] cerca de 6 a 7% dos casos de apresentação inicial de câncer de mama já teriam metástases; no entanto, aproximadamente 30% dos pacientes inicialmente diagnosticados com estágios mais precoces de câncer de mama acabam desenvolvendo doença recorrente ou metastática. Para fins de cálculo e considerando a ocorrência de diagnósticos tardios, adotou-se uma média entre estas estimativas, computando-se então cerca de 18% de casos com CA de mama possivelmente metastático; e, 4) Por fim adotou-se como frequência de achados equívocos em exames de imagem para estadiamento/avaliação de pacientes com suspeita de CA mama metastático, o valor de 12%, a partir do artigo de Rosen et al [6].

As projeções populacionais estão detalhadas no Quadro 24.

**Quadro 24.** Custos e Dados populacionais utilizados no cálculo do impacto orçamentário

Exames	Custo (R\$)	Código SIGTAP				Fonte
Cintilografia óssea	190,99	02.08.05.003-5 CINTILOGRAFIA DE OSSOS COM OU SEM FLUXO SANGUINEO (CORPO INTEIRO)				SIGTAP <sup>2</sup> /Tabela SUS 2025
TC de tórax	136,41	02.06.02.003-1 - TOMOGRAFIA COMPUTADORIZADA DE TORAX				SIGTAP <sup>2</sup>
TC abdômen	138,63	02.06.03.001-0 - TOMOGRAFIA COMPUTADORIZADA DE ABDOMEN SUPERIOR				SIGTAP <sup>2</sup>
US abdômen Total	37,95	02.05.02.004-6 - ULTRASSONOGRAMA DE ABDOMEN TOTAL				SIGTAP <sup>2</sup>
PET-CT*	2.107,22	02.06.01.009-5 TOMOGRAFIA POR EMISSAO DE POSITRONS (PET-CT)				SIGTAP <sup>2</sup> /Tabela SUS 2025
População de interesse	2026	2027	2028	2029	2030	Fonte
População Brasileira feminina	109.804.639	110.213.600	110.602.512	110.972.742	111.325.072	IBGE <sup>3</sup>
CA de mama	45.997	46.168	46.331	46.486	46.634	INCA <sup>4</sup>
Pacientes CA de mama e MTX	8.279	8.310	8.340	8.368	8.394	Orrantia-Borunda et al <sup>5</sup>
Pacientes com CA mama, MTX e achados equívocos	994	997	1001	1004	1007	Rosen et al <sup>6</sup>

**Quadro 3.** Percentagem de incorporação do PET-CT de acordo com os Cenários atual e propostos

Cenários propostos	2026	2027	2028	2029	2030
Referência =Atual	0%	0%	0%	0%	0%
Alternativo 1= Alternativo Conservador	10%	20%	30%	40%	50%
Alternativo 2= Alternativo Abrangente	20%	40%	60%	80%	1000%

## 4.5 Cenários Alternativos Propostos

Para a realização da AIO, considerou-se que no cenário atual, por não estar previsto no SUS para avaliação e estadiamento em pacientes com CA de mama, nenhum paciente faria PET-CT e que todos fariam o estadiamento convencional. O custo do estadiamento convencional, como já mencionado, engloba TC do tórax, TC ou US de abdômen e cintilografia óssea. Considerou-se que metade faria TC de abdômen e a outra metade US de abdômen, sendo assim (de forma análoga à empregada na análise econômica) utilizou-se a média do valor entre a TC e a US de abdômen como custo da investigação abdominal.

Considerou-se o PET-CT como exame adicional e não substitutivo. Propôs-se dois cenários alternativos (quadro 3). O primeiro chamado de 'cenário alternativo conservador', se iniciaria com 10% da população de interesse realizando o PET-CT, com um aumento anual de 10%, chegando-se ao 5º ano com 50% da população realizando este exame.

O segundo cenário alternativo, denominado 'cenário alternativo abrangente', iniciaria com 20% da população de interesse realizando o PET-CT, com um aumento anual de 20%, chegando-se ao último ano (quinto ano) com 100% da população tendo realizado o PET-CT.

Os dois cenários foram avaliados para os contextos de uma população com CA de mama, com suspeita de MTX e achados equívocos (Quadro 4) e para os casos de CA de mama com suspeita de MTX 'em geral' (Quadro 5).

## 5. RESULTADOS

Os resultados das projeções para as duas diferentes populações em cada um dos cenários, encontra-se nos Quadros 4 e 5.

A AIO projetada para a população com CA de mama, com suspeita de MTX e achados equívocos, no cenário alternativo conservador, levaria em 5 anos a um impacto orçamentário de cerca de 3,2 milhões de reais, um valor anual médio de 640 mil reais. Já no cenário alternativo abrangente o impacto em 5 anos seria da ordem de aproximadamente R\$ 6,3 milhões.

Se fosse considerada uma população com CA de mama, com suspeita de MTX 'em geral', o impacto orçamentário em 5 anos, num cenário alternativo conservador e num cenário alternativo abrangente seriam da ordem de, respectivamente: 26 milhões de reais e 53 milhões de reais.

**Quadro 4.** Evolução dos custos em 5 anos, de acordo com os diferentes cenários para pacientes com CA de mama, suspeita de **MTX e achados equívocos**

	População alvo	Cenário de Referência	Cenário alternativo 1	Cenário alternativo 2
<b>Ano 1</b>	994	R\$ 500.723,65	R\$ 710.084,12	R\$ 1.420.168,23
<b>Ano 2</b>	997	R\$ 502.588,56	R\$ 922.869,00	R\$ 1.845.738,00
<b>Ano 3</b>	1.001	R\$ 504.362,05	R\$ 1.137.007,28	R\$ 2.274.014,56
<b>Ano 4</b>	1.004	R\$ 506.050,35	R\$ 1.352.400,94	R\$ 2.704.801,88
<b>Ano 5</b>	1.007	R\$ 507.657,02	R\$ 1.568.954,13	R\$ 3.137.908,26
<b>Total</b>	5.003	R\$ 2.521.381,64	R\$ 5.691.315,46	R\$ 11.382.630,93
<b>Impacto Orçamentário (5anos)</b>	-----	-----	R\$ 3.169.933,83	R\$ 6.339.867,65

**Quadro 5.** Evolução dos custos em 5 anos, de acordo com os diferentes cenários para pacientes com CA de mama e suspeita de **MTX (em geral)**

	População alvo	Cenário de Referência	Cenário alternativo 1	Cenário alternativo 2
<b>Ano 1</b>	8.279	R\$ 4.172.697,06	R\$ 5.917.367,63	R\$ 11.834.735,25
<b>Ano 2</b>	8.310	R\$ 4.188.238,03	R\$ 7.690.575,01	R\$ 15.381.150,01
<b>Ano 3</b>	8.340	R\$ 4.203.017,11	R\$ 9.475.060,68	R\$ 18.950.121,36
<b>Ano 4</b>	8.368	R\$ 4.217.086,26	R\$ 11.270.007,82	R\$ 22.540.015,63

<b>Ano 5</b>	8.394	R\$ 4.230.475,19	R\$ 13.074.617,74	R\$ 26.149.235,48
<b>Total</b>	41.691	R\$ 21.011.513,66	R\$ 47.427.628,87	R\$ 94.855.257,74
<b>Impacto Orçamentário (5anos)</b>	-----	-----	R\$ 26.416.115,21	R\$ 52.832.230,43

## 6. CONSIDERAÇÕES FINAIS

A AIO realizada avaliou a introdução do PET-CT em dois cenários distintos, um conservador (iniciando com 10% da população de interesse e com aumentos anuais de 10% dos beneficiados) e um abrangente (início em 20% da população de interesse, com aumentos anuais também de 20%).

Os custos utilizados foram aqueles associados à realização dos exames incluídos na avaliação destes casos: ‘estadiamento convencional’ com TC de tórax, TC/US de abdômen e cintilografia óssea e a introdução da tecnologia de interesse, o PET-CT.

Novamente, em consequência dos achados da revisão da literatura e de acordo com o definido a priori na referida fase, foram realizadas análises para dois grupos populacionais de interesse: CA de mama, com suspeita de MTX e achados equívocos e CA de mama, com suspeita de MTX ‘em geral’. Como a diferença no número de pacientes estimados para estes dois grupos é grande, os resultados do AIO para cada uma delas foi bastante diverso. Enquanto o cenário conservador de adoção do PET-CT para pacientes com achados equívocos ficaria em torno 3,2 milhões de reais em 5 anos, caso, se considerasse a população mais estendida de pacientes (com CA de mama e suspeita de MTX de uma forma mais geral), no mesmo período de tempo e também numa abordagem conservadora, o impacto seria da ordem de 26,4 milhões de reais.

O modelo apresentado tem limitações: não foram encontradas taxas nacionais de casos de CA de mama com suspeitas de metástases (ou mesmo diagnosticadas na fase IV da doença). Estas frequências são heterogêneas entre diferentes países, especialmente em associação a nível de desenvolvimento e acesso à saúde entre estes, porém indisponibilidade de dados nacionais levou à adoção de taxas de frequência de doença MTX internacionais. Em relação a achados equívocos de exames de imagem a dificuldade foi ainda maior, havendo escassez de dados também fora do Brasil (encontra-se mais facilmente dados de achados equívocos de imunohistoquímica em especial direcionada a receptores tumorais, mas em relação a exames de imagem não há quase dados publicados e as menções a esta questão tem taxas muito heterogêneas). Estes aspectos trazem incerteza à AIO realizada, ainda que se tenha utilizado os melhores dados disponíveis possíveis.

## 7. REFERÊNCIAS

1. Brasil. Ministério da Saúde. Diretriz metodológicas: análise de impacto orçamentário: manual para o Sistema de Saúde do Brasil. 1a edição. Brasília: Ministério da Saúde, 2014.

2. SIGTAP-Sistema de Gerenciamento da Tabela de Procedimentos, Medicamentos e OPM do SUS. Em <http://sigtap.datasus.gov.br/tabela-unificada/app/sec/inicio.jsp>.
3. IBGE. Em <https://www.ibge.gov.br/estatisticas/sociais/populacao/9109-projecao-da-populacao.html>
4. Em Ministério da Saúde. Instituto Nacional do Câncer (INCA). Estimativa 2023: Incidência de Câncer no Brasil. 2023. Em <https://www.inca.gov.br/publicacoes/livros/estimativa-2023-incidencia-de-cancer-no-brasil>
5. Oarrantia-Borunda E, Anchondo-Nuñez P, Acuña-Aguilar LE, et al. Subtypes of Breast Cancer. In: Mayrovitz HN, editor. Breast Cancer [Internet]. Brisbane (AU): Exon Publications; 2022 Aug 6. Chapter 3. Available from: <https://www.ncbi.nlm.nih.gov/books/NBK583808/> doi: 10.36255/exon-publications-breast-cancer-subtypes
6. Rosen EL, Eubank WB, Mankoff DA. FDG PET, PET/CT, and breast cancer imaging. Radiographics. 2007 Oct;27 Suppl 1:S215-29. doi: 10.1148/rg.27si075517.

## Apêndice

### Artigos excluídos na fase final de elegibilidade

Quadro I- Artigos excluídos na fase final de elegibilidade com os motivos da exclusão

Referência do estudo	Justificativa para exclusão
Ahmed Shamim S, Torigian DA, Kumar R. PET, PET/CT, and PET/MR Imaging Assessment of Breast Cancer. PET Clin [Internet]. 2008;3(3):381–93. Available from: <a href="https://www.embase.com/search/results?subaction=viewrecord&amp;id=L354752007&amp;from=export">https://www.embase.com/search/results?subaction=viewrecord&amp;id=L354752007&amp;from=export</a>	A metodologia do artigo não se adequa, trata-se de uma revisão descritiva da literatura.
Altrinetti V, Piccardo A, Bacigalupo L, Biscaldi E, Bianchi P, Barbera F, et al. Detection of bone metastases in patients with breast cancer by 18F-Fluoride PET/CT and whole-body high resolution CT (HRCT): A comparative study. Eur J Nucl Med Mol Imaging [Internet]. 2010;37:S297. Available from: <a href="https://www.embase.com/search/results?subaction=viewrecord&amp;id=L70976027&amp;from=export">https://www.embase.com/search/results?subaction=viewrecord&amp;id=L70976027&amp;from=export</a>	Resumo de anais de congresso.
An Y-S, Lee DH, Yoon J-K, Lee SJ, Kim TH, Kang DK, et al. Diagnostic performance of 18F-FDG PET/CT, ultrasonography and MRI. Detection of axillary lymph node metastasis in breast cancer patients. Nuklearmedizin. 2014;53(3):89–94.	A metodologia do artigo não se adequa, trata-se de um estudo retrospectivo.
Aukema TS, Rutgers EJT, Vogel W V, Teertstra HJ, Oldenburg HS, Vrancken Peeters MTFD, et al. The role of FDG PET/CT in patients with locoregional breast cancer recurrence: A comparison to conventional imaging techniques. Eur J Surg Oncol [Internet]. 2010;36(4):387–92. Available from: <a href="https://www.embase.com/search/results?subaction=viewrecord&amp;id=L50723441&amp;from=export">https://www.embase.com/search/results?subaction=viewrecord&amp;id=L50723441&amp;from=export</a>	A metodologia do artigo não se adequa, trata-se de um estudo retrospectivo.
Balci TA, Koc ZP, Komek H. Bone scan or 18F-Fluorodeoxyglucose positron emission tomography/computed tomography; Which modality better shows bone metastases of breast cancer? Breast Care [Internet]. 2012;7(5):389–93. Available from: <a href="https://www.embase.com/search/results?subaction=viewrecord&amp;id=L365995045&amp;from=export">https://www.embase.com/search/results?subaction=viewrecord&amp;id=L365995045&amp;from=export</a>	A metodologia do artigo não se adequa, trata-se de um estudo retrospectivo.

<p>Bhoriwal S, Deo S, Kumar R, Shukla NK, Thulkar S, Gogia A, et al. A prospective study comparing conventional investigation and PET-CT scan for staging in locally advanced breast carcinoma. Eur J Surg Oncol [Internet]. 2016;42(9): S138. Available from: <a href="https://www.embase.com/search/results?subaction=viewrecord&amp;id=L614692404&amp;from=export">https://www.embase.com/search/results?subaction=viewrecord&amp;id=L614692404&amp;from=export</a></p>	<p>Resumo de anais de congresso.</p>
<p>Bitencourt AGV, Andrade WP, Cunha RR da, Conrado JLF de A, Lima ENP, Barbosa PNVP, et al. Detection of distant metastases in patients with locally advanced breast cancer: role of 18F-fluorodeoxyglucose positron emission tomography/computed tomography and conventional imaging with computed tomography scans TT. Radiol bras [Internet]. 2017;50(4):211–5. Available from: <a href="http://www.scielo.br/scielo.php?script=sci_arttext&amp;pid=S0100-39842017000400211">http://www.scielo.br/scielo.php?script=sci_arttext&amp;pid=S0100-39842017000400211</a></p>	<p>A metodologia do artigo não se adequa, trata-se de um estudo retrospectivo.</p>
<p>Boulc'h ML, Gilhodes J, Steinmeyer Z, Molière S, Mathelin C. Pretherapeutic imaging for axillary staging in breast cancer: A systematic review and meta-analysis of ultrasound, mri and fdg pet. J Clin Med [Internet]. 2021;10(7). Available from: <a href="https://www.embase.com/search/results?subaction=viewrecord&amp;id=L2006890363&amp;from=export">https://www.embase.com/search/results?subaction=viewrecord&amp;id=L2006890363&amp;from=export</a></p>	<p>A metodologia do estudo não se adequa aos critérios de elegibilidade.</p>
<p>Breslin TM, Kubus J, Ali HY, Singh TT, Adams PT, Applewhite A, et al. Use of diagnostic testing for patients with early-stage breast cancer in a multi-hospital quality collaborative in Michigan. J Clin Oncol [Internet]. 2012;30(34). Available from: <a href="https://www.embase.com/search/results?subaction=viewrecord&amp;id=L71086652&amp;from=export">https://www.embase.com/search/results?subaction=viewrecord&amp;id=L71086652&amp;from=export</a></p>	<p>Resumo de anais de congresso.</p>
<p>Bucklan D, Muzic R, Faulhaber P, Jones R. 18F NaF PET/MR for the evaluation of bone metastases in breast cancer patients: Comparison to NaF PET/CT, FDG PET/CT, and MDP bone scan. J Nucl Med [Internet]. 2017;58. Available from: <a href="https://www.embase.com/search/results?subaction=viewrecord&amp;id=L617552433&amp;from=export">https://www.embase.com/search/results?subaction=viewrecord&amp;id=L617552433&amp;from=export</a></p>	<p>Resumo de anais de congresso.</p>
<p>Byon W, Kim E, Kwon J, Song BJ, Park C. FDG-PET, MRI and USG in the assessment of axillary lymph node metastases in breast cancer. Breast [Internet]. 2015;24:S67. Available from: <a href="https://www.embase.com/search/results?subaction=viewrecord&amp;id=L71865566&amp;from=export">https://www.embase.com/search/results?subaction=viewrecord&amp;id=L71865566&amp;from=export</a></p>	<p>Resumo de anais de congresso.</p>

<p>Caglar MC, Unlu M, Karabulut E. Detection of bone metastases in breast cancer patients in the PET-CT era; Do we still need to perform bone scans? Eur J Nucl Med Mol Imaging [Internet]. 2014;41:S204. Available from: <a href="https://www.embase.com/search/results?subaction=viewrecord&amp;id=L71670869&amp;from=export">https://www.embase.com/search/results?subaction=viewrecord&amp;id=L71670869&amp;from=export</a></p>	<p>Resumo de anais de congresso.</p>
<p>Chae BJ, Bae JS, Kang BJ, Kim SH, Jung SS, Song BJ. Positron emission tomography-computed tomography in the detection of axillary lymph node metastasis in patients with early stage breast cancer. Jpn J Clin Oncol. 2009 May;39(5):284–9.</p>	<p>A metodologia do artigo não se adequa, trata-se de um estudo retrospectivo.</p>
<p>Chae SY, Ahn SH, Kim S-B, Son BH, Lee JW, Seok Ko B, et al. Diagnostic accuracy and safety of 16<math>\alpha</math>-[18 F]fluoro-17<math>\beta</math>-estradiol positron emission tomography/computed tomography for the assessment of estrogen receptor status of recurrent or metastatic lesions in patients with breast cancer: An open label, non-randomiz. J Nucl Med [Internet]. 2018;59. Available from: <a href="https://www.embase.com/search/results?subaction=viewrecord&amp;id=L623021744&amp;from=export">https://www.embase.com/search/results?subaction=viewrecord&amp;id=L623021744&amp;from=export</a></p>	<p>O estudo não responde a pergunta de pesquisa, seu objetivo foi avaliar a concordância entre a interpretação qualitativa de 18 F-FES PET-CT e a avaliação imuno-histoquímica da expressão do receptor de estrogênio.</p>
<p>Champion L, Lerebours F, Cheral P, Edeline V, Giraudet A-L, Wartski M, et al. 18F-FDG PET/CT imaging versus dynamic contrast-enhanced CT for staging and prognosis of inflammatory breast cancer. Eur J Nucl Med Mol Imaging. 2013 Aug;40(8):1206–13.</p>	<p>A metodologia do estudo não se adequa aos critérios de elegibilidade.</p>
<p>Chilwesa PM. Comparison of F-Fluorodeoxyglucose (FDG) positron emission tomography/computed tomography (F-FDG PET/CT) and conventional imaging (CI) for locally advanced breast cancer staging: A prospective study from a tertiary hospital cancer centre in the Western Cape S. Cancer Res [Internet]. 2020;80(16 SUPPL). Available from: <a href="https://www.embase.com/search/results?subaction=viewrecord&amp;id=L633630614&amp;from=export">https://www.embase.com/search/results?subaction=viewrecord&amp;id=L633630614&amp;from=export</a></p>	<p>A população descrita não se adequa aos critérios de elegibilidade.</p>
<p>Cho AR, Park JA, Ko IO, Noh WC, Ko ES, Lim I, et al. PET/CT-MRI for staging of breast cancer patients: Preliminary experience. J Nucl Med [Internet]. 2010;51. Available from: <a href="https://www.embase.com/search/results?subaction=viewrecord&amp;id=L72157977&amp;from=export">https://www.embase.com/search/results?subaction=viewrecord&amp;id=L72157977&amp;from=export</a></p>	<p>Resumo de anais de congresso.</p>

<p>Cooper KL, Harnan S, Meng Y, Ward SE, Fitzgerald P, Papaioannou D, et al. Positron emission tomography (PET) for assessment of axillary lymph node status in early breast cancer: A systematic review and meta-analysis. <i>Eur J Surg Oncol J Eur Soc Surg Oncol Br Assoc Surg Oncol</i>. 2011 Mar;37(3):187–98.</p>	<p>A população descrita não se adequa, trata-se de um estudo realizado em pacientes com câncer de mama em estágio inicial recém diagnosticado.</p>
<p>Cooper KL, Meng Y, Harnan S, Ward SE, Fitzgerald P, Papaioannou D, et al. Positron emission tomography (PET) and magnetic resonance imaging (MRI) for the assessment of axillary lymph node metastases in early breast cancer: systematic review and economic evaluation. <i>Health Technol Assess</i>. 2011 Jan;15(4):iii–iv, 1–134.</p>	<p>O estudo não responde a pergunta de pesquisa, nenhum estudo incluído comparou diretamente PET-CT e a Ressonância Magnética.</p>
<p>Cuzzani G, Telo S, Fortunati E, Farolfi A, Nanni C, Castellucci P, et al. [68Ga]Ga-FAPI-46 PET/CT: A Preliminary Study in Breast Cancer Patients at Presentation. <i>Eur J Nucl Med Mol Imaging [Internet]</i>. 2022;49:S458–9. Available from: <a href="https://www.embase.com/search/results?subaction=viewrecord&amp;id=L640150628&amp;from=export">https://www.embase.com/search/results?subaction=viewrecord&amp;id=L640150628&amp;from=export</a></p>	<p>Resumo de anais de congresso.</p>
<p>De Mooij CM, Sunen I, Mitea C, Lalji UC, Vanwetswinkel S, Smidt ML, et al. Diagnostic performance of PET/computed tomography versus PET/MRI and diffusion-weighted imaging in the N-and M-staging of breast cancer patients. <i>Nucl Med Commun [Internet]</i>. 2020;995–1004. Available from: <a href="https://www.embase.com/search/results?subaction=viewrecord&amp;id=L632990904&amp;from=export">https://www.embase.com/search/results?subaction=viewrecord&amp;id=L632990904&amp;from=export</a></p>	<p>A metodologia do estudo não se adequa aos critérios de elegibilidade.</p>
<p>Dong Y, Hou H, Wang C, Li J, Yao Q, Amer S, et al. The diagnostic value of 18F-FDG PET/CT in association with serum tumor marker assays in breast cancer recurrence and metastasis. <i>Biomed Res Int</i>. 2015;2015:489021.</p>	<p>A metodologia do artigo não se adequa, trata-se de um estudo retrospectivo.</p>
<p>Escobar T, Provost C, Seban R, Vauclin S, Pineau P, Champion L, et al. Predicting axillary lymph node metastasis in early-stage breast cancer using primary tumor image features on [18F] FDG PET: a comparative study of engineered radiomics, deep learning, and conventional methods. <i>Eur J Nucl Med Mol Imaging [Internet]</i>. 2022;49:S616. Available from: <a href="https://www.embase.com/search/results?subaction=viewrecord&amp;id=L640151207&amp;from=export">https://www.embase.com/search/results?subaction=viewrecord&amp;id=L640151207&amp;from=export</a>.</p>	<p>Resumo de anais de congresso.</p>

<p>Eshet Y, Tau N, Apter S, Nissan N, Levanon K, Bernstein-Molho R, et al. The Role of 68Ga-FAPI PET/CT in Detection of Metastatic Lobular Breast Cancer. Clin Nucl Med [Internet]. 2023;48(3):228–32. Available from: <a href="https://www.embase.com/search/results?subaction=viewrecord&amp;id=L2022572162&amp;from=export">https://www.embase.com/search/results?subaction=viewrecord&amp;id=L2022572162&amp;from=export</a></p>	<p>O estudo não avalia ao menos um dos desfechos de interesse.</p>
<p>Evangelista L, Cervino A, Sanco R, Michieletto S, Saibene T, Bozza F, et al. Scintimammography (SMM) and fluorodeoxyglucose (FDG) hybrid positron emission tomography (PET)/computed tomography (CT) in locally advanced breast cancer (LABC): Straightness and weakness for the staging and the prediction of response to neo-adjuvant treatment. Eur J Nucl Med Mol Imaging. 2013;40:S357–8</p>	<p>Resumo de anais de congresso.</p>
<p>Evangelista L, Cuppari L, Burei M, Zorz A, Caumo F. Head-to-head comparison between 18F-FDG PET/CT and PET/MRI in breast cancer. Clin Transl Imaging [Internet]. 2019;7(2):99–104. Available from: <a href="https://www.embase.com/search/results?subaction=viewrecord&amp;id=L627186094&amp;from=export">https://www.embase.com/search/results?subaction=viewrecord&amp;id=L627186094&amp;from=export</a></p>	<p>A metodologia do estudo não se adequa aos critérios de elegibilidade.</p>
<p>FDG-PET/CT Compared with Conventional Imaging in the Detection of Distant Metastases of Primary Breast Cancer</p>	<p>A metodologia do artigo não se adequa, trata-se de um estudo retrospectivo.</p>
<p>Ferrer L, Maucherat B, Carlier T, Lacombe M, Girault S, Leduc-Pennec A, et al. Assessing quantitative threshold with FES PET/CT imaging in metastatic breast cancer. Eur J Nucl Med Mol Imaging [Internet]. 2021;48(SUPPL 1):S493. Available from: <a href="https://www.embase.com/search/results?subaction=viewrecord&amp;id=L636959595&amp;from=export">https://www.embase.com/search/results?subaction=viewrecord&amp;id=L636959595&amp;from=export</a></p>	<p>Resumo de anais de congresso.</p>
<p>Franc BL, Hawkins RA. Positron emission tomography, positron emission tomography-computed tomography, and molecular imaging of the breast cancer patient. Semin Roentgenol. 2007 Oct;42(4):265–79.</p>	<p>O estudo não responde à pergunta de pesquisa.</p>
<p>Fuster D, Duch J, Paredes P, Velasco M, Muñoz M, Santamaría G, et al. Preoperative staging of large primary breast cancer with [18F]fluorodeoxyglucose positron emission tomography/computed tomography compared with conventional imaging procedures. J Clin Oncol Off J Am Soc Clin Oncol. 2008 Oct;26(29):4746–51</p>	<p>A população descrita não se adequa, trata-se de diagnóstico para estadiamento pré-operatório do câncer de mama primário de grande porte.</p>

<p>Garg PK, Deo SVS, Kumar R, Shukla NK, Thulkar S, Gogia A, et al. Role of FDG PET-CT (Positron Emission Tomography and Computed Tomography) scan in the staging of locally advanced/recurrent breast cancer as a single modality in comparison to multiple organs directed conventional investigations. J Clin Oncol [Internet]. 2015;33(15). Available from: <a href="https://www.embase.com/search/results?subaction=viewrecord&amp;id=L72010696&amp;from=export">https://www.embase.com/search/results?subaction=viewrecord&amp;id=L72010696&amp;from=export</a></p>	<p>Resumo de anais de congresso.</p>
<p>Garg PK, Deo SVS, Kumar R, Shukla NK, Thulkar S, Gogia A, et al. Staging PET-CT Scanning Provides Superior Detection of Lymph Nodes and Distant Metastases than Traditional Imaging in Locally Advanced Breast Cancer. World J Surg. 2016 Aug;40(8):2036–42.</p>	<p>A metodologia do artigo não se adequa aos critérios de elegibilidade.</p>
<p>Gilardi L, De Cicco C, Colandrea M, Travaini LL, Vassallo S, Familiari D, et al. Role of 18F-FDG PET/CT in the evaluation of axillary lymph nodes after neoadjuvant therapy in patients with breast cancer. Eur J Nucl Med Mol Imaging [Internet]. 2012;39:S511. Available from: <a href="https://www.embase.com/search/results?subaction=viewrecord&amp;id=L70978417&amp;from=export">https://www.embase.com/search/results?subaction=viewrecord&amp;id=L70978417&amp;from=export</a></p>	<p>Resumo de anais de congresso.</p>
<p>Glaudemans AW, De Vries EF, Van Kruchten M, De Vries EG, Dierckx RA, Hospers GA. 16a-[18F]-fluoro-17b-estradiol positron emission tomography (FES-PET) to detect ER positive tumor lesions in breast cancer patients with a diagnostic dilemma. Med Nucl [Internet]. 2011;35(5):264–5. Available from: <a href="https://www.embase.com/search/results?subaction=viewrecord&amp;id=L70940762&amp;from=export">https://www.embase.com/search/results?subaction=viewrecord&amp;id=L70940762&amp;from=export</a></p>	<p>Resumo de anais de congresso.</p>
<p>Goerres GW, Michel SCA, Fehr MK, Kaim AH, Steinert HC, Seifert B, et al. Follow-up of women with breast cancer: comparison between MRI and FDG PET. Eur Radiol. 2003 Jul;13(7):1635–44.</p>	<p>A intervenção proposta não se adequa aos critérios de elegibilidade.</p>
<p>Grankvist J, Fisker R, Iyer V, Fründ ET, Simonsen C, Christensen T, Stenbygaard L, Ewertz M, Larsson EM. MRI and PET/CT of patients with bone metastases from breast carcinoma. Eur J Radiol. 2012 Jan;81(1):e13-8. doi: 10.1016/j.ejrad.2010.10.024. Epub 2011 Jan 12. PMID: 21227614.</p>	<p>Os autores avaliaram a acurácia da RNM em relação à detecção de metástases, assim como a do PET-CT, porém dados sobre a acurácia do PET-CT não foram disponibilizados pelos autores, nem mesmo na forma de síntese.</p>

<p>Groheux D, Hindie E. Breast cancer: initial workup and staging with FDG PET/CT. Clin Transl Imaging [Internet]. 2021;9(3):221–31. Available from: <a href="https://www.embase.com/search/results?subaction=viewrecord&amp;id=L2011304520&amp;from=export">https://www.embase.com/search/results?subaction=viewrecord&amp;id=L2011304520&amp;from=export</a></p>	<p>A metodologia do artigo não se adequa, trata-se de uma revisão descritiva da literatura.</p>
<p>Guney IB, Dalci K, Teke ZT, Kucuker KA. A prospective comparative study of ultrasonography, contrast-enhanced MRI and 18F-FDG PET/CT for preoperative detection of axillary lymph node metastasis in breast cancer patients. Ann Ital Chir. 2020;91:458–64.</p>	<p>Não responde a pergunta do PTC.</p>
<p>Hansen JA, Naghavi-Behzad M, Gerke O, Baun C, Falch K, Duvnjak S, et al. Diagnosis of bone metastases in breast cancer: Lesion-based sensitivity of dual-time-point FDG-PET/CT compared to low-dose CT and bone scintigraphy. PLoS One. 2021;16(11):e0260066.</p>	<p>Não responde a pergunta do PTC.</p>
<p>Harisankar CN, Agrawal K, Bhattacharya A, Mittal B. F-18 fluoro-deoxy-glucose and F-18 sodium fluoride cocktail PET/CT scan in patients with breast cancer having equivocal bone SPECT/CT. Indian J Nucl Med [Internet]. 2014;29(2):81–6. Available from: <a href="https://www.embase.com/search/results?subaction=viewrecord&amp;id=L372883876&amp;from=export">https://www.embase.com/search/results?subaction=viewrecord&amp;id=L372883876&amp;from=export</a></p>	<p>A população descrita não se adequa, os pacientes cujo com achados sugestivos de metástases ou alterações foram excluídas do estudo.</p>
<p>Hulikal N, Sivanath Reddy G V, Kalawat TC, Ay L. Can 18 FDG whole body PET-CT substitute conventional imaging for initial staging of patients with locally advanced breast cancer? J Clin Oncol [Internet]. 2014;32(15). Available from: <a href="https://www.embase.com/search/results?subaction=viewrecord&amp;id=L71522315&amp;from=export">https://www.embase.com/search/results?subaction=viewrecord&amp;id=L71522315&amp;from=export</a></p>	<p>Resumo de anais de congresso.</p>
<p>Isasi CR, Moadel RM, Blaufox MD. A meta-analysis of FDG-PET for the evaluation of breast cancer recurrence and metastases. Breast Cancer Res Treat. 2005 Mar;90(2):105–12.</p>	<p>O estudo não apresenta um comparador.</p>
<p>Jacene HA, DiPiro PJ, Bellon J, Hu J, Cheng S-C, Warren L, et al. Discrepancy between FDG-PET/CT and contrast-enhanced CT in the staging of patients with inflammatory breast cancer: implications for treatment planning. Breast Cancer Res Treat [Internet]. 2020;181(2):383–90. Available from: <a href="https://www.embase.com/search/results?subaction=viewrecord&amp;id=L2004706630&amp;from=export">https://www.embase.com/search/results?subaction=viewrecord&amp;id=L2004706630&amp;from=export</a></p>	<p>A metodologia do artigo não se adequa, trata-se de um estudo retrospectivo.</p>

<p>Kasem J, Wazir U, Mokbel K. Sensitivity, specificity and the diagnostic accuracy of PET/CT for axillary staging in patients with stage I-III cancer: A systematic review of the literature. <i>In Vivo (Brooklyn)</i> [Internet]. 2021;35(1):23–30. Available from: <a href="https://www.embase.com/search/results?subaction=viewrecord&amp;id=L2010873234&amp;from=export">https://www.embase.com/search/results?subaction=viewrecord&amp;id=L2010873234&amp;from=export</a></p>	<p>O estudo não apresenta uma modalidade de exame de imagem como comparador</p>
<p>Kim WH, Lee S-W, Kim HJ, Chae YS, Jeong SY, Jung JH, et al. Prediction of Advanced Axillary Lymph Node Metastases (ypN2-3) Using Breast MR imaging and PET/CT after Neoadjuvant Chemotherapy in Invasive Ductal Carcinoma Patients. <i>Sci Rep</i>. 2018 Feb;8(1):3181.</p>	<p>A metodologia do artigo não se adequa, trata-se de um estudo retrospectivo.</p>
<p>Kitajima K, Higuchi T, Yamakado K, Miyoshi Y. Early assessment of tumor response using 18F-FDG PET/CT after one cycle of systemic therapy in patients with recurrent and metastatic breast cancer. <i>Hell J Nucl Med</i> [Internet]. 2022;25(2):155–62. Available from: <a href="https://www.embase.com/search/results?subaction=viewrecord&amp;id=L638636673&amp;from=export">https://www.embase.com/search/results?subaction=viewrecord&amp;id=L638636673&amp;from=export</a></p>	<p>A metodologia do artigo não se adequa, trata-se de um estudo retrospectivo.</p>
<p>Koleva-Kolarova RG, Greuter MJW, van Kruchten M, Vermeulen KM, Feenstra T, Buskens E, et al. The value of PET/CT with FES or FDG tracers in metastatic breast cancer: a computer simulation study in ER-positive patients. <i>Br J Cancer</i>. 2015 May;112(10):1617–25.</p>	<p>A metodologia do artigo não se adequa, trata-se de um estudo para validação de modelo computacional para diagnóstico, não havendo comparação e usando uma coorte retrospectiva como base.</p>
<p>Kömek H, Can C, Güzel Y, Oruç Z, Gündoğan C, Yildirim ÖA, et al. 68Ga-FAPI-04 PET/CT, a new step in breast cancer imaging: a comparative pilot study with the 18F-FDG PET/CT. <i>Ann Nucl Med</i> [Internet]. 2021;35(6):744–52. Available from: <a href="https://www.embase.com/search/results?subaction=viewrecord&amp;id=L2011346044&amp;from=export">https://www.embase.com/search/results?subaction=viewrecord&amp;id=L2011346044&amp;from=export</a></p>	<p>A intervenção proposta não se adequa aos critérios de elegibilidade.</p>
<p>Kurt SA, Kayadibi Y, Bas A, Ozturk T, Kocael P. Comparing the Efficiency of Imaging Modalities in Detection of Recurrent Breast Cancer. <i>Meme Sagligi Derg / J Breast Heal</i> [Internet]. 2023;19(1):85–91. Available from: <a href="https://www.embase.com/search/results?subaction=viewrecord&amp;id=L2018963694&amp;from=export">https://www.embase.com/search/results?subaction=viewrecord&amp;id=L2018963694&amp;from=export</a></p>	<p>A metodologia do artigo não se adequa, trata-se de um estudo retrospectivo.</p>

<p>Ladrón de Guevara H. D, Guzmán F. P. Caracterización de enfermedad metastásica con PET/CT en cáncer de mama en etapificación y con recidiva postratamiento TT - Characterization of metastatic disease in recently diagnosed breast cancer and relapsed breast cancer (after treatment), with PET/C. Rev chil radiol [Internet]. 2013;19(1):21–8. Available from: <a href="http://www.scielo.cl/scielo.php?script=sci_arttext&amp;pid=S0717-93082013000100005">http://www.scielo.cl/scielo.php?script=sci_arttext&amp;pid=S0717-93082013000100005</a></p>	<p>Não responde à pergunta do PTC.</p>
<p>Liang X, Yu J, Wen B, Xie J, Cai Q, Yang Q. MRI and FDG-PET/CT based assessment of axillary lymph node metastasis in early breast cancer: a meta-analysis. Clin Radiol. 2017 Apr;72(4):295–301.</p>	<p>A metodologia do estudo não se adequa aos critérios de elegibilidade.</p>
<p>Mammatas LH, Venema CM, Schröder CP, Van Kruchten M, Apollonio G, Glaudemans AWJM, et al. Qualitative and quantitative analyses of 18F-FES and 18F-FDHT uptake in patients with metastatic breast cancer: An interobserver variability study. Eur J Nucl Med Mol Imaging [Internet]. 2017;44(2):S232–3. Available from: <a href="https://www.embase.com/search/results?subaction=viewrecord&amp;id=L618908514&amp;from=export">https://www.embase.com/search/results?subaction=viewrecord&amp;id=L618908514&amp;from=export</a></p>	<p>Resumo de anais de congresso.</p>
<p>Michalski K, Müller-Peltzer K, Juhasz-Böss I, Meyer PT, Ruf J, Asberger J. [68Ga]Ga-RM2 PET/CT reveals small distant metastases not detected by conventional imaging in primary estrogen receptor-positive breast cancer. Arch Gynecol Obstet [Internet]. 2023; Available from: <a href="https://www.embase.com/search/results?subaction=viewrecord&amp;id=L2022154082&amp;from=export">https://www.embase.com/search/results?subaction=viewrecord&amp;id=L2022154082&amp;from=export</a></p>	<p>A metodologia do artigo não se adequa, trata-se de um relato de caso.</p>
<p>Moon E-H, Lim ST, Han Y-H, Jeong YJ, Kang Y-H, Jeong H-J, et al. The usefulness of F-18 FDG PET/CTmammography for preoperative staging of breast cancer: Comparison with conventional PET/CT and MR-mammography. Radiol Oncol [Internet]. 2013;47(4):390–7. Available from: <a href="https://www.embase.com/search/results?subaction=viewrecord&amp;id=L372345820&amp;from=export">https://www.embase.com/search/results?subaction=viewrecord&amp;id=L372345820&amp;from=export</a></p>	<p>A metodologia do artigo não se adequa, trata-se de um estudo retrospectivo.</p>

<p>Naghavi-Behzad M, Oltmann HR, Alamdari TA, Bülow JL, Ljungstrøm L, Braad P-E, et al. Clinical impact of FDG-PET/CT compared with CE-CT in response monitoring of metastatic breast cancer. <i>Cancers (Basel)</i> [Internet]. 2021;13(16). Available from: <a href="https://www.embase.com/search/results?subaction=viewrecord&amp;id=L2013382384&amp;from=export">https://www.embase.com/search/results?subaction=viewrecord&amp;id=L2013382384&amp;from=export</a></p>	<p>A metodologia do artigo não se adequa, trata-se de um estudo retrospectivo.</p>
<p>Nasr H, Alnajashi N, Alqarni A, Farghaly H. Difference between F-18 FDG PET/CT and 99mTc-99m MDP Bone scintigraphy in estimation of metastatic osseous burden in breast cancer patients: A comparative study in view of CA15-3 and alkaline phosphatase. <i>J Nucl Med</i> [Internet]. 2020;61. Available from: <a href="https://www.embase.com/search/results?subaction=viewrecord&amp;id=L633250436&amp;from=export">https://www.embase.com/search/results?subaction=viewrecord&amp;id=L633250436&amp;from=export</a></p>	<p>Resumo de anais de congresso.</p>
<p>Nguyen A, Fullard K, Sheehan-Dare G, Tang R, Chan L, Ho B, et al. Diagnostic value of 68Ga-DOTATATE PET-CT imaging for staging of ER+/PR+ HER2- breast cancer patients with metastatic disease: Comparison with conventional imaging with bone scan, diagnostic CT and 18F-FDG PET-CT in a prospective pilot trial. <i>J Med Imaging Radiat Oncol</i> [Internet]. 2022;66(6):731–7. Available from: <a href="https://www.embase.com/search/results?subaction=viewrecord&amp;id=L2013993288&amp;from=export">https://www.embase.com/search/results?subaction=viewrecord&amp;id=L2013993288&amp;from=export</a></p>	<p>O estudo não avalia ao menos um dos desfechos de interesse.</p>
<p>Niikura N, Ueno NT. The role of 18F-FDG-positron emission tomography/computed tomography in staging primary breast cancer. <i>J Cancer</i> [Internet]. 2010;1(1):51–3. Available from: <a href="https://www.embase.com/search/results?subaction=viewrecord&amp;id=L364262529&amp;from=export">https://www.embase.com/search/results?subaction=viewrecord&amp;id=L364262529&amp;from=export</a></p>	<p>O estudo não responde a pergunta de pesquisa.</p>
<p>Obradovic VB, Artiko V, Sobic-Saranovic D, Petrovic N, Odalovic S, Grozdic I, et al. PET/CT in breast carcinoma-preliminary results. <i>Eur J Nucl Med Mol Imaging</i> [Internet]. 2012;39:S402. Available from: <a href="https://www.embase.com/search/results?subaction=viewrecord&amp;id=L70977970&amp;from=export">https://www.embase.com/search/results?subaction=viewrecord&amp;id=L70977970&amp;from=export</a></p>	<p>Resumo de anais de congresso.</p>
<p>Pan L, Han Y, Sun X, Liu J, Gang H. FDG-PET and other imaging modalities for the evaluation of breast cancer recurrence and metastases: a meta-analysis. <i>J Cancer Res Clin Oncol</i>. 2010 Jul;136(7):1007–22.</p>	<p>A metodologia do estudo não se adequa aos critérios de elegibilidade.</p>

<p>Panagiotidis E, Mistry A, Farnworth A, Seshadri N, Vinjamuri S. Comparison of magnetic resonance imaging (MRI) and 18F-NaF PET/CT for detection of spinal bone metastases in high-risk patients with breast carcinoma. Eur J Nucl Med Mol Imaging [Internet]. 2017;44(2):S386–7. Available from: <a href="https://www.embase.com/search/results?subaction=viewrecord&amp;id=L618909804&amp;from=export">https://www.embase.com/search/results?subaction=viewrecord&amp;id=L618909804&amp;from=export</a></p>	<p>Resumo de anais de congresso.</p>
<p>Panareo S, Corcione S, Feggi LM. Detection of occult breast cancer in patients with axillary lymph node metastases (CUP syndrome): Preliminary comparison of conventional diagnostic procedures and other imaging techniques. Eur J Oncol [Internet]. 2006;11(2):121–32. Available from: <a href="https://www.embase.com/search/results?subaction=viewrecord&amp;id=L44238171&amp;from=export">https://www.embase.com/search/results?subaction=viewrecord&amp;id=L44238171&amp;from=export</a></p>	<p>O estudo não avalia ao menos um dos desfechos de interesse.</p>
<p>Panareo S, Santi I, Rambaldi I, Taralli S, Frassoldati A, Cittanti C. The role of (18)F-Fluorodeoxyglucose Positron Emission Tomography/Computed Tomography (PET/CT) in patients with breast cancer recurrence: A comparison to conventional imaging (CI) techniques and clinical impact on patient management. Eur J Nucl Med Mol Imaging [Internet]. 2016;43(1):S270–1. Available from: <a href="https://www.embase.com/search/results?subaction=viewrecord&amp;id=L613164400&amp;from=export">https://www.embase.com/search/results?subaction=viewrecord&amp;id=L613164400&amp;from=export</a></p>	<p>Resumo de anais de congresso.</p>
<p>Pecking AP, Mechelany-Corone C, Bertrand-Kermorgant F, Alberini JL, Floiras JL, Goupil A, et al. Detection of occult disease in breast cancer using fluorodeoxyglucose camera-based positron emission tomography. Clin Breast Cancer [Internet]. 2001;2(3):229–34. Available from: <a href="https://www.embase.com/search/results?subaction=viewrecord&amp;id=L33085771&amp;from=export">https://www.embase.com/search/results?subaction=viewrecord&amp;id=L33085771&amp;from=export</a></p>	<p>A população descrita não se adequa aos critérios de elegibilidade.</p>
<p>Piperkova E, Raphael B, Altinyay ME, Castellon I, Libes R, Sandella N, et al. Impact of PET/CT in comparison with same day contrast enhanced CT in breast cancer management. Clin Nucl Med. 2007 Jun;32(6):429–34.</p>	<p>A metodologia do artigo não se adequa, trata-se de um estudo retrospectivo.</p>
<p>Pires AO, Borges US, Lopes-Costa P V, Gebrim LH, da Silva BB. Evaluation of bone metastases from breast cancer by bone scintigraphy and positron emission tomography/computed tomography imaging. Eur J Obstet Gynecol Reprod Biol. 2014 Sep;180:138–41.</p>	<p>O estudo não avalia ao menos um dos desfechos da pergunta da revisão. O estudo compara a média de metástases identificadas por paciente na cintilografia óssea e PET/CT.</p>

<p>Poodt IGM, Schipper R-J, de Greef BTA, Vugts G, Maaskant-Braat AJG, Jansen FH, et al. Screening for distant metastases in patients with ipsilateral breast tumor recurrence: the impact of different imaging modalities on distant recurrence-free interval. <i>Breast Cancer Res Treat.</i> 2019 Jun;175(2):419–28.</p>	<p>A população descrita não se adequa aos critérios de elegibilidade.</p>
<p>Rajasooriyar C, Sritharan T, Chenthuran S, Indranath K, Surenthirakumaran R. The role of staging Computed Tomography on detection of occult metastasis in asymptomatic breast cancer patients. <i>Cancer reports (Hoboken, NJ).</i> 2020 Jun;3(3):e1247.</p>	<p>A metodologia do estudo não se adequa aos critérios de elegibilidade.</p>
<p>Riedl CC, Pinker K, Ulaner GA, Ong LT, Baltzer P, Jochelson MS, et al. Comparison of FDG-PET/CT and contrast-enhanced CT for monitoring therapy response in patients with metastatic breast cancer. <i>Eur J Nucl Med Mol Imaging.</i> 2017 Aug;44(9):1428–37.</p>	<p>A metodologia do artigo não se adequa, trata-se de um estudo retrospectivo.</p>
<p>Rousseau C, Devillers A, Campone M, Campion L, Ferrer L, Sagan C, et al. FDG PET evaluation of early axillary lymph node response to neoadjuvant chemotherapy in stage II and III breast cancer patients. <i>Eur J Nucl Med Mol Imaging.</i> 2011 Jun;38(6):1029–36.</p>	<p>A metodologia do estudo não se adequa aos critérios de elegibilidade.</p>
<p>Santos JC, Abreu MH, Santos MS, Duarte H, Alpoim T, Sousa S, et al. Bone scintigraphy and PET-CT: A necessary alliance for bone metastasis detection in breast cancer? <i>J Clin Oncol [Internet].</i> 2020;38(15). Available from: <a href="https://www.embase.com/search/results?subaction=viewrecord&amp;id=L632808609&amp;from=export">https://www.embase.com/search/results?subaction=viewrecord&amp;id=L632808609&amp;from=export</a></p>	<p>Resumo de anais de congresso.</p>
<p>Satoh Y. Diagnostic performance of dedicated breast positron emission tomography in cases of histology-unknown abnormal uptake, and parameters associated with breast cancer. <i>J Nucl Med [Internet].</i> 2018;59. Available from: <a href="https://www.embase.com/search/results?subaction=viewrecord&amp;id=L623021430&amp;from=expor">https://www.embase.com/search/results?subaction=viewrecord&amp;id=L623021430&amp;from=expor</a></p>	<p>Resumo de anais de congresso.</p>
<p>Scheidhauer K, Scharl A, Pietrzyk U, Wagner R, Göhring UJ, Schomäcker K, et al. Qualitative [18F]FDG positron emission tomography in primary breast cancer: clinical relevance and practicability. <i>Eur J Nucl Med.</i> 1996 Jun;23(6):618–23.</p>	<p>A população descrita não se adequa. Foram recrutadas pacientes com suspeita de câncer de mama (apenas 21/30 foram diagnosticadas com a doença).</p>

<p>Schirrmeister H, Kühn T, Guhlmann A, Santjohanser C, Hörster T, Nüssle K, et al. Fluorine-18 2-deoxy-2-fluoro-D-glucose PET in the preoperative staging of breast cancer: comparison with the standard staging procedures. <i>Eur J Nucl Med</i>. 2001 Mar;28(3):351–8</p>	<p>A metodologia do estudo não se adequa aos critérios de elegibilidade.</p>
<p>Sheehan-Dare G, Lim E, Koo CM, Chan L, Lau B, Dear R, et al. Preliminary assessment of the diagnostic value of Cu-SAR-Bombesin PET-CT imaging for staging of ER+/PR+HER2-metastatic breast cancer disease: comparison with conventional imaging. <i>J Nucl Med</i> [Internet]. 2021;62(SUPPL 1). Available from: <a href="https://www.embase.com/search/results?subaction=viewrecord&amp;id=L635439803&amp;from=export">https://www.embase.com/search/results?subaction=viewrecord&amp;id=L635439803&amp;from=export</a></p>	<p>Resumo de anais de congresso.</p>
<p>Sheikhabahaei S, Jones KM, Salas-Fragomeni RA, Marcus C, Rowe S, Solnes L, et al. Diagnostic accuracy of 18F-Sodium Fluoride PET or PET/CT for the detection of bone metastasis in patients with breast and prostate cancer compared with other imaging techniques: A meta-analysis. <i>J Nucl Med</i> [Internet]. 2017;58. Available from: <a href="https://www.embase.com/search/results?subaction=viewrecord&amp;id=L617552493&amp;from=export">https://www.embase.com/search/results?subaction=viewrecord&amp;id=L617552493&amp;from=export</a></p>	<p>Resumo de anais de congresso.</p>
<p>Singh R, Bhorival S, Deo S, Kumar R. Comparison of Pet-CT versus conventional staging investigations for locally advanced breast cancer (LABC): results of a prospective study. <i>Breast</i> [Internet]. 2019;44:S59. Available from: <a href="https://www.embase.com/search/results?subaction=viewrecord&amp;id=L2001766055&amp;from=export">https://www.embase.com/search/results?subaction=viewrecord&amp;id=L2001766055&amp;from=export</a></p>	<p>Resumo de anais de congresso.</p>
<p>Sonni I, Minamimoto R, Loening AM, Taviani V, Gambhir SS, Vasanaawala S, et al. 18F NaF/18F FDG simultaneous PET/ MRI with TOF in patients with breast and prostate cancer. <i>Mol Imaging Biol</i> [Internet]. 2016;18(2):S677–8. Available from: <a href="https://www.embase.com/search/results?subaction=viewrecord&amp;id=L613981041&amp;from=export">https://www.embase.com/search/results?subaction=viewrecord&amp;id=L613981041&amp;from=export</a></p>	<p>Resumo de anais de congresso.</p>
<p>Sukhov VY, Demshina TE, Zaplatnikov KL. Staging and prognosis in patients with breast cancer by means of mr-mammography, mammoscintigraphy and whole-body pet. <i>Eur J Nucl Med Mol Imaging</i> [Internet]. 2011;38:S352. Available from: <a href="https://www.embase.com/search/results?subaction=viewrecord&amp;id=L70580878&amp;from=export">https://www.embase.com/search/results?subaction=viewrecord&amp;id=L70580878&amp;from=export</a></p>	<p>Resumo de anais de congresso.</p>

<p>Sun Z, Yi YL, Liu Y, Xiong JP, He CZ. Comparison of whole-body PET/PET-CT and conventional imaging procedures for distant metastasis staging in patients with breast cancer: a meta-analysis. <i>Eur J Gynaecol Oncol.</i> 2015;36(6):672–6.</p>	<p>A população descrita não se adequa, apresenta amostra heterogênea.</p>
<p>Tajima CC, Lima ENP, Mello RAB de, Marques EF, Bitencourt AGV. Prognostic role of 18F-FDG PET-CT in the prone position in the evaluation of invasive breast carcinoma. <i>Mastology (Online)</i> [Internet]. 2021;31:1–6. Available from: <a href="https://www.mastology.org/wp-content/uploads/2022/04/MAS_2021062_AOP.pdf">https://www.mastology.org/wp-content/uploads/2022/04/MAS_2021062_AOP.pdf</a></p>	<p>A metodologia do artigo não se adequa, trata-se de um estudo retrospectivo.</p>
<p>Tran A, Torres M, Wu X, Lin JY. Are Diagnostic Computed Tomography Chest Scans Sufficient for Detecting Supraclavicular in Initial Breast Cancer Staging? <i>Int J Radiat Oncol Biol Phys</i> [Internet]. 2022;114(3):e7–8. Available from: <a href="https://www.embase.com/search/results?subaction=viewrecord&amp;id=L2020264030&amp;from=export">https://www.embase.com/search/results?subaction=viewrecord&amp;id=L2020264030&amp;from=export</a></p>	<p>Resumo de anais de congresso.</p>
<p>Uematsu T, Yuen S, Yukisawa S, Aramaki T, Morimoto N, Endo M, et al. Comparison of FDG PET and SPECT for detection of bone metastases in breast cancer. <i>AJR Am J Roentgenol.</i> 2005 Apr;184(4):1266–73.</p>	<p>A população descrita não se adequa, com amostra heterogênea apenas 3 pacientes possuíam doença metastática.</p>
<p>Ulaner GA, Hyman DM, Ross DS, Corben A, Chandarlapaty S, Goldfarb S, et al. Detection of HER2-Positive Metastases in Patients with HER2-Negative Primary Breast Cancer Using 89Zr-Trastuzumab PET/CT. <i>J Nucl Med.</i> 2016 Oct;57(10):1523–8.</p>	<p>A metodologia do estudo não se adequa aos critérios de elegibilidade.</p>
<p>van der Hoeven JJM, Krak NC, Hoekstra OS, Comans EFI, Boom RPA, van Geldere D, et al. 18F-2-Fluoro-2-Deoxy-D-Glucose Positron Emission Tomography in Staging of Locally Advanced Breast Cancer; <i>J Clin Oncol.</i> 2004; 22(7):1253-9. doi: 10.1200/JCO.2004.07.058.</p>	<p>O estudo não apresenta uma modalidade de exame de imagem como comparador, os exames convencionais foram usados para incluir os pacientes na realização do PET-CT sem haver comparação alguma entre eles</p>
<p>Veit-Haibach P, Antoch G, Beyer T, Stergar H, Schleucher R, Hauth EAM, et al. FDG-PET/CT in restaging of patients with recurrent breast cancer: possible impact on staging and therapy. <i>Br J Radiol.</i> 2007 Jul;80(955):508–15.</p>	<p>A metodologia do artigo não se adequa, trata-se de um estudo retrospectivo.</p>

<p>Vogsen M, Harbo F, Jakobsen N, Nissen H, Dahlsgaard-Wallenius SE, Gerke O, et al. FDG-PET/CT versus CE-CT for response monitoring in metastatic breast cancer-a prospective comparative study. Eur J Nucl Med Mol Imaging [Internet]. 2021;48(SUPPL 1):S53. Available from:  <a href="https://www.embase.com/search/results?subaction=viewrecord&amp;id=L636958817&amp;from=export">https://www.embase.com/search/results?subaction=viewrecord&amp;id=L636958817&amp;from=export</a></p>	<p>Resumo de anais de congresso.</p>
<p>Vogsen M, Naghavi-Behzad M, Harbo FG, Jakobsen NM, Gerke O, Asmussen JT, et al. 2-[(18)F]FDG-PET/CT is a better predictor of survival than conventional CT: a prospective study of response monitoring in metastatic breast cancer. Sci Rep. 2023 Apr;13(1):5552.</p>	<p>O estudo não avalia um ou mais desfechos de interesse.</p>
<p>Yang P, Yan K, Li J-K, Yan R-F, Li F-L, Jiang C-Q, et al. Diagnostc value of 18F-FDG PET/CT for breast cancer and axillary lymph node metastases: A meta-analysis. Chinese J Evidence-Based Med [Internet]. 2015;15(3):305–11. Available from:  <a href="https://www.embase.com/search/results?subaction=viewrecord&amp;id=L603246212&amp;from=export">https://www.embase.com/search/results?subaction=viewrecord&amp;id=L603246212&amp;from=export</a></p>	<p>O estudo não apresenta uma modalidade de exame de imagem como comparador.</p>
<p>Yoo J, Sahn Kim BS, Hai-Jeon HJ, Chung J. Prognostic value of dual time point 18F-FDG PET/CT for invasive ductal breast cancer with axillary lymph node metastasis: Comparison with diffusion-weighted imaging and dynamic contrast-enhanced MRI. J Nucl Med [Internet]. 2017;58. Available from:  <a href="https://www.embase.com/search/results?subaction=viewrecord&amp;id=L617552406&amp;from=export">https://www.embase.com/search/results?subaction=viewrecord&amp;id=L617552406&amp;from=export</a></p>	<p>Resumo de anais de congresso.</p>
<p>Yutani K, Shiba E, Kusuoka H, Tatsumi M, Uehara T, Taguchi T, et al. Comparison of FDG-PET with MIBI-SPECT in the detection of breast cancer and axillary lymph node metastasis. J Comput Assist Tomogr [Internet]. 2000;24(2):274–80. Available from:  <a href="https://www.embase.com/search/results?subaction=viewrecord&amp;id=L32206208&amp;from=export">https://www.embase.com/search/results?subaction=viewrecord&amp;id=L32206208&amp;from=export</a></p>	<p>A população descrita não se adequa, foram incluídas pacientes com lesões suspeitas de neoplasia de mama detectadas por exame físico, mamografia ou ultrassonografia</p>
<p>Zhang X, Liu Y, Luo H, Zhang J. PET/CT and MRI for Identifying Axillary Lymph Node Metastases in Breast Cancer Patients: Systematic Review and Meta-Analysis. J Magn Reson Imaging [Internet]. 2020;52(6):1840–51. Available from:  <a href="https://www.embase.com/search/results?subaction=viewrecord&amp;id=L2005425785&amp;from=export">https://www.embase.com/search/results?subaction=viewrecord&amp;id=L2005425785&amp;from=export</a></p>	<p>Não responde a pergunta do PTC.</p>

**Quadro II- Artigos excluídos na fase final de elegibilidade com os motivos da exclusão: atualização**

Referência	Justificativa para exclusão
Altena R, Siri af Burén, Blomgren A, Karlsson E, Antonios Tzortzakakis, Brun N, et al. Human Epidermal Growth Factor Receptor 2 (HER2) PET Imaging of HER2-Low Breast Cancer with [68Ga]Ga-ABY-025: Results from a Pilot Study. <i>Journal of Nuclear Medicine</i> . 2024 Mar 28;65(5):700–7.	Estudo piloto, sem comparador.
Argalia G, Fringuelli FM, Biscontini G, Palucci A, Romagnolo C, Cottignoli C, et al. [18F]FDG-PET/MRI in breast cancer. <i>Eur J Nucl Med Mol Imaging</i> . 2023;50(Suppl 1):S475. doi:10.1007/s00259-023-06333-x	Resumo de anais de congresso.
Bin J, Wenjia L, Wan W, Kaiyin M, Bowen Y, Qichang W, et al. Comparison of 18F-FDG PET/CT and 18F-FAPI PET/CT in Systemic Staging of Newly Diagnosed Breast Cancer. <i>Academic Radiology</i> . 2025 Jan;32(1):50–7.	Análise pós-hoc. Comparação entre dois PE-TC, não com um exame convencional.
Boers J, Eisses B, Mieke Zwager, Jasper van Geel, Bensch F, Erik de Vries, et al. Correlation between Histopathological Prognostic Tumor Characteristics and [18F]FDG Uptake in Corresponding Metastases in Newly Diagnosed Metastatic Breast Cancer. <i>Diagnostics</i> . 2024 Feb 14;14(4):416–6.	Não possui como comparador um outro exame de imagem. Mas sim, diagnóstico histopatológico por meio de biopsia.
Dhar A, Sharma K. A comparative study between RECIST 1.1 using MRI and PERCIST 1.0 using PET/CT to evaluate the response in patients of carcinoma breast receiving neoadjuvant chemotherapy. <i>Cancer Res</i> . 2024;84(9). doi:10.1158/1538-7445.SABCS23-PO4-06-03	Resumo de anais de congresso.
Dillip Kumar Muduly, Ephraim R, Mahesh Sultania, Ray S, Sandeep Bhorawal, Pathak M, et al. Correlation of 18-fluorodeoxyglucose uptake values on PET–CT scan with histological prognostic markers in breast cancer. <i>Asia-Pacific Journal of Clinical Oncology</i> . 2022 Jul 7;19(2).	Não há comparação com outro tipo de exame de imagem convencional.
Filippi L, Urso L, Schillaci O, Evangelista L. [18F]-FDHT PET for the Imaging of Androgen Receptor in Prostate and Breast Cancer: A Systematic Review. <i>Diagnostics</i> . 2023 Aug 7;13(15):2613–3.	Estudo compara apenas diferenças entre rastreadores para PET/CT.
Fosbøl MØ, Carlsen EA, Malene Brandt-Larsen, Christensen C, Madsen J, Loft A, et al. Phase II study of uPAR-PET/CT for staging of primary breast cancer in comparison with ultrasound and fine needle biopsies. <i>Scientific Reports</i> . 2024 Oct 30;14(1).	População não correspondente a se interesse.
Gao H, Chen J, Yang Z, Zhu Z, He L, Zhang W, et al. Comparative Study of [18F]AIF-LNC1007, [18F]FDG, and [18F]AIF-NOTA-FAPI-04 PET/CT in Breast Cancer Diagnosis: A Methodological Exploration and Analytical Insight. <i>ACS Applied Materials &amp; Interfaces</i> . 2024 Nov 28;	O delineamento do estudo não corresponde aos critérios de elegibilidade.

<p>Gao Y, Yin L, Ma L, Wu C, Zhu X, Liu H, et al. Comparative analysis of metabolic characteristics and prognostic stratification of HER2-low and HER2-zero breast cancer using 18F-FDG PET/CT imaging. <i>Cancer Imaging</i>. 2024 Dec 18;24(1).</p>	<p>Não tem comparador. Só utiliza o PET/CT.</p>
<p>Gerke O, Naghavi-Behzad M, Nygaard ST, Sigaroudi VR, Vogsen M, Vach W, et al. Diagnosing Bone Metastases in Breast Cancer: A Systematic Review and Network Meta-Analysis on Diagnostic Test Accuracy Studies of 2-[18F]FDG-PET/CT, 18F-NaF-PET/CT, MRI, Contrast-Enhanced CT, and Bone Scintigraphy. <i>Seminars in Nuclear Medicine</i>. 2025 Jan;55(1):137–51.</p>	<p>A meta-análise inclui estudos prospectivos e retrospectivos e estudos primários que não correspondem aos critérios de elegibilidade. Contém dois estudos primários já incluídos no parecer.</p>
<p>Gherghe M, Mutuleanu MD, Stanciu AE, Irimescu I, Lazar AM, Toma RV, et al. Quantitative Assessment of Treatment Response in Metastatic Breast Cancer Patients by SPECT-CT Bone Imaging—Getting Closer to PET-CT. <i>Cancers</i>. 2023 Jan 23;15(3):696.</p>	<p>O estudo não apresenta exames convencionais como comparador.</p>
<p>Groheux D, Ulaner GA, Hindie E. Breast cancer: treatment response assessment with FDG-PET/CT in the neoadjuvant and in the metastatic setting. <i>Clinical and Translational Imaging</i>. 2023 Jul 27;11(5):439–52.</p>	<p>Revisão descritiva da literatura.</p>
<p>Hottat NA, Badr DA, Ben Ghanem M, Besse-Hammer T, Lecomte SM, Vansteelandt C, et al. Assessment of whole-body MRI including diffusion-weighted sequences in the initial staging of breast cancer patients at high risk of metastases in comparison with PET-CT: a prospective cohort study. <i>European Radiology [Internet]</i>. 2023 Aug 9 [cited 2024 Sep 29];34(1):165–78. Available from: <a href="https://doi.org/10.1007/s00330-023-10060-0">https://doi.org/10.1007/s00330-023-10060-0</a></p>	<p>Comparação entre PET-CT e PET-MRI, o qual não se enquadra como exame de imagem convencional.</p>
<p>Huang YT, Tom Wei-Wu Chen, Chen LY, Huang YY, Lu YS. The Application of 18F-FES PET in Clinical Cancer Care. <i>Clinical Nuclear Medicine</i>. 2023 Jul 22;48(9):785–95.</p>	<p>A revisão abrange diferentes tipos de CA e utiliza a técnica FES PET para detectar lesões positivas para o receptor de estrogênio.</p>

<p>Iqbal R, Yaqub M, Bektas HO, Oprea-Lager DE, G.E E, Andor W.J.M. Glaudemans, et al. [18F]FDG and [18F]FES PET/CT Imaging as a Biomarker for Therapy Effect in Patients with Metastatic ER+ Breast Cancer Undergoing Treatment with Rintodestrant. <i>Clinical cancer research</i>. 2023 Feb 3;29(11):2075–84.</p>	<p>O estudo não compara diretamente PET/CT com exames de imagem convencional — a comparação ocorre entre [18F]FDG e [18F]FES PET/CT, dois traçadores dentro do exame de PET/CT.</p>
<p>Joana Cristo Santos, Miguel Henriques Abreu, Miriam Seoane Santos, Duarte H, Tiago Alpoim, Inês Próspero, et al. Bone Metastases Detection in Patients with Breast Cancer: Does Bone Scintigraphy Add Information to PET/CT? 2023 Apr 8;</p>	<p>Estudo já incluído no parecer.</p>
<p>Kawaguchi S, Tamura N, Tanaka K, Kobayashi Y, Sato J, Kinowaki K, Shiiba M, Ishihara M, Kawabata H. Diagnostic accuracy of 18F-FDG PET/CT plus contrast-enhanced MRI for axillary lymph node metastasis involved in invasive ductal carcinoma. <i>Cancer Res</i>. 2023;83(5). doi:10.1158/1538-7445.SABCS22-P5-01-02</p>	<p>Resumo de anais de congresso.</p>
<p>Kenny L, Tin-U M. FDG-PET is superior to bone scintigraphy for the detection of bone metastases in breast cancer patients. <i>Cancer Res</i>. 2024;84(9). doi:10.1158/1538-7445.SABCS23-PO4-07-11</p>	<p>Resumo de anais de congresso.</p>
<p>kevser esmeray çifci. ADC of Diffusion-weighted MRI and SUVmax of 18F-FDG-PET/CT: Correlation with Prognostic Factors and Distant Metastasis in Breast Cancer. <i>Turkish Journal of Oncology</i>. 2023 Jan 1;</p>	<p>Não há comparação do PET-CT com outro tipo de exame de imagem convencional.</p>
<p>Knip JJ, Iqbal R, Bonjer EC, Mammatas LH, Annette, Perin P, et al. The Diagnostic Accuracy of 18F-FDG PET and 18F-FES PET for Staging Grade 1–2 Estrogen Receptor–Positive Breast Cancer. <i>Radiology</i>. 2025 Mar 1;314(3).</p>	<p>Comparação entre biomarcadores.</p>
<p>Lalusis JKM, Francia MBDC. Early detection of metastatic disease in asymptomatic early-stage breast cancer patients using imaging: a cross-sectional analytic study at a tertiary hospital. <i>Ann Oncol</i>. 2024;35(Suppl 1):S345. doi:10.1016/j.annonc.2024.08.253</p>	<p>Resumo de anais de congresso.</p>

<p>Linders J, Deken MM, Dam van, Wasser M, E. M. C. Voormolen, Kroep JR, et al. 89Zr-Trastuzumab PET/CT Imaging of HER2-Positive Breast Cancer for Predicting Pathological Complete Response after Neoadjuvant Systemic Therapy: A Feasibility Study. <i>Cancers</i> [Internet]. 2023 Oct 13 [cited 2024 Aug 25];15(20):4980–0. Available from: <a href="https://www.ncbi.nlm.nih.gov/pmc/articles/PMC10605041/">https://www.ncbi.nlm.nih.gov/pmc/articles/PMC10605041/</a></p>	<p>O estudo avalia pré e pós aplicação do PET/CT para identificação de câncer de mama em pacientes submetido a uma terapia neoadjuvante.</p>
<p>Malik, Alqahtani MM, Ibrahim Hadadi, Ibrahim Kanbayti, Zeyad Alawaji, Aloufi BA. Molecular Imaging Biomarkers for Early Cancer Detection: A Systematic Review of Emerging Technologies and Clinical Applications. <i>Diagnostics</i> [Internet]. 2024 Nov 3;14(21):2459–9. Available from: <a href="https://www.mdpi.com/2075-4418/14/21/2459">https://www.mdpi.com/2075-4418/14/21/2459</a></p>	<p>Estudo voltado à detecção precoce de câncer em estágio inicial, incluindo tecnologias emergentes, sem foco em pacientes com câncer de mama metastático.</p>
<p>Munter-Young R, Fuentes-Albuero A, DiGregorio N, Neeser K, Gulyaev D. Clinical and economic outcomes of adding [18F]FES PET/CT in estrogen receptor status identification in metastatic and recurrent breast cancer in the US. Alongi P, editor. <i>PLOS ONE</i>. 2024 May 14;19(5):e0302486.</p>	<p>Análise econômica, não se enquadra nos delineamentos clínicos exigidos.</p>
<p>Mushtaq A, Lawal IO, Saima Muzahir, Friend SC, Bhawe M, Meisel JL, et al. Prospective investigation of amino acid transport and PSMA-targeted positron emission tomography for metastatic lobular breast carcinoma. <i>European Journal of Nuclear Medicine and Molecular Imaging</i>. 2024 Jul 8;51(13):4073–82.</p>	<p>O estudo não apresenta nenhum dos desfechos de interesse.</p>
<p>Muslumanoglu M, Mollavelioglu B, Emiroglu S, Karanlik H, Tukenmez M, Ibis K, et al. Imaging tailored axillary approach combined with radiotherapy eliminates axillary lymph node dissection in low-volume axillary disease after neoadjuvant chemotherapy. <i>Cancer Res</i>. 2024;84(9). doi:10.1158/1538-7445.SABCS23-PO4-23-01</p>	<p>Resumo de anais de congresso.</p>
<p>NCT06635980. Hypofractionated radiotherapy before or after breast surgery for treatment of patients with non-metastatic breast cancer [Internet]. 2024 [cited 2025 May 13]. Available from: <a href="https://www.cochranelibrary.com/central/doi/10.1002/central/CN-02768806/full">https://www.cochranelibrary.com/central/doi/10.1002/central/CN-02768806/full</a></p>	<p>Registro de ECR.</p>
<p>Pan B, Hao Z, Ren C, Zhang L, Zhou Y, Sun Q, et al. Accuracy and safety of fibroblast activation protein inhibitor (FAPI) PET/CT in diagnosis of axillary lymph node metastasis in early breast cancer patients: a prospective cohort study (PFB01&amp;02 study). <i>Cancer Res</i>. 2024;84(9). doi:10.1158/1538-7445.SABCS23-PS05-01</p>	<p>Resumo de anais de congresso.</p>

<p>Pedersen MA, Dias AH, Hjorthaug K, Gormsen LC, Fledelius J, Johnsson AL, et al. Increased lesion detectability in patients with locally advanced breast cancer—A pilot study using dynamic whole-body [18F]FDG PET/CT. <i>EJNMMI Research</i>. 2024 Mar 25;14(1).</p>	<p>Estudo avalia dois tipos de rastreadores radio farmacológico em PET-CT.</p>
<p>Sahin E, Kus T, Aytakin A, Uzun E, Elboga U, Yilmaz L, et al. 68Ga-FAPI PET/CT as an Alternative to 18F-FDG PET/CT in the Imaging of Invasive Lobular Breast Carcinoma. <i>Journal of Nuclear Medicine</i> [Internet]. 2024 Mar 14; Available from: <a href="https://jnm.snmjournals.org/content/early/2024/03/14/jnumed.123.266798">https://jnm.snmjournals.org/content/early/2024/03/14/jnumed.123.266798</a></p>	<p>O estudo avalia as diferenças entre F-FDG PET/CT e Ga-FAPI PET/CT.</p>
<p>Sanchez Sanchez, R., González Jimenez, A., Aroui Luquin, T., Piñero Donis, A., &amp; Villa Palacios, J. (2023). Potential role of 18F-FDG PET/CT in the initial staging of breast cancer. <i>Eur. J. Nucl. Med. Mol. Imaging</i>, 50, S476. <a href="https://doi.org/10.1007/s00259-023-06333-x">https://doi.org/10.1007/s00259-023-06333-x</a></p>	<p>Resumo de anais de congresso.</p>
<p>Sanjana Ballal, Yadav MP, Roesch F, Wakade N, Raju S, Parvind Sheokand, et al. Head-to-Head Comparison between [68Ga]Ga-DOTA.SA.FAPi and [18F]F-FDG PET/CT Imaging in Patients with Breast Cancer. <i>Pharmaceuticals</i> [Internet]. 2023 Mar 31 [cited 2024 Apr 14];16(4):521–1. Available from: <a href="https://www.ncbi.nlm.nih.gov/pmc/articles/PMC10144331/">https://www.ncbi.nlm.nih.gov/pmc/articles/PMC10144331/</a></p>	<p>Não há comparação com achados de exames de imagem convencionais.</p>
<p>The Role of Axillary SUVmax in 18F-FDG PET/CT in Predicting the Number of Axillary Metastases of Breast Cancer. <i>Journal of the College of Physicians and Surgeons Pakistan</i>. 2023 Apr 1;33(04):374–9.</p>	<p>Trata-se de uma coorte retrospectiva.</p>
<p>Ulaner GA, Silverstein M, Nangia C, Tetef M, Vandermolen L, Coleman C, et al. ER-Targeted PET for Initial Staging and Suspected Recurrence in ER-Positive Breast Cancer. <i>JAMA network open</i> [Internet]. 2024 Jan;7(7):e2423435. Available from: <a href="https://pubmed.ncbi.nlm.nih.gov/39058489/">https://pubmed.ncbi.nlm.nih.gov/39058489/</a></p>	<p>A população não corresponde aos critérios de elegibilidade.</p>
<p>Wass G, Clifford K, Subramaniam RM. Evaluation of the Diagnostic Accuracy of FAPI PET/CT in Oncologic Studies: Systematic Review and Metaanalysis. <i>Journal of Nuclear Medicine</i> [Internet]. 2023 Jun 8 [cited 2024 Oct 31];64(8):1218–24. Available from: <a href="https://jnm.snmjournals.org/content/64/8/1218.long">https://jnm.snmjournals.org/content/64/8/1218.long</a></p>	<p>O único estudo primário incluído na RS referente a acurácia diagnóstica do PET-CT no CA metastático de mama, faz apenas comparação entre dois biomarcadores para o PET-CT.</p>

Xia L, Lai J, Huang D, Qiu S, Hu H, Luo Y, et al. Comparing the diagnostic efficacy of [18F]FDG PET/CT and [18F]FDG PET/MRI for detecting bone metastases in breast cancer: a meta-analysis. Radiology and Oncology. 2023 Jul 26;57(3):299–309.

O comparador do estudo não se trata de um exame convencional.



MINISTÉRIO DA  
SAÚDE

