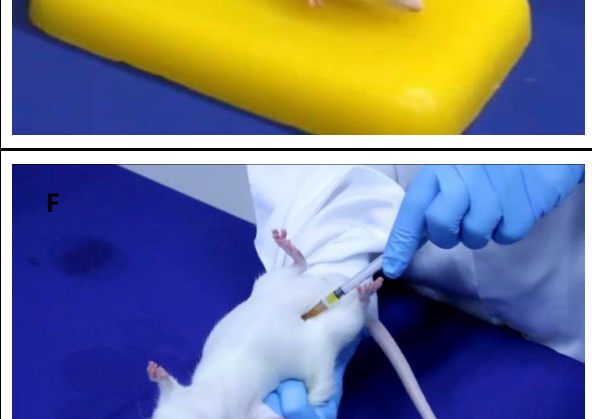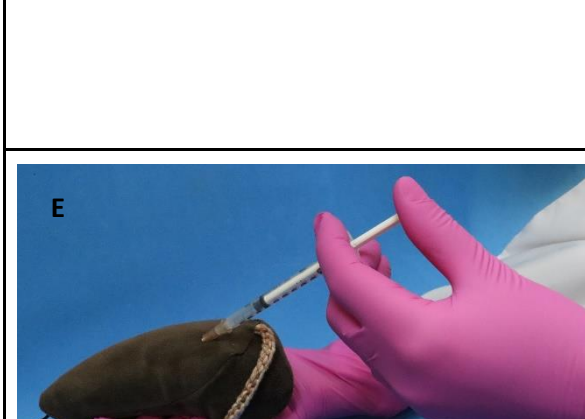

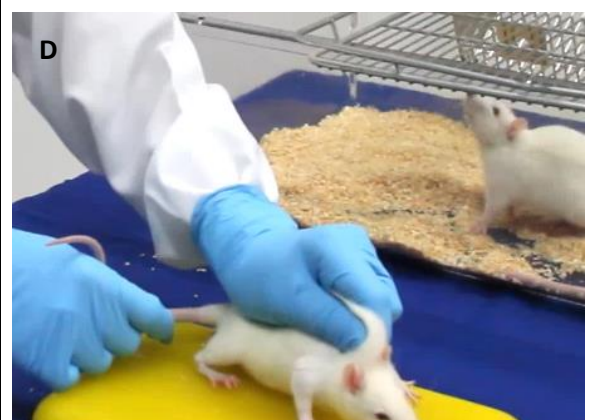
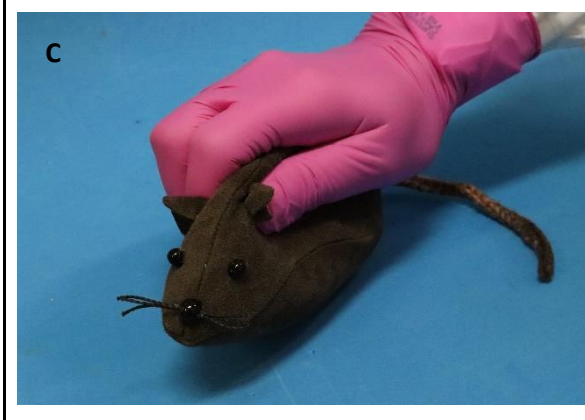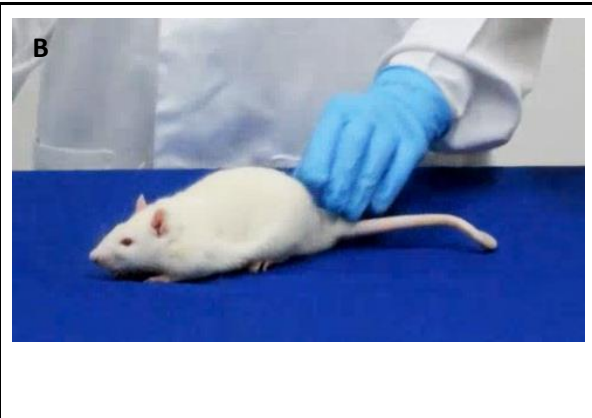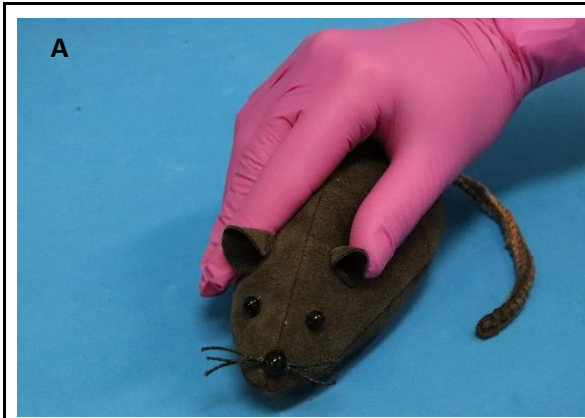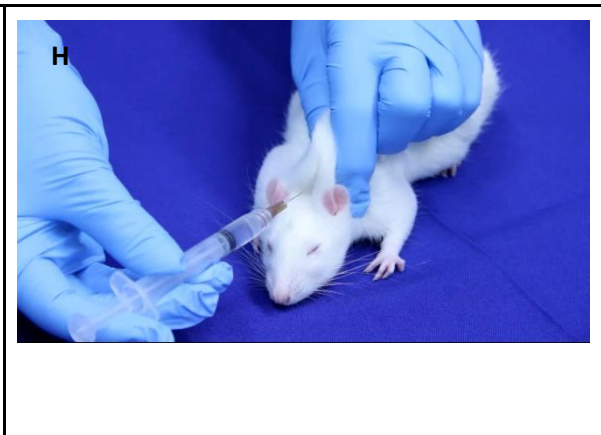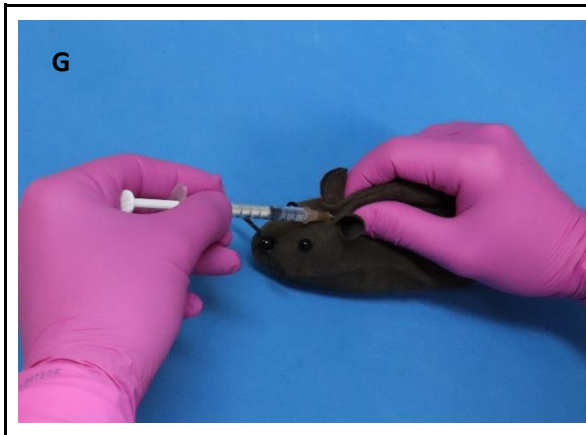Ilustrações comparativas entre os procedimentos com o modelo de rato proposto e um animal vivo





- A. Posicionamento da mão para contenção do modelo, demonstrando a curvatura da região dorsal do animal.
- B. Posicionamento da mão para contenção do rato real, demonstrando a curvatura da região dorsal do animal.
- C. Posicionamento da mão para contenção do modelo, demonstrando a prega de pele formada na região dorsal do animal.
- D. Posicionamento da mão para contenção do rato real, demonstrando a prega de pele formada na região dorsal do animal.
- E. Contenção do modelo de rato e posicionamento para realizar a injeção intraperitoneal.
- F. Contenção do rato real e posicionamento para realizar a injeção intraperitoneal.
- G. Contenção do modelo de rato para realização da injeção subcutânea. A figura demonstra a formação da prega de pele a partir da referência anatômica das orelhas.
- H. Contenção do rato real para realização da injeção subcutânea. A figura demonstra a formação da prega de pele a partir da referência anatômica das orelhas.