

HEMATOLOGIA VETERINÁRIA



editAedi

Assessoria de Educação a Distância • UFPA

Malena Noro Silva

orientadora

Maria Vivina B. Monteiro



HEMATOLOGIA VETERINÁRIA

MALENA NORO SILVA
orientadora: *MARIA VIVINA B. MONTEIRO*



INSTITUTO DE CIÊNCIAS BIOLÓGICAS
PROGRAMA DE PÓS-GRADUAÇÃO EM ANÁLISES CLÍNICAS
MESTRADO EM ANÁLISES CLÍNICAS PROFISSIONAL

HEMATOLOGIA VETERINÁRIA

MALENA NORO SILVA
orientadora: *MARIA VIVINA B. MONTEIRO*

Defesa do Trabalho de Conclusão de Mestrado Profissional
em Análises Clínicas da Universidade Federal do Pará, como
requisito à obtenção do Título de Mestre em Análises Clínicas
Profissional – Diagnóstico Veterinário



Belém - PA, 2016

Copyright © 2017 da autora do texto, cedidos para esta edição à
Editora Universitária da Assessoria de Educação a Distância – EditAEDI

Ficha catalográfica

Silva, Malena Noro, 1978 –
Hematologia veterinária / Malena Noro Silva. – Belém: EditAEDI-
UFPA, 2017.

116 p. :il.

ISBN: 978-85-65054-52-2

1. Medicina veterinária. 2. Hematologia veterinária. I. Silva,
Malena Noro. II. Título.

CDD 23. ed.: 636.089

Todos os direitos desta edição reservados à:
Editora Universitária da Assessoria de Educação a Distância - EditAEDI
Rua Augusto Corrêa, 01
Cidade Universitária Prof. José da Silva Netto
Setor Básico, Guamá
CEP 66075-110, Belém-Pará-Brasil
Tel.: (91) 3201-7485
Site: aedi.ufpa.br/editora
E-mail: editaediufpa@gmail.com



HEMATOLOGIA VETERINÁRIA

MALENA NORO SILVA
orientadora: *MARIA VIVVINA B. MONTEIRO*

BANCA EXAMINADORA

Prof. Dr. Frederico Ozanan Barros Monteiro - UFRA
Prof^ª. Dra. Rita de Cássia Mousinho Ribeiro – UFPA
Prof. Dr. José Ricardo dos Santos Vieira - UFPA



dedicatória

Dedicamos este livro a todos os alunos e profissionais de Medicina Veterinária para auxiliar no aprendizado da Disciplina Patologia Clínica Veterinária e na rotina de consultórios, clínicas, ambulatórios e laboratórios veterinários.



AGRADECIMENTOS

À Assessoria de Educação a Distância (AEDi) e ao Laboratório de Pesquisa e Experimentação em Multimídia da Universidade Federal do Pará (UFPA), especialmente à Prof^a Dr^a Maria Ataíde Malcher, Rose Pepe e toda a sua equipe que nos proporcionou a concretização deste livro.

Ao laboratório de Patologia Clínica da Universidade Federal Rural da Amazônia (UFRA), especialmente as Prof^o Dr^o André Marcelo Conceição Menezes e toda a sua equipe (profissionais e residentes) que cederam o espaço e microscópios para as pesquisas e nos cederam materiais para concretizar nosso projeto.

Ao laboratório de Patologia Clínica e Hospital Veterinário da Universidade Federal do Pará *Campus* de Castanhal que nos cedeu espaço para estudo e pesquisa, além de lâminas dos animais atendidos para elaboração das fotos.

À Prof^a Dr^a Maria Vivina Monteiro da UFPA, pela orientação e competência para a elaboração deste livro.

À Médica Veterinária Roberta Rocha que produziu as figuras do livro.

Ao Prof^o Dr. Edilson Rodrigues Matos e toda a sua equipe do Laboratório de Pesquisa Carlos Azevedo que cedeu com muito carinho o microscópio para produção das fotos.

Ao Prof^o Dr. José Alexandre Lemos e a Prof^a Dra. Jussara Moretto Martinelli-Lemos por todo apoio na realização deste livro.

Agradecemos com muito carinho todos que contribuíram para a produção deste livro.



lista de siglas

AIE	Anemia Infecciosa Equina
ATP	Adenosina trifosfato
CGH	Contagem Global de Hemácias
CHGM	Concentração de Hemoglobina Globular Média
CHCM	Concentração de Hemoglobina Corpuscular Média
CID	Coagulação Intravascular Disseminada
DNA	Ácido desoxirribonucleico
DNNE	Desvio Nuclear de Neutrófilos à Esquerda
EDTA	Ácido etilenodiaminotetraacético
EPO	Eritropoietina
Fe	Ferro
Hb	Hemoglobina
HCl	Ácido clorídrico
HCM	Hemoglobina Corpuscular Média
HGM	Hemoglobina Globular Média
Ht	Hematócrito
IFN-γ	Interferon gama
IL-1	Interleucina 1
IL-6	Interleucina 6
IRC	Insuficiência Renal Crônica
RDW	Red Cell Distribution Widht
SMF	Sistema Monocítico Fagocitário
TNF	Fator de Necrose tumoral
UFC	Unidade Formadora de Colônia
VCM	Volume Corpuscular Médio
VGM	Volume Globular Médio

sumário

- 12** Apresentação
- 13** Introdução
- 14** Composição do sangue/ Sistema hematopoiético-lítico
- 18** Hemácias
- 21** Tempo de vida das hemácias/ Hemólise
- 23** Morfologia normal das hemácias
- 25** Tamanho das hemácias
- 28** Cor das hemácias
- 28** Normocrômicas
- 28** Hipocrômicas
- 28** Hiperocrômicas
- 28** Morfologia e presença de inclusões
- 29** Termos técnicos relacionados à morfologia e distribuição das hemácias no esfregaço sanguíneo
- 29** Eliptócitos ou ovalócitos
- 29** Esferócitos
- 29** Esquistócitos
- 29** Drepanócitos ou hemácias falciformes
- 29** Dacriócitos ou hemácias em forma de lágrima ou pera
- 30** Células-alvo ou leptócitos
- 30** Equinócitos ou hemácias crenadas
- 30** Acantócitos
- 30** Córpusculo de Heinz
- 31** Córpusculo de Howell-jolly

- 31 Corpúsculo de Lentz ou inclusões da Cinomose
- 31 *Rouleaux* eritrocitário ou hemácias em rouleaux
- 31 Ponteadado basófilo ou pontilhado basófilo
- 31 Aglutinação de hemácias
- 35 Anemias
- 38 Classificação com base no grau de regeneração medular
- 39 Classificação morfológica das anemias
- 41 Classificação das anemias com base no mecanismo patofisiológico
- 41 Anemias hemorrágicas
- 42 Anemias hemolíticas
- 44 Anemias por deficiência de ferro
- 45 Anemia de doenças inflamatórias
- 45 Anemia da doença renal crônica
- 46 Eritrocitose/ Policitemia
- 48 Leucócitos
- 50 Granulocitopoesse
- 52 Monocitopoesse
- 53 Linfocitopoesse
- 53 Descrição e funções dos Leucócitos do sangue periférico
- 54 Neutrófilos
- 55 Eosinófilos
- 56 Basófilos
- 56 Linfócitos
- 57 Monócitos

- 58 Avaliação da resposta leucocitária
- 59 Alterações quantitativas dos leucócitos
- 59 Leucocitose
- 60 Leucopenia
- 60 Neutrofilia
- 61 Desvio à esquerda
- 61 Desvio à esquerda regenerativo
- 62 Desvio à esquerda degenerativo
- 62 Desvio à direita
- 62 Neutropenia
- 62 Eosinofilia
- 62 Eosinopenia
- 63 Linfocitose
- 63 Linfopenia
- 63 Monocitose
- 63 Monocitopenia
- 63 Basofilia
- 64 Basopenia
- 65 Alterações morfológicas nos leucócitos
- 65 Linfócitos reativos, linfócitos atípicos ou imunócitos
- 65 Linfócitos granulares
- 65 Cromatina sexual
- 65 Neutrófilos hipersegmentados ou polilobócitos
- 66 Neutrófilos hiposegmentados

- 66 Neutrófilos tóxicos ou neutrófilos com granulações tóxicas
- 66 Corpúsculo de Dohle
- 66 Monócitos ativados
- 68 Plaquetas
- 68 Trombocitopoese
- 70 Alterações numéricas das plaquetas
- 72 Técnicas hematológicas / Aulas práticas
- 72 Roteiro de aula prática de coleta de amostras
- 74 Roteiro de aula prática de esfregaço sanguíneo
- 76 Roteiro de aula prática de Hemograma completo
- 84 Interpretação de hemogramas
- 90 Informações qualitativas que podem vir expressas nos resultados do hemograma
- 92 Questões de prova / concursos
- 101 Leitura complementar
- 104 REFERÊNCIAS BIBLIOGRÁFICAS
- 109 ANEXO A - Valores de Referência (Eritrograma, Leucograma e Plaquetograma) de caninos, felinos, bovinos, equinos, ovinos, caprinos e suínos
- 110 ANEXO B - Valores de Referência (Eritrograma, Leucograma, Proteína Total e Plaquetas) de peixe-boi (*Trichechus manatus manatus*)



APRESENTAÇÃO

A Patologia Clínica utiliza métodos laboratoriais para auxiliar no diagnóstico, prognóstico e tratamento das doenças. A primeira disciplina de Patologia Clínica Veterinária foi ministrada em 1936 na Universidade da Pensilvânia, nos Estados Unidos da América. Neste mesmo período começaram a surgir os primeiros livros de análises clínicas veterinárias a partir das experiências e anotações realizadas nos laboratórios.

O tópico hematologia está presente nas ementas das disciplinas de Patologia Clínica Veterinária de universidades nacionais e de outros países, porém poucos materiais didáticos são específicos para área de veterinária. Assim, o objetivo do trabalho foi produzir material didático com o tema de Hematologia Veterinária.

Para elaboração desse livro foi realizada uma ampla pesquisa bibliográfica utilizando livros textos clássicos, artigos científicos nacionais e internacionais e pesquisa documental do material da docente responsável pela disciplina. O material didático elaborado aborda tópicos sobre a constituição do sangue, hematopoiese, hemácias, leucócitos e plaquetas. Também foram inseridas, questões de concursos, ilustrações sobre o tema proposto e imagens de lâminas oriundas da rotina do Laboratório de Patologia Clínica Veterinária da UFPA.

Esperamos que o material produzido possa auxiliar os alunos no aprendizado da disciplina de Patologia Clínica do curso de Medicina Veterinária da Universidade Federal do Pará e de outras Instituições de Ensino Superior.



01 introdução

A Patologia Clínica, também denominada análises clínicas ou medicina laboratorial, é uma especialidade da patologia que utiliza métodos laboratoriais para auxiliar no diagnóstico, prognóstico e tratamento das doenças. Segundo o Colégio Americano de Patologistas Veterinários, os patologistas clínicos são especialistas nas áreas de patologia básica, bioquímica sanguínea, citologia, urinálise, patologia cirúrgica e hematologia.

Na história da patologia clínica veterinária a descoberta da Febre do Texas, também conhecida como babesiose, foi considerada o marco histórico na área da hematologia. Pela primeira vez descobriu-se que um protozoário poderia ser transmitido por artrópodes causando anemia nos pacientes infectados. O estudo desta doença permitiu a avaliação do sangue dos animais com as observações de alterações morfológicas que ocorrem nos eritrócitos nos quadros anêmicos. Assim, outras doenças transmitidas por artrópodes como a malária e a febre amarela também passaram a ser diagnosticadas e controladas com o auxílio da patologia clínica, com ênfase nos exames hematológicos.

Em 1910, Burnett, o pioneiro da hematologia veterinária, descreveu o sangue de várias espécies de animais domésticos. No mesmo período, foi constatado que o hemograma dos processos inflamatórios em equinos é caracterizado por leucocitose e neutrofilia e que na reticulite traumática nos bovinos pode ocorrer neutrofilia absoluta com contagem de glóbulos brancos normais.

A disciplina de patologia clínica contribui para o desenvolvimento de um conjunto de habilidades que incluem competências técnicas (realização e interpretação dos exames), comunicação eficaz (discussão dos resultados, troca de experiências entre o clínico solicitante e o laboratório) e tomada de decisão (condução do caso clínico).

O tópico hematologia está presente nas ementas das disciplinas de patologia clínica veterinária. Entretanto, apesar de existirem vários materiais didáticos sobre o assunto, poucos são específicos para a área de veterinária. Soma-se a isso o fato de poucas universidades brasileiras disponibilizarem material didático de acesso livre e democrático para complementar o aprendizado do corpo discente. Nesse contexto, se faz necessário a produção de materiais em forma de livro digital com ênfase em hematologia veterinária.

02 composição do sangue/ sistema hematopoiético-lítico

O sangue é um tecido fluido e como tal é formado por um meio intercelular (plasma) e por três tipos celulares (hemácias, leucócitos e plaquetas), observados na Figura 1. O plasma sanguíneo é constituído por água, minerais, eletrólitos, vitaminas, proteínas, lipídios e carboidratos. Cada tipo celular do sangue tem uma função específica para o organismo. As hemácias carregam os gases sanguíneos, os leucócitos participam da defesa orgânica e as plaquetas atuam no processo de hemostasia.

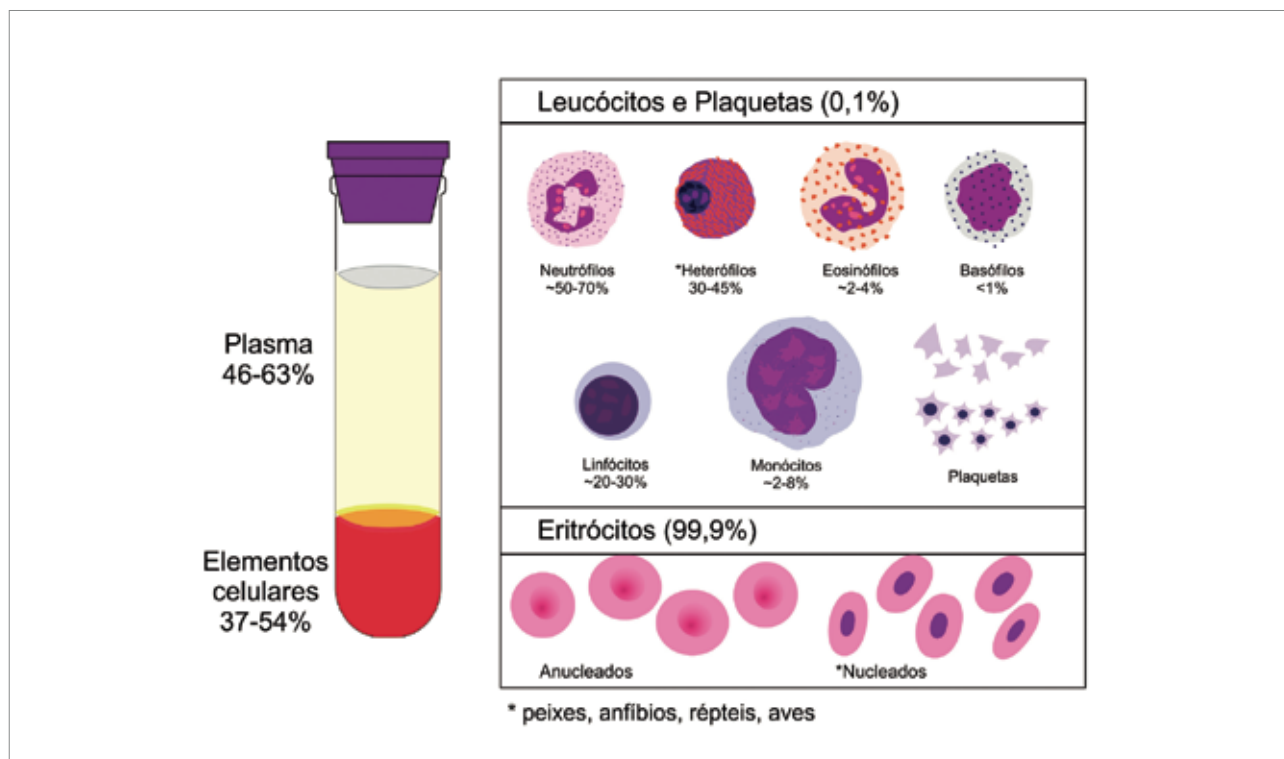


Figura 1 Elementos constituintes do sangue: plasma sanguíneo e elementos celulares (hemácias, leucócitos e plaquetas).

O sangue circula no interior dos vasos sanguíneos (artérias, arteríolas, veias e vênulas), sendo bombeado pelo coração e tem como funções principais a nutrição e oxigenação dos tecidos. Através do sangue são transportados os nutrientes (proteínas, carboidratos, lipídios, vitaminas), hormônios e o oxigênio (O_2) necessário ao metabolismo celular. O O_2 é carregado dos pulmões para os tecidos e o gás carbônico (CO_2) no sentido inverso, ou seja, dos tecidos para os pulmões. Além dessas funções, o sangue participa da regulação da temperatura corporal, recebe os produtos do metabolismo celular (catabólitos) e os conduz para os órgãos de metabolização e excreção (rins, pulmões e fígado) para que eles sejam eliminados do organismo.

O volume sanguíneo total, também chamado de volemia, equivale a aproximadamente 7,5% do peso corporal, variando com a espécie, a idade e a ingestão ou perda de água. O volume sanguíneo permanece estável pela constante passagem de líquidos intersticiais para o meio vascular e vice-versa. A hipovolemia pode ocorrer em situações nas quais ocorre um decréscimo do volume sanguíneo como nos casos de hemorragia, problemas renais e desidratação. Quando cerca de 70 a 80% do sangue é perdido ocorre o chamado choque hipovolêmico que constitui uma emergência e pode levar o paciente ao óbito. A hipervolemia ocorre em situações de ingestão, administração ou retenção de líquidos e sódio em excesso.

As células sanguíneas têm um período de vida curto e delimitado, e a quantidade dessas células na circulação mantêm-se estável por ação de um conjunto de órgãos e tecidos chamado sistema hematopoiético-lítico. Participam desse sistema a medula óssea, o baço, o fígado, o timo, os intestinos, os rins, o estômago e os macrófagos do Sistema Monocítico Fagocitário (SMF), antes denominado Sistema Reticulo Endotelial. No quadro 1 estão descritos os órgãos e tecidos que compõe o sistema hematopoiético-lítico com suas respectivas funções.

Quadro 1 Órgãos e tecidos do sistema hematopoiético-lítico e suas principais funções.

ÓRGÃO OU TECIDO	FUNÇÕES
Medula óssea	Hematopoiese, Estoque de ferro (hemossiderina e ferritina) para a síntese da hemoglobina nos precursores eritróides.
Timo	Diferenciação dos Linfócitos T.
Baço	Produção de linfócitos B, síntese de anticorpos, reservatório de hemácias e plaquetas, destruição de hemácias, estoque de ferro.
Sistema Monocítico Fagocitário (SMF)	Destruição de células sanguíneas alteradas ou senescentes (hemocatarese), degradação da hemoglobina, estoque de ferro.
Fígado	Estoque de vitamina B12 e ferro. Produção de proteínas e fatores da coagulação, conversão de Bilirrubina livre em Bilirrubina conjugada.
Estômago e intestinos	Produz HCl e facilita a absorção de Ferro, promove a redução de ferro férrico (Fe ⁺⁺⁺) em ferroso (Fe ⁺⁺) que é mais fácil a absorção. Produz fator intrínseco, facilitando assim a absorção de vitamina B12.
Rins	Produz eritropoetina e trombopoetina. Degrada a hemoglobina excessivamente filtrada. Excreção de bilirrubina conjugada e outros produtos do metabolismo celular.

Por meio do sistema hematopoiético-lítico são produzidas as células sanguíneas pelo processo de hematopoiese (Figura 2), e as células senescentes, parasitadas ou defeituosas são destruídas por hemocatarese. A produção e a destruição das células sanguíneas são eventos fisiológicos que mantêm os constituintes sanguíneos dentro dos valores normais para cada espécie. Alterações nesses processos contribuem para redução ou aumento dos tipos celulares do sangue decorrentes dos processos patológicos.



DEFINIÇÕES IMPORTANTES

Hematopoiese palavra derivada do grego (Haima = sangue, Poiesis = criação, produção) que define o processo de produção das células sanguíneas.

Hemocatarese é o processo pelo qual as hemácias e outros elementos figurados do sangue são destruídos.

Hemólise define o processo de destruição, patológico ou fisiológico, das hemácias e pode ocorrer dentro do vaso sanguíneo (hemólise intravascular) ou em órgãos ricos em células do SMF (macrófagos) como baço e fígado (hemólise extravascular).

A hematopoiese pode ser classificada como pré-natal, que ocorre durante a vida intrauterina, e pós-natal, que ocorre após o nascimento. Na vida intrauterina, o primeiro local de produção das células sanguíneas é o saco vitelínico e, posteriormente, essa função é assumida pelo fígado, baço e medula óssea. No recém-nascido, a produção das células sanguíneas passa a ocorrer na medula óssea de todos os ossos do corpo. À medida que o animal vai crescendo e chegando à fase adulta, a produção das células do sangue ocorre apenas na medula óssea dos ossos chatos, ossos longos (epífises) e esterno. Em algumas situações, nos animais adultos, o fígado e o baço podem retomar o potencial hematopoiético, sendo essa função denominada de hematopoiese extramedular.

Geralmente, nos animais jovens a atividade hematopoiética é mais intensa, resultando em maiores valores de hemácias, plaquetas e leucócitos quando comparado aos valores hematológicos de animais mais velhos. Essa influência da idade sobre os valores hematológicos foi observada para bubalinos e ovinos criados na Amazônia Oriental.

A hematopoiese ocorre a partir de uma célula mãe “Stem Cell” que pode dar origem a qualquer um dos tipos celulares do sangue, sendo por isso denominada de célula com capacidade pluripotencial. Essa “Stem Cell”, por estímulos específicos, se diferencia em precursores linfóides e mielóides que apresentam capacidade multipotencial. Os precursores linfóides originam os linfócitos T e B, enquanto os outros tipos celulares do sangue (hemácias, granulócitos, monócitos e plaquetas) são originados a partir dos precursores mielóides. As células multipotenciais originam as células unipotenciais que formam as unidades formadoras de colônias (UFC) que vão dar origem aos diferentes tipos celulares. Detalhes da formação das hemácias (eritropoiese), leucócitos (leucopoiese) e plaquetas (trombocitopoiese) serão descritos nos tópicos seguintes.

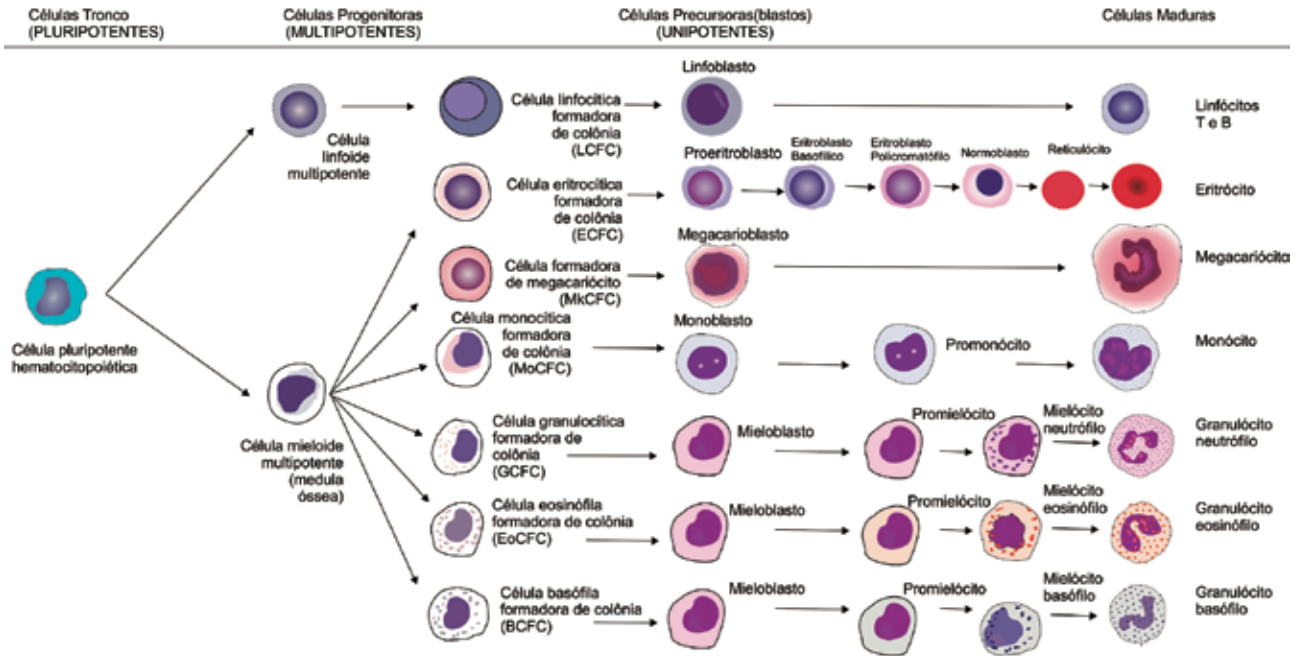


Figura 2 Processo resumido da hematopoiese, demonstrando as células progenitoras, precursoras e maduras.



DEFINIÇÕES IMPORTANTES

A hematopoiese extramedular é definida como um mecanismo fisiológico compensatório que ocorre quando a medula óssea não consegue suprir a demanda de células sanguíneas e outros órgãos, como baço e fígado, retomam seu potencial hematopoiético. Geralmente está associada a:

- Hemoglobinopatias congênicas
- Anemias graves
- Desordens de substituição medular adquiridas (leucemias, linfomas, mielofibrose)



CURIOSIDADE

Em camundongos o baço continua sua atividade hematopoiética após o nascimento, ou seja, o baço não se torna apenas um local de depósito e destruição de hemácias e plaquetas como nas outras espécies animais.



03 hemácias

As hemácias são as unidades morfológicas da série vermelha, e são denominadas também de eritrócitos ou glóbulos vermelhos. São as células mais numerosas do sangue, correspondendo a aproximadamente 40% do volume globular. São compostas por 61% de água, 32% de proteína (hemoglobina), 7% de carboidratos e 0,4% de lipídios. A membrana isolada em alguns animais é formada por, aproximadamente, 20% de água, 40% de proteínas, 35% de lipídios e 6% de carboidratos. Nos mamíferos as hemácias maduras são anucleadas, possuem formato bicôncavo e não apresentam organelas, por isso não sintetizam proteínas. Entretanto, em aves, répteis, anfíbios e peixes o núcleo permanece durante toda a vida celular.

Os eritrócitos, por meio da hemoglobina, apresentam como principal função o transporte de oxigênio dos pulmões para os tecidos e no sentido inverso carregam o gás carbônico. A hemoglobina é uma proteína conjugada formada por duas cadeias de globina ligadas a um grupo prostético denominado heme que é formado por ferro e grupamentos porfirínicos. Toda a energia da hemácia é utilizada para manter a morfologia celular, a estrutura da membrana, as atividades enzimáticas e outras funções para garantir a demanda de oxigênio para os tecidos.

Atualmente existem evidências demonstrando que as hemácias participam também da resposta imune por meio da ação antimicrobiana da hemoglobina, modulação da proliferação de linfócitos T e produção de citocinas. Entretanto, a principal função dos eritrócitos é proteger e transportar a hemoglobina para que esta proteína desempenhe sua função de transporte de gases. Para isso, nos mamíferos, o núcleo e as estruturas citoplasmáticas foram substituídos por uma solução concentrada de hemoglobina.

A produção de hemácias é denominada eritropoiese que inicia ainda na vida uterina e, nos animais adultos, o principal tecido hematopoiético é a medula óssea. Para correta produção e maturação das hemácias é necessário um ambiente medular íntegro, presença dos precursores (células progenitoras), participação de fatores estimulantes nutricionais e hormonais. São fatores estimulantes da eritropoiese algumas interleucinas (IL), a eritropoetina (EPO), os hormônios da tireóide, os fatores de crescimento, os andrógenos e a hipóxia tecidual. Drogas mielotóxicas, radiação ionizante, estrógenos e algumas doenças infecciosas e neoplásicas atuam como inibidores da eritropoiese, resultando em quadros de anemia (Figura 3).

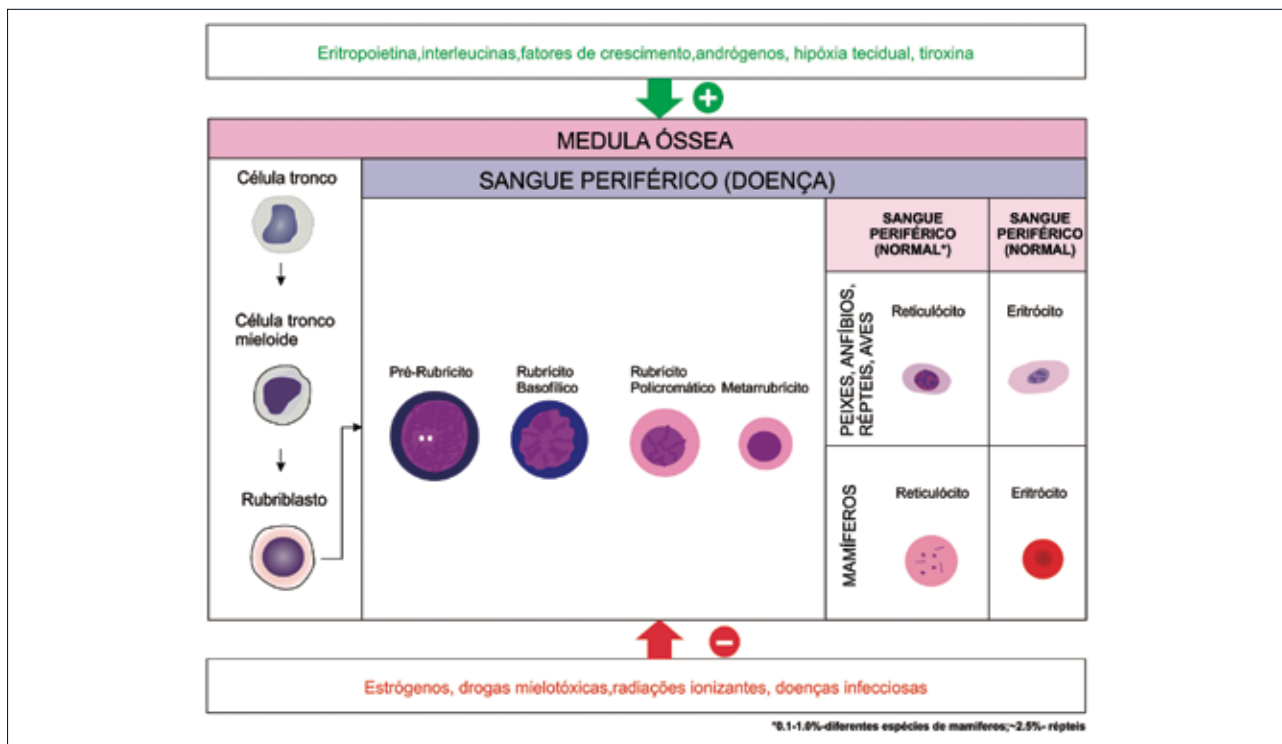



Figura 3 Fatores estimulantes e inibidores da eritropoiese.

A EPO é um hormônio glicoproteico, produzido nos rins (90%) e fígado (10%), que atua como principal fator estimulante da eritropoiese, favorecendo a proliferação e diferenciação das células precursoras e estimulando a síntese de hemoglobina. Nos cães, os rins são os únicos locais de produção da EPO. Em outras espécies o fígado também produz a EPO na forma de um precursor inativo.

Fatores nutricionais também são importantes para produção de hemácias. Para que a eritropoiese ocorra normalmente são necessários minerais, proteínas e algumas vitaminas, principalmente as do complexo B. O ferro (Fe) é importante para síntese de hemoglobina e as vitaminas do complexo B e folatos são importantes para que as mitoses ocorram de forma adequada na medula óssea.

A produção de hemácias (eritropoiese), nos animais adultos, ocorre na medula óssea a partir de uma “Stem Cell” que se diferencia em Unidade Formadora de Explosão Eritróide e posteriormente em UFC-Eritróide por estimulação da interleucina 3, dos hormônios tireoidianos, andrógenos e da EPO, iniciando um processo de multiplicação celular com, em média, quatro mitoses.



CURIOSIDADE

Em ratos a vida média da EPO é de duas a cinco horas e em cães de sete a dez horas. A secreção de EPO é estimulada por testosterona, tiroxina, vasopressina e hormônio do crescimento.

Na medula óssea, o precursor mais imaturo da série vermelha é o rubriblasto (célula grande, citoplasma basofílico, núcleo arredondado formado de cromatina fina, nucléolos e anéis nucleares bem evidentes). Após uma mitose formam-se dois pré-rubríctos que são semelhantes à célula anterior, porém, não apresentam nucléolo e nem anel nuclear. Com mais uma mitose, são formados dois rubríctos basofílicos (células menores e com cromatina mais condensada). Em seguida, os rubríctos basofílicos sofrem duas mitoses formando quatro rubríctos policromáticos (nesta fase ocorre a maior parte da síntese de hemoglobina e o citoplasma é mais acinzentado). Os rubríctos policromáticos podem ou não sofrer mitose formando o metarrubríctio (fase de multiplicação e maturação).

Os metarrubríctos (também denominados metarrubróctos) na fase de maturação possuem núcleo picnótico e citoplasma semelhante ao do eritrócito maduro, porém um pouco mais azulado. Em seguida, o metarrubríctio perde o núcleo, que é fagocitado pelos macrófagos residentes da medula óssea, e se transforma em reticulócito. O reticulócito é semelhante ao eritrócito maduro, porém, ainda apresenta na sua estrutura agregados de organelas (ribossomos, mitocôndrias, complexo de golgi) que são visualizados apenas com a utilização de colorações supravitais (azul de brilhante cresil ou azul de metileno). Com a perda das organelas os reticulócitos passam a ser chamados de eritrócitos maduros.

A transformação de reticulócitos em hemácias maduras ocorre por ação de uma enzima denominada pirimidina 5'-nucleotidase (P5N) que degrada as organelas ainda existentes nos reticulócitos. Na intoxicação por chumbo (plumbismo) a atividade dessa enzima está inibida, diminuindo a sobrevivência dos eritrócitos e é responsável pela presença de pontilhado basófilo observado nas hemácias no plumbismo.



CURIOSIDADES

Nos mamíferos a síntese de hemoglobina só ocorre até a fase de reticulócitos. Em espécies com hemácias nucleadas a síntese de hemoglobina ocorre durante todo o período de vida das hemácias.

Os reticulócitos e policromatófilos são o mesmo tipo celular, porém recebem denominações diferentes de acordo com a coloração utilizada para preparo do esfregaço. Quando são usados corantes tricômicos a célula é chamada de policromatófilo. Quando o esfregaço é corado com corantes supravitais (azul de brilhante cresil ou azul de metileno) as células são denominadas reticulócitos.

Os reticulócitos/policromatófilos são os últimos estágios imaturos antes da hemácia madura. O aumento desses tipos celulares na circulação é tecnicamente denominado de reticulocitose ou policromatofilia e ocorre, em algumas espécies, nos casos de anemia regenerativa.

3.1 Tempo de vida das hemácias/Hemólise

O tempo de vida dos eritrócitos varia com a espécie animal, a presença de inclusões ou alterações na morfologia da célula e a ocorrência de algumas doenças, principalmente as hemolíticas.

Na espécie canina o tempo de vida do eritrócito varia de 110 a 120 dias, sendo semelhante ao período de vida da hemácia humana (120 dias). Em felinos as hemácias duram, em média, 65 a 76 dias. O tempo de vida dos eritrócitos de equinos varia de 140 a 150 dias, dos bovinos é de aproximadamente 160 dias e de caprinos é de 125 dias. A hemácia com menor tempo de vida é a da galinha (30 dias), enquanto a do jacaré dura três anos.

Quando as hemácias estão senescentes, parasitadas, com alguma alteração enzimática ou morfológica elas são retiradas de circulação e destruídas por um processo denominado hemólise. O termo hemólise significa a destruição das hemácias (hemo = sangue, lise = quebra) com ruptura da membrana plasmática e liberação da hemoglobina. A hemólise pode ocorrer de duas maneiras: intravascular ou extravascular.

A figura 4 representa a hemólise extravascular das hemácias, as quais, são capturadas pelos macrófagos esplênicos que digerem a membrana, separam o grupo heme da hemoglobina, hidrolisam a globina, removem o Fe e catabolizam o grupo heme. Os aminoácidos da globina e o Fe são reaproveitados e podem ser reutilizados para síntese de novas hemácias. O grupo heme dá origem à bilirrubina.

O fígado e a medula óssea também podem participar como tecidos onde ocorre hemólise extravascular. Entretanto, a anatomia do baço o torna mais sensível para detectar pequenas alterações nas hemácias e retirar as células defeituosas da circulação.

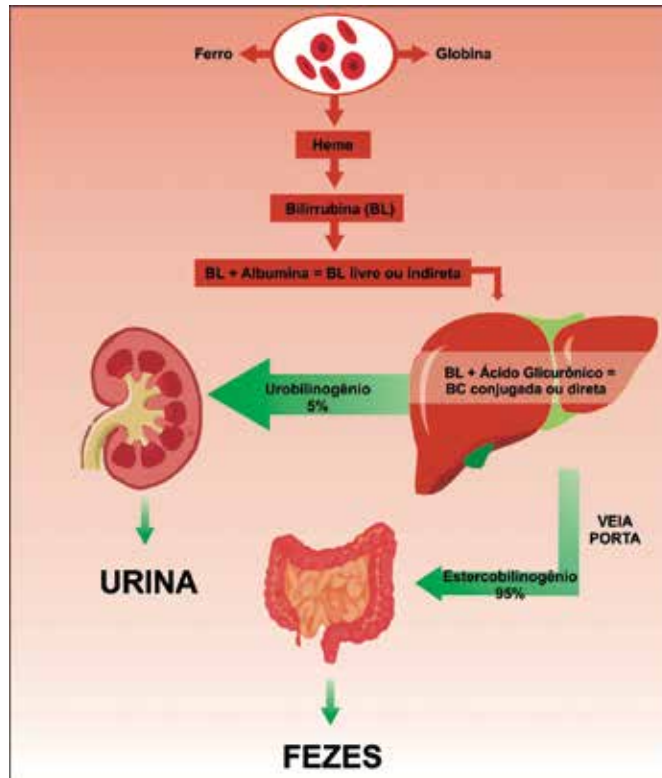


Figura 4 Processo resumido da hemólise e destino da bilirrubina no organismo.

Na hemólise intravascular a ruptura das hemácias ocorre dentro do vaso sanguíneo com liberação da hemoglobina que vai ser conjugada com outra proteína plasmática, a haptoglobina. Esse conjugado (hemoglobina/haptoglobina) é fagocitado por macrófagos do baço, medula óssea ou fígado, resultando em na metabolização do grupo heme, produzindo bilirrubina. Quando a hemólise intravascular é muito intensa ocorre saturação da haptoglobina e a hemoglobina livre é filtrada pelos glomérulos renais resultando em hemoglobinúria (presença de hemoglobina na urina). O excesso de hemoglobina livre no plasma também causa hemoglobinemia, que torna o plasma visivelmente avermelhado. Dessa forma, a hemoglobinemia e a hemoglobinúria são sinais de hemólise intravascular. Nesse tipo de hemólise também pode ocorrer excesso de síntese de bilirrubina, resultando em icterícia.

A bilirrubina, um pigmento amarelado encontrado no plasma sanguíneo, é o principal produto da degradação das hemácias. A hemólise é responsável por mais de 90% de toda bilirrubina produzida no organismo, sendo o restante proveniente da degradação dos citocromos e da mioglobina. Para produção desse pigmento, no interior dos macrófagos, o grupo heme é clivado por ação enzimática da heme-oxidase formando a biliverdina. A biliverdina é convertida em bilirrubina através de uma reação enzimática catalisada pela biliverdina-redutase. Em aves e répteis a atividade da biliverdina-redutase é muito baixa, dessa forma, nessas espécies o principal pigmento formado é a biliverdina.

Os macrófagos do SMF liberam a bilirrubina na forma não conjugada, denominada também de bilirrubina indireta ou bilirrubina livre. Essa forma da bilirrubina é lipossolúvel e necessita ser carregada no plasma ligada à albumina. Para que possa ser excretada do organismo a bilirrubina livre necessita ser metabolizada no fígado.

O fígado é o órgão que participa da metabolização e excreção da bilirrubina em três fases: captação, conjugação e excreção. A bilirrubina não conjugada é removida da albumina e captada pelos hepatócitos a partir da ligação com proteínas denominadas ligandinas. Nos hepatócitos a bilirrubina se conjuga com o ácido glicurônico, sendo denominada de bilirrubina conjugada ou direta. A conjugação torna a bilirrubina uma molécula hidrossolúvel e, portanto, mais fácil de ser excretada do organismo. A bilirrubina conjugada é secretada ativamente pelos hepatócitos para o interior dos canalículos biliares e fica armazenada na vesícula biliar até ser excretada no intestino.

No intestino a bilirrubina conjugada sofre ação de enzimas bacterianas (beta-glicuronidases), resultando estercobilinas, que são eliminadas, na sua maior parte (95%) nas fezes dando sua cor característica. Uma pequena fração das estercobilinas (5%) retorna ao fígado, pela veia porta (circulação entero-hepática) sendo excretada na urina.

Quando ocorre alguma alteração nos processos de produção, metabolização ou excreção da bilirrubina, esse pigmento se acumula no organismo, causando icterícia que consiste na pigmentação de amarelo das mucosas, órgãos, esclera e pele. Nas doenças hemolíticas a destruição das hemácias é aumentada podendo causar anemia e excesso de produção de bilirrubina. A hiperbilirrubinemia supera a capacidade do fígado em conjugar e excretar o pigmento, causando icterícia.



IMPORTANTE SABER

Tipos de Icterícia:

Pré-hepática ou hemolítica – Ocorre por superprodução de bilirrubina, excedendo a capacidade do fígado em conjugar e excretar o pigmento. Nesse tipo de icterícia predomina a bilirrubina livre ou indireta. O animal geralmente está anêmico, resultado da hemólise excessiva.

- O jejum prolongado em equinos e felinos pode resultar em icterícia pré-hepática, pois a mobilização do tecido adiposo resulta em acúmulo de ácidos graxos no fígado. Esses ácidos graxos competem com a bilirrubina para ligação com as ligandinas, resultando em falhas na captação e consequentemente conjugação e excreção.

Hepática ou por lesão hepatocelular - Ocorre nas lesões hepáticas difusas (inflamação, degenerações, cirrose, tumores, etc) com falhas na captação, conjugação e excreção. Nesse tipo de icterícia pode predominar a bilirrubina direta ou conjugada. Geralmente os animais apresentam alterações nos exames bioquímicos que avaliam a função hepática.

Pós-hepática ou colestática - ocorre por alterações nas vias biliares impedindo a secreção da bilirrubina no intestino e sua posterior eliminação nas fezes. Nesses casos predomina a bilirrubina conjugada. O excesso de bilirrubina pode ser eliminado na urina (bilirrubinúria) e as fezes ficam descoradas (fezes acólicas).

3.2 Morfologia normal das hemácias

A primeira observação microscópica de uma hemácia foi feita por Leeuwenhoek, que analisou seu próprio sangue utilizando um microscópio primitivo. Em 1866, Hoppe-Seyer demonstrou a função da hemoglobina, principal proteína dos glóbulos vermelhos, e Gulliver publicou um extenso estudo sobre hemácias em vertebrados, demonstrando que existe uma gama variada de tamanho e formas para os glóbulos vermelhos.

Paul Ehrlich, um bacteriologista alemão, em 1877 desenvolveu os corantes tricrômicos para avaliação das células sanguíneas, revolucionando assim a hematologia. Com o uso desses corantes foi possível, pela primeira vez, definir o núcleo, o citoplasma e muitas outras características celulares. As alterações nas características morfológicas das células vermelhas em numerosos estados de doença foram descritas por vários pesquisadores, porém a determinação das causas ou mecanismos de formação destas alterações foram descobertas mais recentes.

Em 1910, Burnett, o pioneiro da hematologia veterinária, descreveu o sangue de várias espécies de animais domésticos. No reino animal as hemácias variam no tamanho, no número, na morfologia, no tempo de vida, no metabolismo e na resposta à anemia. É importante e desafiador para o hematologista

ter conhecimento das células normais do sangue das principais espécies animais. A familiaridade com as hemácias de várias espécies é um pré-requisito importante para a identificação e a correta interpretação das anormalidades que possam ocorrer.

A maioria dos mamíferos apresentam glóbulos vermelhos redondos, bicôncavos, variando consideravelmente em tamanho. As menores hemácias são observadas na espécie caprina, enquanto a mais semelhante à hemácia humana é a canina. Os camelídeos (camelos, lhamas, dromedários e alpacas) apresentam glóbulos vermelhos na forma elíptica. Em cervídeos as hemácias, fisiologicamente, são falciformes (em forma de foice) no esfregaço sanguíneo corado. Nas aves, répteis, anfíbios e peixes, além de apresentarem formato elíptico, os eritrócitos são nucleados (Figura 5).

A avaliação da morfologia das células sanguíneas é feita a partir da leitura de esfregaços sanguíneos corados com corantes tricrômicos. Para confiabilidade da avaliação microscópica é importante confeccionar um esfregaço de qualidade e bem corado. Existem quatro características dos eritrócitos que devem ser avaliadas em um esfregaço sanguíneo: tamanho, cor, morfologia e presença de inclusões.



IMPORTANTE SABER

Esfregaço sanguíneo ou extensão sanguínea:

Consiste em uma preparação histológica confeccionada com uma gota de sangue que é distendida sobre uma lâmina de microscopia. Depois de confeccionado, o esfregaço é corado e permite que os diferentes tipos celulares do sangue sejam observados ao microscópio.

Os esfregaços são muito utilizados na investigação de alterações hematológicas e na detecção de hemoparasitas. No hemograma completo o esfregaço sanguíneo é utilizado para fazer a avaliação morfológica das células sanguíneas e realizar a contagem diferencial de leucócitos.

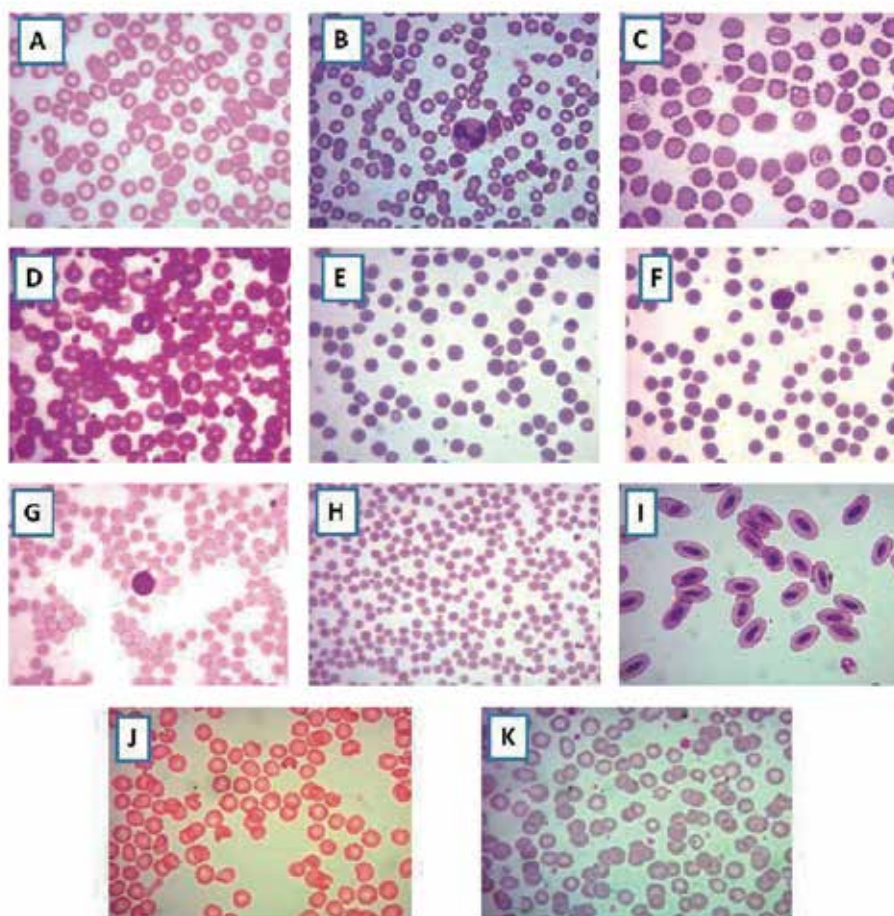


Figura 5 Morfologia normal das hemácias em diferentes espécies animais (aumento com objetiva de 100X), coloração com Panótico rápido. **A.** Hemácias de cães, **B.** Hemácias de gatos, **C.** Hemácias de peixe-boi, **D.** Hemácias de primatas, **E.** Hemácias de bovinos, **F.** Hemácias de equinos, **G.** Hemácias de bubalinos, **H.** Hemácias de caprinos, **I.** Hemácias de aves, **J.** Hemácias de coelhos, **K.** Hemácias de quatis.

3.3 Tamanho das hemácias

A mensuração do tamanho das hemácias pode ser feita a partir da determinação direta do diâmetro da célula, entretanto essa não é uma forma prática e pode ser afetada por vários fatores (área da leitura do esfregaço, efeito do hematócrito e experiência do analista). Dessa forma, para estimativa do tamanho das hemácias é utilizado um índice hematimétrico denominado Volume Globular Médio (VGM) ou Volume Corpuscular Médio (VCM). A determinação do tamanho das hemácias é importante para auxiliar na compreensão das causas das anemias.

Algumas espécies apresentam, fisiologicamente, hemácias menores comparadas com as de cães, como os gatos, equinos, bovinos, ovinos e caprinos, além de apresentarem pouca concavidade e pouca ou nenhuma palidez central. Essas diferenças fisiológicas no tamanho podem ser observadas na figura 5.

Com a utilização do VGM as hemácias podem ser classificadas em normocíticas, macrocíticas e microcíticas. As hemácias normocíticas estão dentro do intervalo de referência do VGM para a espécie, por exemplo, caprinos apresentam VGM entre 16 a 25 fL, enquanto no peixe boi o intervalo de referência para o VGM é de 114 a 140 fL. O volume celular é inversamente proporcional ao número de hemácias, ou seja, em espécies com VGM reduzido (ex. caprinos) o número de células vermelhas é bem elevado.

A macrocitose ocorre quando existe um predomínio de hemácias grandes (macrocíticas), que aumentam o VGM. O elevado número de células imaturas (reticulócitos/policromatófilos), deficiência de Vitamina B12 e folatos são exemplos de situações que causam macrocitose. Em ruminantes a deficiência de Cobalto, co-fator importante para síntese de Vitamina B12, também causa macrocitose. Um exemplo de macrocitose fisiológica ocorre em cães da raça poodle, principalmente os Toys.

A microcitose ocorre quando há predominância de hemácias pequenas (microcíticas), diminuindo o VGM. Ocorre microcitose fisiológica em cães da raça Akita. Em anemias hemorrágicas crônicas e deficiência de Fe pode-se observar também microcitose. Em bezerras saudáveis observa-se frequentemente microcitose, que pode ser atribuída a deficiência de Fe comum nos animais lactentes.

Apesar das hemácias de uma espécie não serem todas exatamente do mesmo tamanho, as variações observadas no esfregaço tendem a ser pequenas. Quando são visualizadas no esfregaço sanguíneo hemácias com diferenças marcantes de tamanho utiliza-se para descrever esse achado o termo anisocitose, que significa diferença de tamanho. A anisocitose é frequentemente observada nas anemias regenerativas onde existe uma elevação no número de células imaturas (reticulócitos/policromatófilos) que são maiores que as células maduras. Nessa situação são visualizadas hemácias de diferentes tamanhos (Figura 7b - I). Nas anemias ferroprivas pode-se observar anisocitose e a dupla população celular é constituída por hemácias de tamanho normal e hemácias microcíticas.

A anisocitose pode ser observada pelo hematologista por meio da avaliação do esfregaço sanguíneo. Entretanto, os modernos contadores hematológicos automatizados calculam um índice denominado "Red Cell Distribution Widht" (RDW) que corresponde ao coeficiente de variação do volume globular médio (VGM) e é um índice numérico de anisocitose. A utilização do RDW avalia a anisocitose com mais precisão, pois é mais sensível que o VGM e, por ser um índice numérico, retira a subjetividade do analista.



IMPORTANTE SABER

Intervalo de referência:

Para correta interpretação dos exames hematológicos é fundamental a comparação dos resultados obtidos para o animal (paciente) com os intervalos de referência (IR) estabelecidos para cada espécie animal.

Os IR são determinados a partir de animais saudáveis, utilizando metodologias padronizadas, cálculos estatísticos e representam uma estimativa dentro da qual 95% dos resultados dos indivíduos clinicamente sadios devem ser encontrados.



IMPORTANTE SABER

Wintrobe, em 1933, desenvolveu os índices hematimétricos Volume Globular Médio (VGM), Hemoglobina Globular Média (HGM) e Concentração de Hemoglobina Globular Média (CHGM) que fornecem informação sobre o tamanho, o conteúdo e a concentração de hemoglobina, respectivamente.

O VGM, o CHGM e o HGM são calculados a partir de fórmulas matemáticas que utilizam os valores obtidos para hemácias (He), hematócrito (Ht) e hemoglobina (Hb). Os índices hematimétricos são utilizados até hoje para avaliação morfológica das anemias e calculados por todos os modernos analisadores hematológicos.

Fórmulas para cálculos dos índices hematimétricos:

$$\text{VGM ou VCM (fL)} = \frac{\text{VG (\%)} \text{ ou hematócrito} \times 100}{\text{n}^\circ \text{ de eritrócitos (milhões}/\mu\text{L})}$$

fL = fentolitros = 10^{-15}

$$\text{HGM ou HCM (pg)} = \frac{\text{Hemoglobina (g/dL)} \times 10}{\text{n}^\circ \text{ de eritrócitos (milhões}/\mu\text{L})}$$

pg = picogramas

$$\text{CHGM ou CHCM (g/dL)} = \frac{\text{Hemoglobina (g/dL)} \times 100}{\text{VG ou hematócrito (\%)}}$$

g/dL = gramas por decilitro

Determinação da Concentração de Hemoglobina (Hb)

A concentração desta proteína é obtida pelo método espectrofotométrico da cianometemoglobina e expresso em g/dL. A espectrofotometria é uma técnica para a dosagem de substâncias em soluções por meio da medida da luz monocromática com comprimento de onda definido, a partir de um equipamento chamado espectrofotômetro. A cianometemoglobina é o resultado da conversão da hemoglobina pelo reativo de Drabkin.

3.4 Cor das hemácias

A coloração típica das hemácias é dada pelo teor de hemoglobina da célula. Geralmente a célula madura contém 100% do teor de hemoglobina, enquanto os reticulócitos (último estágio imaturo) apresentam cerca de 97%. Para estimar a concentração de hemoglobina é utilizado o índice hematimétrico CHGM ou CHCM e, de acordo com resultados obtidos, as células são classificadas em:

Normocrômicas – Concentração de hemoglobina dentro dos valores de referência para a espécie.

Hipocrômicas - Concentração de hemoglobina abaixo dos valores de referência para a espécie.

Hipercrômicas - Concentração de hemoglobina globular média acima dos valores de referência para a espécie. Entretanto, fisiologicamente não existem hemácias hipercrômicas, pois a hemácia tem um grau de saturação para hemoglobina. Em geral uma hemácia normal pode ter um CHGM máximo de 36%. Hemácias podem se tornar hipercrômica apenas se perderem sua membrana ou água intracelular, porém essas alterações raramente elevam o CHGM em 1 ou 2%. São causas de falsa hiperchromia a presença de ovalócitos, esferócitos ou em situações em que o plasma sanguíneo esteja hemolisado.

3.5 Morfologia e presença de inclusões

As alterações na morfologia das hemácias recebem o nome de poiquilocitose ou pecilocitose. Algumas alterações podem ser patológicas para determinada espécie ou fisiológicas para outras. Por exemplo, os Corpúsculos de Heinz (hemoglobina oxidada) são comuns em sangue de gatos sem relação com anemia. No entanto, a presença desses corpúsculos no sangue da espécie canina indica anemia hemolítica induzida por agentes oxidantes (alguns medicamentos, alimentos e produtos químicos).

No sangue de caprinos é observado uma poiquilocitose acentuada, sendo essa uma característica fisiológica para a espécie, especialmente na raça angorá e em filhotes com menos de três meses de idade. Em camelídeos fisiologicamente as hemácias são ovais (ovalócitos), em outras espécies de mamíferos a presença de ovalócitos é uma anormalidade que ocorre em determinados tipos de anemias.

O número, o tipo e o grau de alterações das hemácias são também importantes, e assim, todas as alterações de glóbulos vermelhos devem ser interpretadas de acordo com a espécie e histórico do animal. Por exemplo, a observação de esquistócitos (hemácias fragmentadas) em um cão doente, com trombocitopenia e suspeito de Coagulação Intravascular Disseminada (CID) é mais relevante do que em um exame de sangue pré-cirúrgico em um cão clinicamente sadio.

Em esfregaço de sangue de cães saudáveis é observado um pequeno número (<1,5%) de eritrócitos policromatófilos (reticulócitos), além de hemácias nucleadas (metarrubrócitos) e, ocasionalmente, corpúsculos de Howell-jolly. Os reticulócitos em gatos são menos observados (<1%). A presença de elevada contagem de reticulócitos em cães e gatos anêmicos é indicativo de que a anemia é regenerativa e que a medula óssea está ativa no processo de eritropoiese, liberando essas hemácias imaturas para suprir a necessidade desse tipo celular.

Em ruminantes é rara a observação de reticulócitos em esfregaços sanguíneos, mesmo na anemia. Equinos não liberam reticulócitos no sangue periférico, pois todas as hemácias maturam na medula óssea, dessa forma, o grau de regeneração dos eritrócitos não pode ser avaliado a partir da quantificação de reticulócitos.

Termos técnicos relacionados à morfologia e distribuição das hemácias no esfregaço sanguíneo

Eliptócitos ou ovalócitos - São células ovais com uma zona central pálida. Aparecem em animais com defeitos de membrana dos eritrócitos. Os ovalócitos são maiores que os eritrócitos normais maduros e apresentam membrana bem delgada com tendência a dobrar-se facilmente. Em camélídeos os eritrócitos são fisiologicamente ovais (Figura 6 - C).

Esferócitos - São eritrócitos em forma esférica que perderam a forma bicôncava devido à perda da membrana celular sem perda de citoplasma, levando ao aumento de tensão da membrana celular e maior fragilidade osmótica da mesma. Devido a isso, não apresentam palidez central. Essas células podem aparecer em quantidades elevadas em animais com anemia hemolítica imunomediada. Os esferócitos se formam quando os macrófagos eliminam, parcialmente, anticorpos que se unem a membrana dos eritrócitos modificando sua estrutura. Em algumas espécies, os esferócitos podem ser difíceis de serem reconhecidos, devido os eritrócitos normais não apresentarem palidez central. A espécie canina é a que permite com mais facilidade a observação de esferócitos (Figura 6 - B e 7a - C).

Esquistócitos - Os esquistócitos, que também são conhecidos como esquizócitos, são fragmentos de eritrócitos que surgem devido à deterioração mecânica na circulação por anormalidades microvasculares. A presença de rede de fibrina no sistema microvascular é um dos motivos comuns de presença de eritrócitos fragmentados (formação de esquizócitos). Também podem ser observados em animais com quadro de coagulação intravascular disseminada (CID) (Figura 6 - H).

Drepanócitos ou hemácias falciformes - Os drepanócitos têm forma de foice ou meia lua e caracterizam as síndromes falcêmicas, decorrentes da presença de hemoglobina S nos humanos. Os drepanócitos podem ocorrer em algumas raças de caprinos e cervídeos, porém, somente in vitro. Não ocorre espontaneamente em animais (Figura 6 - G).



CURIOSIDADE

Hemoglobina S: É uma alteração hematológica hereditária. O traço falciforme é uma heterozigose para o gene da hemoglobina S e constitui uma condição relativamente comum e clinicamente benigna em seres humanos que herdaram de um dos pais o gene da hemoglobina A e do outro o gene para a hemoglobina S. Em animais é uma condição rara.

Dacriócitos ou hemácias em forma de lágrima ou pêra - Essas hemácias se deformam principalmente no baço ou medula óssea, quando sofrem estiramento além dos limites de elasticidade ao passarem pelas fenestrações entre cordões medulares. Estão presentes quando existe fibrose da medula óssea ou deseritropoiese severa, e também em algumas anemias hemolíticas severas (Figura 6 - F).

Células-alvo ou leptócitos – Podem ser chamadas também de codócitos e apresentam uma área central de coloração aumentada no meio da área de palidez do citoplasma. Os eritrócitos em alvo se formam devido ao excesso de membrana em relação ao volume do citoplasma e podem estar presentes em animais com uma possível enfermidade hepática (Figura 6 – A e 7a – B).

Equinócitos ou hemácias crenadas – São hemácias espiculadas. As espículas são geralmente de tamanho uniforme que diferencia os equinócitos dos acantócitos (apresentam espículas de tamanho irregular e maiores). Os equinócitos podem se formar nas seguintes situações (Figura 6 – E):

- Artefato: Devido ao envelhecimento do sangue, concentrações excessivas de EDTA (que desidrata os eritrócitos), aumento do pH e diminuição do ATP (o ATP é importante para manter a forma dos eritrócitos).
- Drogas: Drogas como salicatos, fenilbutazona, furosemda, agentes quimioterápicos como a doxorubicina.
- Transtornos: Depleção dos eritrócitos – Quando os equinócitos são observados em sangue fresco bem tratado, indicam depleção de eletrólitos. Redução de potássio (K⁺) intracelular e baixo teor de sódio provoca desidratação dos glóbulos vermelhos, comum em cavalos de enduro com depleção eletrolítica ao suar, ou em caso de diarreia (distúrbios gatrointestinais como em colite).
- Doença renal: Cães que apresentam doença renal, em particular glomerulonefrite, podem apresentar equinócitos. Porém, não se conhece o seu mecanismo de formação.
- Envenenamento por serpentes: Envenenamentos por serpentes como cascavel e coral podem provocar formação de equinócitos dentro de 24 horas após a picada.
- Outros: A presença de equinócitos no sangue também pode ser provocada por queimaduras graves em cavalos e por picadas de abelhas.

É importante ressaltar que a presença de equinócitos no sangue é frequentemente vista como artefatos de sangue “velho” ou armazenado, ou seja, são considerados de pouca relevância patológica na maioria dos casos.

Acantócitos – Os acantócitos são células com protuberâncias múltiplas, de forma irregular e com aparência de dedos. Elas se formam no sangue devido alterações relacionadas ao colesterol e fosfolípidos nas membranas dos eritrócitos. São observados em animais com enfermidades hepáticas e hemangiosarcoma. Podem ser observados também associados com anormalidades lipídicas induzidas por disfunções renais (Figura 6 – D e 7a – A).

Os acantócitos são mais observados em cães e gatos, mas, podem ser vistos também em outras espécies com menor relevância diagnóstica.

Córpusculo de Heinz – Refere-se à oxidação da hemoglobina causada por agentes oxidantes (alguns alimentos, medicamentos, compostos químicos, etc). Em relação à hemoglobina, os gatos são mais suscetíveis a lesões oxidativas, pois a hemoglobina felina contém oito grupos sulfídricos oxidáveis e por esse motivo Corpúsculos de Heinz podem ser vistos em hemácias de gatos saudáveis. Gatos que consomem alimentos semi-úmidos apresentam um número maior de Corpúsculo de Heinz “endógenos”, devido conter propilenoglicol na ração que pode provoca lesões oxidantes. Apesar desses animais não apresentarem anemia, o tempo de vida das hemácias é reduzido (Figura 6 – K).

Os Corpúsculos de Heinz pequenos, vistos em gatos, são difíceis de observar. Os maiores, que distorcem a membrana das hemácias, corados com Wright, são mais fáceis de visualizar. São melhores observados

em esfregaços sanguíneos corados com corantes supravitais como o Azul de Metileno.

A presença de grande quantidade de Corpúsculos de Heinz ligados à membrana das hemácias provoca rigidez das mesmas causando fragmentação e aprisionamento no baço onde são fagocitadas.

Corpúsculo de Howell-Jolly – São restos de fragmentos nucleares que não foram totalmente eliminados no processo da eritropoiese, são chamados também de micronúcleos. A presença desses corpúsculos é comum em pacientes esplenectomizados, pois, uma das funções do baço é retirar da circulação hemácias defeituosas, parasitadas e senescentes. Em casos de anemia falciforme, podem ser observados após a ocorrência de fibrose esplênica. Outros tipos de anemias podem apresentar os corpúsculos de Howell-Jolly: anemias hemolíticas em geral, anemia megaloblástica e em casos de atrofia esplênica (Figura 6 – L).

Podem ser observados nas anemias regenerativas em todas as espécies. Em casos de comprometimento da função esplênica (uso de corticosteroides e esplenectomia), displasia eritróide (poodles toys e miniatura não anêmicos com macrocitose hereditária, aumento do número de corpúsculos de Howell-Jolly com alguns anormais e fragmentados), síndrome mielodisplásica (mieloplasia primária, podendo também ser observados alguns corpúsculos anormais e fragmentados).

Os corpúsculos de Howell-Jolly podem também ser observados em esfregaços de sangue dos animais saudáveis.

Corpúsculo de Lentz ou inclusões de Lentz ou inclusões da Cinomose – Corresponde ao efeito citopático do vírus da cinomose sobre as células sanguíneas gerando uma inclusão eosinofílica que pode ser observada no citoplasma de hemácias e leucócitos. A presença desse corpúsculo é patognomônica para cinomose e sua observação é mais frequente na fase aguda da doença devido ao fenômeno da viremia. A não visualização não pode ser usada para descartar a suspeita da doença (Figura 7b – J).

Rouleaux eritrocitário ou hemácias em rouleaux - Nos esfregaços sanguíneos, na área apropriada para leitura, as células se distribuem em monocamadas. As hemácias apresentam carga elétrica negativa determinada, principalmente, pelo ácido siálico contido em algumas glicoproteínas de membrana. Dessa forma, as hemácias sofrem um fenômeno de repulsão denominado potencial zeta, fazendo com que essas células apareçam separadas uma das outras. Em algumas situações, como exemplo em processos inflamatórios e infecciosos, o aumento das proteínas plasmáticas faz com que esse potencial zeta seja perdido e as hemácias se distribuam uma sobre as outras, sendo esse achado denominado Rouleaux eritrocitário (Figura 6 – I e 7a – D).

Em equinos a formação de rouleaux eritrocitário é fisiológica e não tem relação com aumento na concentração de proteínas plasmáticas. As hemácias de búfalos e felinos também apresentam uma tendência de formação de rouleaux.

Ponteado basófilo ou pontilhado basófilo – Refere-se à presença de pequenas inclusões basofílicas, contendo RNA (agregados de ribossomos), dispersas pelo citoplasma da hemácia. São observados em casos de intoxicação por chumbo (plumbismo), diseritropoiese e anemia hemolítica por deficiência da enzima pirimidina 5'-nucleotidase (P5N) que é responsável pela degradação das organelas dos reticulócitos, originando as hemácia maduras. Em ruminantes o aparecimento de ponteado basófilo em animais anêmicos sugere que a anemia é regenerativa, pois, nesses animais a resposta reticulocitária é ausente (Figura 6 – J).

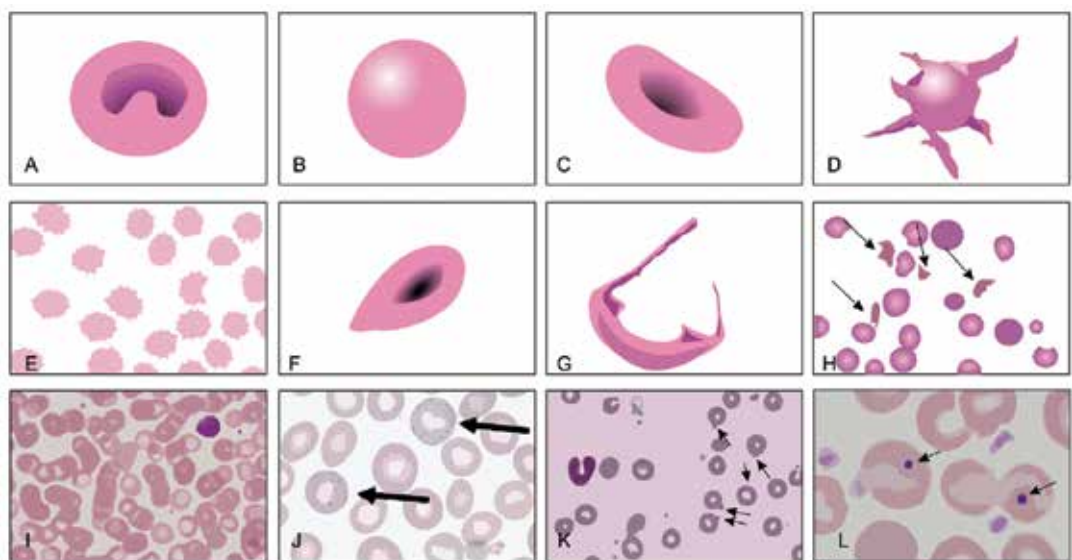
Aglutinação de hemácias – É a presença de agregados de hemácias (grumos eritrocitários) devido a presença de pontes de anticorpos. É um achado sugestivo de anemia hemolítica imunomediada e ocorre também em transfusões com sangue incompatíveis. Podem ser observados em lâminas de esfregaço sanguíneo (microscópio) ou a olho nú dentro do tubo de coleta com EDTA, no qual pode se formar devido o tempo de coleta do sangue (demora para colher o material) ou homogeneização inadequada (Figura 7a - E)



CURIOSIDADE

Deseritropoiese: Termo técnico utilizado para denominar uma desordem na produção ou maturação das hemácias, fazendo com que ocorra a produção de hemácias com alterações morfológicas. Ocorre, principalmente, em algumas anemias hemolíticas congênitas.

Síndrome mielodisplásica: Compõem um grupo de doenças hematológicas originadas na medula óssea, a partir de uma mutação das células progenitoras (stem cell), que resulta em hematopoiese ineficaz, displasia de um ou mais tipos celulares (hemácias, leucócitos e plaquetas). No sangue periférico podem aparecer células com alterações marcantes. As anemias deseritropoéticas são exemplos de síndrome mielodisplásica



A Leptócitos **B** Esferócitos **C** Eliptócitos **D** Acantócitos **E** Equinócitos **F** Dacriócitos **G** Hemácia falciforme
H Esquistócitos **I** Rouleaux eritrocitário **J** Ponteado basofílico **K** Corpúsculos de Heinz **L** Cospúsculo de Howell-Jolly

Figura 6 Termos técnicos relacionados à morfologia das hemácias. **A.** Leptócitos ou células-alvo. **B.** Esferócitos. **C.** Eliptócitos ou ovalócitos. **D.** Acantócitos. **E.** Equinócitos ou hemácias crenadas.

F. Dacriócitos. Hemácias em forma de lágrima ou pera. **G.** Hemácias falciformes ou Drepanócitos. Hemácias em forma de foice ou meia lua. **H.** Esquistócitos ou esquizócitos. Fragmentos de eritrócitos por deterioração mecânica. **I.** *Rouleaux* eritrocitário ou hemácias em *rouleaux*. **J.** Ponteados basofílicos. Presença de pequenas inclusões basofílicas, contendo RNA (agregados de ribossomos) dispersa pelo citoplasma. **K.** Corpúsculo de Heinz. Oxidação da hemoglobina causadas por agentes oxidantes. **L.** Corpúsculo de Howell-Jolly. Restos de fragmentos nucleares.

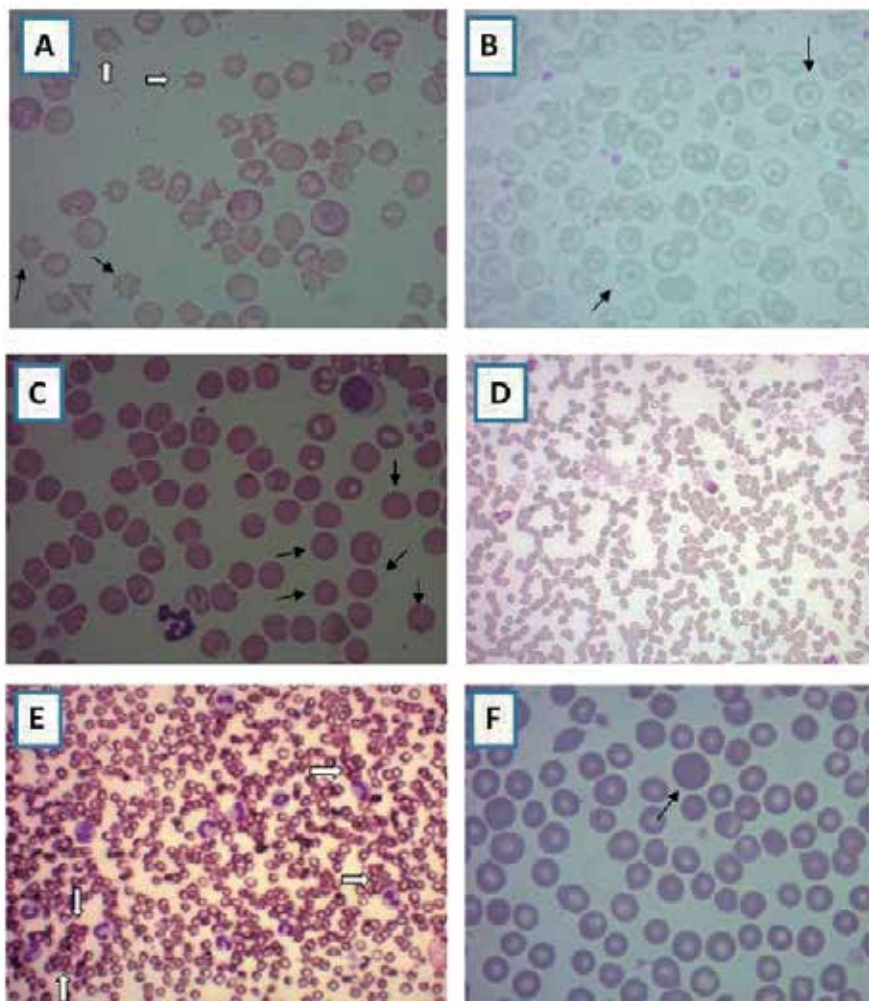


Figura 7a. Alterações morfológicas dos eritrócitos. Coloração panótico rápido. **A.** Acanócitos e Equinócitos em esfregaço sanguíneo de cão. São observados na imagem os acanócitos (flechas brancas) e equinócitos (setas pretas) apresentando mais projeções de membranas (objetiva de 100x), **B.** Células em alvo em esfregaço sanguíneo de cão (objetiva de 100x), **C.** Esferócitos (hemácias em formato de esfera) em esfregaço sanguíneo de cão (objetiva de 100x), **D.** Presença de *rouleaux* (hemácias empilhadas) em sangue de cão (objetiva de 40x), **E.** Pontos de aglutinação observados em esfregaço sanguíneo de cão, **F.** Presença de policromatofilia (hemácias jovens) sugerindo uma anemia regenerativa visualizadas em esfregaço sanguíneo (objetiva de 100x).

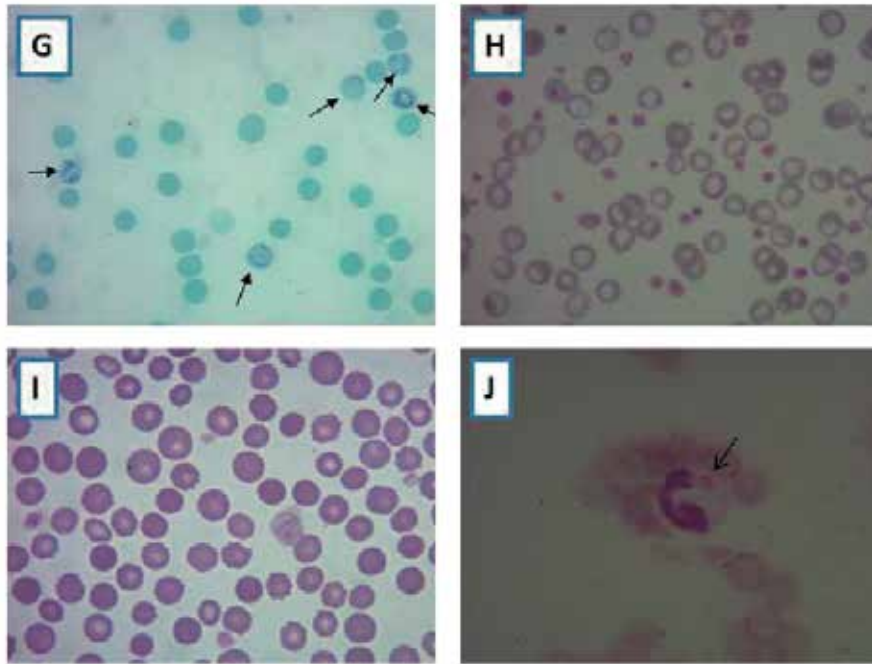


Figura 7b. G. Reticulócitos em esfregaço de sangue canino representados pelas setas. Reticulócitos são hemácias jovens que sugere uma anemia regenerativa visualizadas em esfregaço sanguíneo (objetiva de 100x) coradas com corante supravital (Azul de Cresil Brillhante), **H.** Hemácias com hipocromia em esfregaço sanguíneo de cão (objetiva de 100x), **I.** Anisocitose leve em esfregaço sanguíneo bovino (objetiva de 100x). Visualização de células de diferentes tamanhos, sendo um achado sugestivo de anemia regenerativa, **J.** Corpúsculo de Lentz em esfregaço sanguíneo de cão (objetiva de 100x) identificado pela seta. Também chamado de inclusões de Lentz ou inclusões de cinomose. Pode ser observado em citoplasma de hemácias e leucócitos. É patognomônica para a cinomose.

04 ANEMIAS

A palavra anemia deriva do grego (an: ausência; haemia: sangue), sendo, portanto, “ausência de sangue”. Entretanto, ausência de sangue é incompatível com a vida, sendo esse termo empregado erroneamente se for interpretado ao pé da letra. Dessa forma, na Medicina Veterinária e na Medicina Humana a anemia reflete uma redução na Contagem Global de Hemácias (CGH), no Hematócrito (Ht) e na Concentração de Hemoglobina (Hb). Essas alterações são vistas no eritrograma que é a parte do hemograma que avalia a série vermelha.



IMPORTANTE SABER

Hemograma: Exame laboratorial que tem por finalidade analisar as células sanguíneas (hemácias, leucócitos e plaquetas). Esse exame inclui dados quantitativos e qualitativos e é dividido em três partes: eritrograma, leucograma e plaquetograma.

Eritrograma: Parte do hemograma utilizada para avaliar a série vermelha, ou seja, as hemácias. O eritrograma é composto pela contagem global de hemácias, determinação do hematócrito, dosagem de hemoglobina e cálculo dos índices hematimétricos (VGM, CHGM, HGM e RDW).

Contagem Global de Hemácias (CGH): Exame que determina a quantidade de hemácias em um volume de sangue. A quantificação pode ser realizada por métodos manuais (contagem em hemocítmetro) ou em equipamentos automatizados.

Hematócrito (Ht): Exame que faz parte do eritrograma e permite determinar o percentual ocupado pelas hemácias dentro do sangue. Determinado pelas técnicas de microhematócrito ou calculado nos equipamentos automatizados.

Concentração de Hemoglobina (Hb): determinação da quantidade de hemoglobina em um volume de sangue. Determinado pelo método da cianometahemoglobina.

A anemia pode ser classificada como verdadeira (absoluta) ou falsa (relativa). Na anemia falsa (relativa) ocorre uma hemodiluição, causada pelo aumento do volume plasmático, resultando em uma falsa redução na contagem global de hemácias (CGH), no hematócrito (Ht) e na concentração de hemoglobina (Hb). Pode ocorrer uma falsa anemia em animais gestantes, lactantes, filhotes e em casos de terapias com administração de fluidos. Na anemia verdadeira ocorre uma real redução no número de células vermelhas, resultando em alterações do eritrograma caracterizadas por diminuição da CGH, do Ht e da Hb.

A anemia é, quase sempre, um distúrbio secundário relacionado a uma causa primária como, por exemplo, na anemia ferropriva que é ocasionada pela deficiência de ferro com consequente diminuição da produção de hemácias. Outro exemplo de anemia é a causada por parasitas gastrintestinais hematófagos como o *Haemonchus contortus* em ruminantes e a infecção por *Ancilostoma* em cães. A espoliação severa por ectoparasitas (carrapatos, pulgas, mosca do chifre), pode reduzir a quantidade de hemácias, o Ht e a concentração de Hb, caracterizando anemia. Algumas doenças infecciosas também provocam anemia como a panleucopenia felina, cinomose, leishmaniose, parvovirose, anemia infecciosa equina (AIE), babesiose, anaplasmose, leptospirose, dentre outras.

Além dessas causas, a perda de sangue, por hemorragia aguda ou crônica, é causa frequente de quadros de anemia em animais domésticos e silvestres. A destruição das hemácias nos processos hemolíticos também gera anemia nos animais. Dessa forma, o tratamento das anemias envolve o diagnóstico e resolução da causa primária que está provocando o quadro anêmico.

Os sintomas e sinais clínicos observados nos animais anêmicos são bem abrangentes e podem ser classificados em 3 causas:

1. Redução da volemia (volume sanguíneo)

- Palidez das mucosas
- Palidez dos órgãos e tecidos

2. Hipóxia (redução do fornecimento de O₂ para os órgãos e tecidos)

- Cianose – coloração arroxeada das mucosas e extremidades
- Intolerância ao exercício / Apatia
- Dispneia: para compensar a menor concentração de oxigênio decorrente do menor número de hemácias que, através da hemoglobina, são as células responsáveis pela oxigenação dos tecidos.
- Disfunção de órgãos e tecidos. Redução de fornecimento de oxigênio para tecidos importantes como tecido nervoso. Hipóxia hepática também pode causar lesões com extravasamento de enzimas.

3. Mecanismos de compensação do organismo

- Aceleração do pulso, taquicardia. Pelo menor número de hemácias, a velocidade da circulação aumenta para compensar a falta de O₂ e nutrientes para os órgãos.
- Dispneia também pode ser incluída como um mecanismo compensatório do organismo frente a uma situação de anemia, pois está havendo um déficit na oxigenação dos tecidos que para compensar aumenta a taxa respiratória.

Esses sinais possibilitam o diagnóstico clínico de animais anêmicos. Entretanto, o diagnóstico laboratorial é o mais importante e seguro para confirmar as anemias. Para o diagnóstico laboratorial é utilizado o hemograma completo, onde é avaliado o eritrograma.

Alguns fatores devem ser levados em consideração durante a avaliação do hemograma do animal, pois existem situações em que as alterações observadas no eritrograma são fisiológicas. São exemplos de variações fisiológicas nos parâmetros eritrocitários:

- Idade – Animais mais jovens podem ter números mais elevados de hemácias em decorrência da maior atividade hematopoiética da medula óssea. Os animais jovens podem ter VGM mais elevado e CHGM mais baixo em decorrência do maior número de reticulócitos observados no sangue periférico.
- Sexo – Geralmente os machos apresentam maiores índices eritrocitários (CGH, Ht e Hb) quando comparados às fêmeas, pois os andrógenos (testosterona) são estimulantes da eritropoiese, enquanto os estrógenos são inibidores. A influência do sexo já foi observada para primatas não humanos, onde os machos apresentaram maiores valores para CGH, Ht e Hb. Para caimitus, ovinos e búfalos o sexo não influenciou os valores do eritrograma.
- Altitude – Em locais de elevada altitude a tensão de oxigênio é menor e pode resultar em uma situação de hipóxia. A hipóxia tecidual estimula a síntese de eritropoietina que vai atuar na medula óssea estimulando a eritropoiese, resultando em aumento na CGH, Ht e Hb.
- Raça - Os cavalos sanguíneos (aptidão para corrida) apresentam maior número de eritrócitos em relação aos cavalos linfáticos (usados para tração) devido à necessidade de maior demanda de oxigênio durante atividades aeróbicas. Algumas raças de cães de corrida também apresentam mais eritrócitos em relação aos outros cães.
Cães da raça poodle, principalmente os toys, apresentam hemácias macrocíticas, enquanto em Akitas as hemácias são fisiologicamente microcíticas. A presença de metarrubrócitos (hemácias nucleadas) é normalmente observada em cães das raças Daschund e Shinauzers.
- Exercício – A prática de exercício antes da coleta de sangue para realização do hemograma pode aumentar os índices eritrocitários. A contração esplênica, que pode ocorrer durante o exercício, libera para o sangue periférico as hemácias e plaquetas que ficam estocadas no baço. Dessa forma, é importante realizar a coleta de sangue para hemograma em animais descansados.
- Estados fisiológicos – Na gestação e na lactação pode ocorrer retenção de líquidos, resultando em hemodiluição que pode causar uma anemia relativa ou falsa.

Essas variações fisiológicas devem ser levadas em consideração para a correta interpretação do eritrograma. Excluídas essas possibilidades e uma vez constatada uma anemia verdadeira é importante tentar elucidar sua provável causa. São causas de anemias: hemorragias (agudas e crônicas), doenças hemolíticas, doenças infecciosas, doenças metabólicas, neoplasias, carência de nutrientes essenciais para produção de hemácias, administração de medicamentos mielotóxicos.

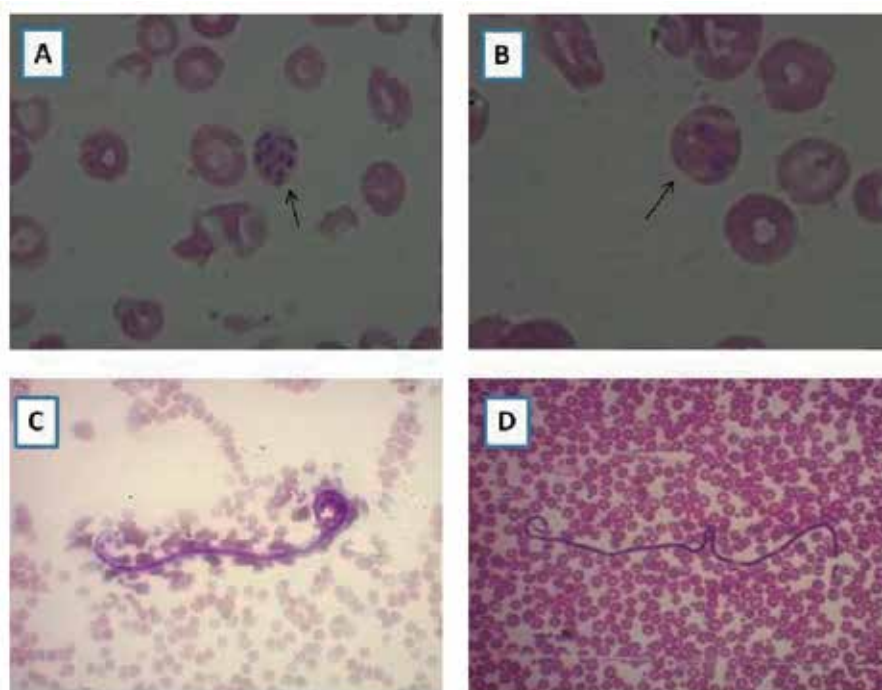


Figura 8 Hemoparasitas (aumento com objetiva de 100x), corante Panótico rápido. **A e B.** *Babesia* spp. parasitando hemácias visualizadas em esfregaço sanguíneo de um cão identificadas pelas setas, **C.** Presença de *Dirofilaria immitis* em esfregaço de sangue de um cão, **D.** Presença de *Dirofilaria* spp. em esfregaço sanguíneo de primatas.

Para tentar esclarecer o mecanismo causador do quadro anêmico é fundamental conhecer as classificações das anemias. A classificação pode ser feita com base no grau de regeneração medular (regenerativa ou não regenerativa), na avaliação morfológica (VGM e CHGM) e no mecanismo patofisiológico.

Classificação com base no grau de regeneração medular

As anemias podem ser classificadas, de acordo com a resposta da medula óssea, em dois tipos: regenerativas e arregenerativas. A avaliação da resposta medular é um passo inicial na caracterização de uma anemia.

Nas anemias regenerativas a produção de hemácias na medula óssea mantém-se normal ou pode estar aumentada para tentar restabelecer a redução dessas células no sangue periférico. As anemias regenerativas são causadas por hemorragias ou hemólise. Nessas situações, a redução na quantidade de hemácias no sangue estimula a produção de eritropoietina (EPO) que vai atuar na medula óssea favorecendo a proliferação e diferenciação das células precursoras.

Nas anemias arregenerativas, a medula óssea não consegue manter ou aumentar produção de hemácias em consequência de lesões na medula óssea ou carência de substratos necessários à eritropoiese (EPO, ferro, vitaminas do complexo B, hormônios, dentre outros).

No eritrograma aparecem informações importantes para diferenciar esses dois tipos de anemias. A avaliação da capacidade de regeneração eritróide é feita, geralmente, pela observação da presença

de células imaturas no sangue periférico (reticulócitos/policromatófilos, metarrubróцитos). São sinais de anemias regenerativas a observação de anisocitose, macrocitose, reticulocitose, policromatofilia, presença de pontilhado basófilo, corpúsculos de Howell-Jolly e metarrubróцитos. Na veterinária as espécies diferem na sua resposta regenerativa e estas diferenças devem ser levadas em consideração para determinar se uma anemia é regenerativa ou não.

Em cães, gatos e suínos são sinais de anemias regenerativas a observação de anisocitose, reticulocitose, policromatofilia, presença de corpúsculos de Howell-Jolly e metarrubróцитos. Nessas espécies, a medula óssea ativa libera muitas células imaturas, principalmente reticulócitos/policromatófilos, no sangue periférico. Dessa forma, a contagem de reticulócitos é útil para estabelecer se a resposta é regenerativa ou não. A elevada quantidade de corpúsculos de Howell-Jolly pode denotar a ocorrência de hematopoiese extramedular, pois órgãos como fígado e baço, por não serem os tecidos especializados na hematopoiese, liberam hemácias ainda com fragmentos de núcleos.

Em equinos a medula óssea normalmente não libera reticulócitos no sangue periférico. Assim, nessa espécie, reticulocitose/policromatofilia não são observados como resposta regenerativa. Em casos muito raros de perda de sangue aguda ou anemia hemolítica, alguns poucos policromatófilos e metarrubróцитos podem ser encontrados no sangue. A medula óssea equina também pode liberar macróцитos normocrômicos. Macróцитos são os glóbulos vermelhos jovens (maiores do que as hemácias maduras) que se coram como células maduras (normocrômicos). Este geralmente é o único sinal de regeneração em cavalos anêmicos e quando muito numerosos podem aumentar o RDW e VGM. Hemogramas seriados e o exame da medula óssea podem ser utilizados para avaliar o grau de regeneração eritróide e determinar se a anemia é ou não regenerativa. Entretanto, o mielograma, por ser um exame invasivo, não é utilizado na rotina de avaliação da resposta eritróide regenerativa.

Em ruminantes os reticulócitos/policromatófilos também não são observados no sangue periférico de animais saudáveis. Nessas espécies, em animais com severas anemias hemorrágicas ou hemolíticas, a resposta reticulocitária é pequena. Sendo assim, a quantificação de reticulócitos não fornece informações adicionais para avaliar se a anemia é regenerativa ou não. Nas anemias regenerativas podem ser vistos: policromasia, macróцитos, pontilhado basófilo e corpúsculos de Howell-Jolly.

Classificação morfológica das anemias

A avaliação morfológica das anemias é realizada através da interpretação dos resultados dos índices hematimétricos (VGM e CHGM) expressos no hemograma. As hemácias normais são referidas como normocíticas e normocrômicas, ou seja, o VGM e o CHGM estão dentro dos intervalos de referência para espécie. Com base na interpretação desses índices as hemácias podem ser classificadas em:

- Macrocíticas: VGM acima do intervalo de referência.
- Microcíticas: VGM abaixo do intervalo de referência.
- Hipocrômicas: CHGM abaixo do intervalo de referência.
- Hiperocrômicas: CHGM acima do intervalo de referência. Não existe hiperchromia verdadeira, pois, há um grau de saturação da hemoglobina dentro da célula. Se ocorrer, geralmente, é devido a um erro analítico ou ocorrência de hemólise e lipemia. A presença de esferócitos ou de hemácias com corpúsculo de heinz também pode acarretar em falso aumento do CHGM.

As alterações observadas nos índices hematimétricos podem ajudar na interpretação do provável mecanismo causador das anemias. Esta classificação é uma excelente abordagem inicial em um paciente

anêmico e pode levar rapidamente às investigações adequadas para determinar a causa da anemia (Quadro 2).

As anemias **Normocíticas/Normocrômicas** indicam falta de resposta medular. Nessas anemias observa-se pouca ou nenhuma resposta da medula óssea (arregenerativas). Esse tipo de anemia ocorre em doenças crônicas como as doenças renais (diminuição na síntese de EPO), doenças endócrinas (hipotireoidismo – a tiroxina estimula a eritopoiese; hipoadrenocorticismo – os hormônios das adrenais também estimulam a eritopoiese), doenças hepáticas, doenças infecciosas que promovem depressão da medula óssea (leishmaniose, erlichiose, parvovirose, cinomose, anemia infecciosa equina, etc), neoplasias (metástase na medula óssea) e em casos de carência de nutrientes necessários à produção de hemácias (anemias carenciais).

As anemias **Macrocíticas/Hipocrômicas** são sugestivas de aumento na atividade eritopoética na medula óssea (anemias regenerativas) e denotam, em cães, gatos e suínos, aumento na liberação de reticulócitos para o sangue periférico. Os reticulócitos contribuem para o aumento do VGM (são células maiores) e redução do CHGM, pois apresentaram aproximadamente 20% a menos de hemoglobina que o eritrócito maduro. As anemias hemorrágicas e hemolíticas são tipicamente regenerativas.

As anemias **Microcíticas/Hipocrômicas** estão relacionadas à deficiência de Fe (ferro) e Vitamina B6 (piridoxina). Na deficiência de ferro ocorre alteração na síntese de hemoglobina aparecendo hemácias hipocrômicas na circulação. Porém, apesar de ocorrer redução na síntese de hemoglobina, não ocorre redução na síntese de DNA, ocorrendo as mitoses e produzindo a liberação de hemácias menores na circulação causando microcitose. Esse tipo de anemia é característico das perdas de sangue crônica como, por exemplo, em casos de úlceras gástricas que promovem perda de sangue pelo trato gastrointestinal, neoplasias, desordens da coagulação, infestação por endo e ectoparasitas que contribuem para a perda de ferro.

As anemias classificadas como **Macrocíticas/Normocrômicas** estão relacionadas com deficiência de Vitamina B12 e Ácido Fólico que são estimuladores das divisões celulares durante o processo de eritopoiese. Com a deficiência dessas vitaminas não há síntese normal de DNA ocorrendo alterações nas divisões celulares e defeitos na maturação das células. Dessa forma, são liberadas no sangue periférico células maiores (macrócitos), aumentando o VGM. A produção de hemoglobina é normal, por isso a anemia é normocrômica. São causas desse tipo de anemia; doenças mieloproliferativas; doenças hepáticas; uso de drogas inibidoras de ácido fólico; distúrbios nutricionais; anemia megaloblástica por deficiência de Vitamina B12 e Ácido Fólico. Em ruminantes a deficiência de Cobalto (co-fator para síntese de Vitamina B12) pode causar esse tipo de anemia.

As anemias **Microcíticas/Normocrômicas** são observados no início da deficiência de Fe. É normal observar microcitose e normocromia em cães da raça Akita.

No quadro 2 estão resumidos os tipos e a interpretação das anemias com base na classificação morfológica.

Quadro 2 Classificação morfológica das anemias e interpretação clínica.

VGM	CHGM	Interpretação clínica
Normocítica	Normocrômica	Não regenerativas, anemias das doenças crônicas.
Normocítica	Hipocrômica	Início da deficiência de ferro
Macroscítica	Hipocrômica	Anemias regenerativas, hemorragia e hemólise
Macroscítica	Normocrômica	Deficiência de vitamina B12, folatos, cobalto em ruminantes, Mielose eritrêmica, Macroscitose em poodles
Microscítica	Normocrômica	Deficiência de ferro, Cães da raça akita
Microscítica	Hipocrômica	Deficiência de ferro, cobalto e vitamina B6. Perda de sangue crônica.

Classificação das anemias com base no mecanismo patofisiológico**a) Anemias hemorrágicas**

São comuns em animais. Elas ocorrem devido à perda de sangue de forma aguda ou crônica, podendo ser externa ou interna. Podem ocorrer devido a traumas, perda excessiva de sangue em procedimentos cirúrgicos, defeitos hemostáticos, intoxicação por anticoagulantes, doenças hepáticas (redução dos fatores de coagulação), lesões gastrointestinais e neoplasias com sangramento cavitário.

A anemia hemorrágica ocorre também em consequência de doenças parasitárias, a exemplo da pediculose bovina, infestações graves por pulgas e carrapatos em filhotes de cães e gatos, infecção por ancilostomídeos em filhotes de cães e hemoncose em pequenos ruminantes.

Nos animais mais velhos podem ocorrer hemorragias crônicas devido a neoplasias gastrointestinais causando deficiência de ferro ou também a presença de trombocitopenia crônica imunomediada. A suspeita de tumores intestinais com sangramento deve ser considerada em resultados de hemograma sugestivo de deficiência de ferro (hipocromia e microscitose).

É importante ressaltar que ocorre uma anemia associada à hipoproteinemia em caso de hemorragia que ocorreu nas 36 a 48 horas precedentes. O uso de soro injetável para aumentar o volume sanguíneo e estabilizar a pressão sanguínea faz com que ocorra uma diluição sanguínea resultando em anemia e hipoproteinemia.

As anemias hemorrágicas são de caráter regenerativo, pois devido a perda sanguínea, ocorre situação de hipóxia tecidual com consequente aumento na síntese de EPO que vai estimular a multiplicação e diferenciação dos precursores eritróides. Entretanto, os sinais de anemia regenerativa no hemograma (anisocitose, policromatofilia, metarrubrócitos etc) só são vistos, geralmente, após 72 horas do início da hemorragia.



IMPORTANTE SABER

O grau de anemia pode ser avaliado também em conjunto com a concentração de proteínas plasmáticas. Quando a proteína plasmática está aumentada, o animal pode estar desidratado e a anemia pode ser mais severa do que os índices eritrocitários indicam.

Em anemias hemorrágicas a proteína plasmática também está sendo perdida, podendo resultar em hipoproteinemia.

Nas anemias hemolíticas pode não haver alteração na concentração de proteínas.

b) Anemias hemolíticas

Anemia hemolítica ocorre devido à destruição (lise) anormal e excessiva das hemácias de maneira intravascular (no interior dos vasos sanguíneos) ou extravascular (em órgãos ricos em células do SMF).

Na lise intravascular, os eritrócitos liberam a hemoglobina no plasma e esta se liga a haptoglobina que é uma das proteínas plasmáticas. Em seguida, os hepatócitos removem o complexo hemoglobina-haptoglobina, que é degradado e dá origem a bilirrubina. A presença de hemoglobinemia e hemoglobinúria podem ser indicadores de hemólise intravascular, caso a liberação de hemoglobina supere a quantidade de haptoglobina.

A maioria das causas de anemia hemolítica ocorre de maneira extravascular por fagocitose dos eritrócitos, de forma parcial ou completa, pelos macrófagos. Quando ocorre a fagocitose parcial, os eritrócitos perdem uma fração da sua membrana os tornando menos flexíveis, são chamados de esferócitos e tendem a ser retidos no baço e fígado. Na anemia hemolítica extravascular o principal sinal clínico é a icterícia que ocorre por elevada produção de bilirrubina que supera a capacidade hepática de conjugação e excreção.

A anemia hemolítica pode ser avaliada também em conjunto com o histórico do animal, por meio da anamnese e realização do exame físico completo com a observação das mucosas pálidas ou ictericas, hepatomegalia, esplenomegalia e hipertermia em algumas anemias de caráter infeccioso.

As anemias hemolíticas têm várias causas e podem ser classificadas como adquiridas e hereditárias. As anemias hemolíticas hereditárias são raras e geralmente causadas por defeitos intracelulares que resultam de deficiências enzimáticas e/ou anomalias na síntese do heme, de proteínas do citoesqueleto e da membrana plasmática.

As anemias hemolíticas adquiridas são o tipo mais comum e podem ter diversas causas como: infecciosas, microangiopática, autoimunes, por agentes oxidantes, por medicamentos, transfusões incompatíveis, etc.

Alguns medicamentos podem inibir o metabolismo dos eritrócitos ou desnaturar e precipitar a hemoglobina. A hemólise ocorre por distúrbio na trama proteica complexa do eritrócito que envolve a produção de energia a partir do metabolismo da glicose. Ou seja, quaisquer alterações nos componentes da membrana que promovem resistência e flexibilidade podem provocar a hemólise.

Medicamentos que contêm oxidantes fortes (ex. aspirina) e o propilenoglicol (aditivo de alimentos comerciais para animais), podem induzir a desnaturação da hemoglobina, formação de corpúsculo de Heinz e decréscimo na meia-vida das hemácias provocando anemia hemolítica. Penicilina e a sulfatrimetropim têm sido associadas à anemia hemolítica em cavalos.

A ingestão ou contato com algumas substâncias químicas pode provocar agressão oxidativa aos eritrócitos por sobrecarga ao ambiente de redução. A formação de metamoglobina é um pré-requisito importante no desenvolvimento e precipitação de hemoglobina desnaturada e formação do corpúsculo de Heinz que pode ser observado em lâminas de esfregaços sanguíneos na rotina.

As cebolas contêm um agente causador de anemia hemolítica oxidativa que afeta equinos, bovinos, cães e gatos. Os bovinos podem apresentar como sinais clínicos palidez, icterícia, fraqueza e hemoglobinúria.

Em cães, pode ocorrer intoxicação por zinco por meio da ingestão de moedas, roscas ou outros materiais semelhantes, apresentando sinais clínicos de palidez e icterícia.

Em bovinos, ovinos e suínos pode ocorrer intoxicação por cobre quando o mesmo excede a capacidade de ligação das proteínas transportadoras. Em cães pode ocorrer uma crise hemolítica devido à liberação de cobre nos estágios finais de doenças hepáticas. Nos esfregaços sanguíneos podem ser observados corpúsculos de Heinz, esquizócitos e o plasma pode estar hemolisado devido a intensa hemólise intravascular.

Alguns bovinos podem apresentar uma dieta deficiente em fósforo que resulta em uma anemia hemolítica hipofosfatêmica, e esses servem como indicadores de distúrbio nutricional no rebanho. Vacas com hemoglobinúria no pós-parto podem apresentar este tipo de anemia. Esses animais apresentam como sintomas na crise hemolítica, palidez, icterícia, sangue aquoso, edema pulmonar e coleções de líquidos nas cavidades orgânicas, além de hepatomegalia.

Os eritrócitos alterados são fagocitados por macrófagos ou destruídos por hemólise intravascular por apresentarem alterações por meio de agressões oxidativas, como a perda de cátions, perda da flexibilidade da membrana e fixação de imunoglobulinas às proteínas nas membranas.

Muitos agentes infecciosos como vírus, bactérias, riquétsias e protozoários podem causar anemia hemolítica nos animais. A anemia infecciosa equina, a leptospirose, a babesiose, a erliquiose, a tripanossomíase, a hemobartonelose, infecções pós-estreptocócica (causador da púrpura hemorrágica que é uma vasculite aguda imunomediada secundária à infecção por *Streptococcus equi*) e infecções causadas por *Clostridium perfringens* são exemplos de doenças que causam anemia hemolítica.



IMPORTANTE SABER

Em alguns casos a diferenciação entre anemias hemorrágicas e hemolíticas pode ser realizada com base na correta interpretação do eritrograma em conjunto com o exame clínico e anamnese.

As anemias hemolíticas são mais responsivas que as anemias hemorrágicas, pois, na anemia hemorrágica o ferro é perdido não ficando disponível para a eritropoese. Na anemia hemolítica o ferro é reaproveitado e o grau de regeneração é bem mais intenso, sendo observado um maior número de reticulócitos/policromatófilos, metarrubrócitos e anisocitose mais intensa.

c) Anemias por deficiência de ferro

Ocorre quando o ferro torna-se limitante para a eritropoiese. O ferro é um componente essencial do grupo heme da hemoglobina e, na sua ausência, a hemoglobina não pode ser produzida em quantidades suficientes. A sua deficiência pode resultar em uma anemia microcítica e hipocrômica.

A deficiência de ferro em animais adultos é causada, principalmente, pela perda de sangue constante, causadas por problemas crônicos, e não somente por uma dieta pobre em ferro. As causas importantes de perda de sangue por doença crônica são hemorragias por tumores no trato gastrointestinal e distúrbios de coagulação.

Em contrapartida, os animais jovens por crescerem e se desenvolverem rapidamente, tem tendência a desenvolver deficiência de ferro mais facilmente. As reservas de ferro nos animais jovens tendem a ser pequenas, pois, o leite materno é pobre nesse mineral, e o rápido crescimento exige a expansão do volume sanguíneo. Leitões e bezerros podem desenvolver deficiência de ferro sem perda de sangue anormal. Filhotes de cães e gatos infestados por pulgas, carrapatos ou ancilostomídeos também são susceptíveis de serem anêmicos por deficiência de ferro.

A intoxicação por chumbo pode resultar em anemia secundária por deficiência de ferro, pois o chumbo inibe a incorporação de ferro no anel porfirínico do grupamento heme. Neste caso, o animal não apresenta verdadeiramente uma deficiência de ferro, uma vez que os estoques de ferro estão normais, e somente não pode ser utilizado para síntese de hemoglobina. Portanto, em vez de ser utilizado para a síntese de heme, o ferro fica acumulado nas hemácias como siderócitos.

O tratamento é feito com a suplementação de ferro oral (na forma ferrosa). Porém, esta prática tem sido recentemente questionada, pois a absorção de ferro oral pode aumentar o ferro no plasma e estimular a liberação de hepcidina que inibe a absorção de ferro no intestino por até 48 horas. Pode ser feita a aplicação intramuscular de ferro ou administrar sangue por transfusão em casos de anemias severas.

d) Anemia de doenças inflamatórias

Na atualidade, o câncer, a doença hepática e a doença gastrointestinal são consideradas doenças crônicas e inflamatórias que podem comprometer a eritropoiese, levando a uma anemia chamada de anemia de doenças inflamatórias por serem mediadas por citocinas inflamatórias (TNF, IFN- γ , IL-1 e IL-6), mesmo que não haja evidência clínica ou laboratorial de inflamação no animal.

É uma das causas mais comuns de anemia arregenerativa, provocando uma leve a moderada anemia normocítica e normocrômica. Vários mecanismos são responsáveis pela anemia, mas os mecanismos principais são a diminuição na vida útil (hemólise extravascular) e na produção das hemácias.

A diminuição da vida útil das hemácias pode resultar no rápido desenvolvimento de anemia nos animais que apresentam inflamação aguda. Essa diminuição na vida útil das hemácias é causada por citocinas inflamatórias e lesões oxidativas que induzem a ligação de auto-anticorpos para a superfície das mesmas provocando a fagocitose por macrófagos. As citocinas simultaneamente suprimem a resposta da medula óssea.

A supressão da eritropoiese por citocinas inflamatórias causa a diminuição na produção de hemácias, principalmente, em estados inflamatórios crônicos. Em gatos, a anemia pode se desenvolver mais rapidamente devido o tempo de vida das hemácias ser mais curto nessa espécie (60 dias), quando comparada as hemácias caninas (120 dias). As citocinas inflamatórias podem inibir a eritropoiese por meio da diminuição da disponibilidade de ferro, por inibição direta de células progenitoras eritróides, por inibição ou liberação na produção de EPO e por redução da atividade biológica da EPO.

e) Anemia da doença renal crônica

A insuficiência renal crônica (IRC) é a doença renal mais comum em cães e gatos idosos. Esta síndrome é caracterizada pela incapacidade de funcionamento dos rins devido à perda progressiva dos néfrons, dentro de um período de meses a anos. Na IRC também é relativamente comum o desenvolvimento de anemia normocítica, normocrômica (arregenerativa), que muitas vezes favorece a manifestação de letargia, fraqueza muscular, anorexia e perda de peso. O fator principal do aparecimento da anemia na IRC é a diminuição da síntese de EPO pelos rins.

A doença renal crônica pode resultar em anemia por vários fatores como principalmente pela diminuição da produção e atividade de EPO ou por meio de citocinas inflamatórias que são induzidas pela doença renal. A produção de toxinas urêmicas pode reduzir a vida útil das hemácias causando hemólise extravascular. Outro fator que pode levar a anemia é a hemorragia crônica em animais que sofrem frequentemente de úlceras orais devido a uremia.

05 eritrocitose / policitemia

A policitemia, também denominada eritrocitose, é considerada o contrario da anemia. Para alguns autores o termo policitemia, ou poliglobulia, significa o aumento do número de células sanguíneas, sejam hemácias, plaquetas ou leucócitos. No hemograma a eritrocitose é caracterizada por elevação da contagem global de hemácias (CGH), do hematócrito (Ht) e da concentração de hemoglobina (Hb). A policitemia pode ser classificada como falsa (relativa) ou verdadeira (absoluta).

Na policitemia relativa não ocorre uma verdadeira elevação nos índices eritrocitários (CGH, Ht e Hb), e sim uma hemoconcentração resultante de desidratação ou contração esplênica. A principal causa de policitemia na clínica veterinária é a desidratação. A perda de líquidos, inclusive do leito vascular, resulta em aumento dos valores da série vermelha do hemograma e também na concentração de proteínas. Os leucócitos e plaquetas não são alterados nos casos de desidratação.



IMPORTANTE SABER

A contração esplênica pode resultar em aumento da massa eritróide e consequente eritrocitose, pois as hemácias que ficam estocadas no baço podem ser lançadas na corrente sanguínea. A contração esplênica ocorre, frequentemente, durante o esforço mediado por epinefrina. Em equinos jovens estressados, geralmente ocorre contração esplênica já que apresentam um baço muscular, sendo menos provável de acontecer em vacas, cães e gatos. Esse fenômeno não está associado ao aumento de proteína total.

Na policitemia absoluta ocorre um aumento verdadeiro na produção de hemácias, mediada ou não por EPO, que resulta em elevação nos valores de He, Ht e Hb. A policitemia verdadeira pode ser classificada como primária ou secundária. A policitemia verdadeira primária é uma doença raramente descrita em animais. Pode ser uma doença familiar ou neoplásica. A eritrocitose primária neoplásica é observada em casos de Policitemia Vera que é uma desordem mieloproliferativa crônica (leucemia eritróide crônica).

A Policitemia Vera é uma condição neoplásica, em que a produção de glóbulos vermelhos é autônoma, independente da concentração de EPO. É raramente relatada em animais e a mutação no gene Janus Kinase 2 (JAK2) ainda não foi identificada em animais afetados. Geralmente, é um diagnóstico por eliminação de outras causas de eritrocitose secundária ou a um aumento relativo no hematócrito.

A policitemia verdadeira secundária ocorre geralmente devido ao aumento na produção de EPO, resultante de situações de hipóxia tecidual. Esse tipo de policitemia ocorre em doenças cardiovasculares e respiratórias. Pode ocorrer também associada a neoplasias produtoras de EPO (carcinoma hepatocelular, hepatoblastoma em cavalos, cânceres renais, tumores nasais em cavalos) ou doença renal (hidronefrose, cistos renais), que estimulam a produção de EPO sem hipóxia.

Alguns tumores, como no tumor nasal, de maneira ectópica, secretam citocinas, o que explica a produção de EPO em locais inesperados. Neoplasias produtoras de epinefrina, como no feocromocitoma, também podem resultar em uma eritrocitose. Outras causas como as doenças endócrinas de cães e gatos podem também apresentar um aumento no número de eritrócitos. Nos cães, esse aumento pode ser observado em casos de hiperadrenocorticismismo ou excesso de androgênios e nos gatos em casos de hipertireoidismo e acromegalia.

06 leucócitos

Os leucócitos ou glóbulos brancos fazem parte do sistema imunitário, participando da resposta imune inata e específica, e estão presentes no sangue, na linfa, em órgãos linfoides e vários tecidos conjuntivos. Apresentam-se como um grande grupo de células com variadas formas, tamanhos, números e funções específicas. Os leucócitos, de acordo com suas características morfológicas e tintoriais, são divididos em dois grupos: polimorfonucleares e mononucleares (Figura 9).

Os polimorfonucleares, também denominados de granulócitos, apresentam o núcleo polimorfo (com diferentes formas: feijão, alteres, lobulado, circular, etc) e o citoplasma com grânulos contendo enzimas hidrolíticas. Nos mamíferos, os granulócitos são representados pelos neutrófilos, basófilos e eosinófilos. Em outras espécies, como répteis e aves, os heterófilos são o tipo celular que correspondem aos neutrófilos dos mamíferos.

Os mononucleares, ou agranulócitos, não apresentam grânulos visíveis no citoplasma e seus núcleos são de forma indentada ou arredondada, são representados pelos monócitos e linfócitos.

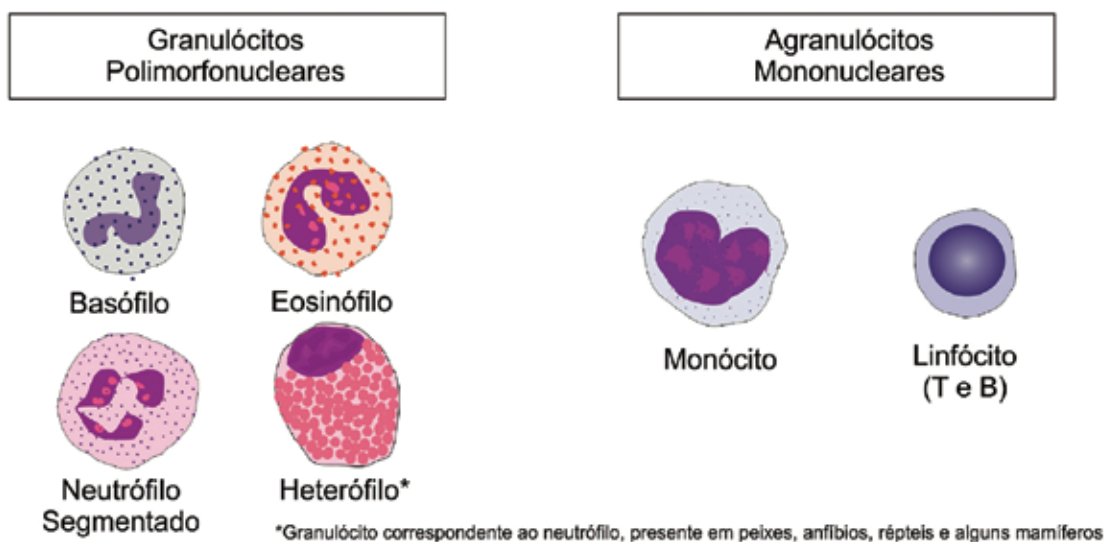


Figura 9 Classificação dos leucócitos. Os polimorfonucleares apresentam núcleo polimorfo e o citoplasma com grânulos contendo enzimas hidrolíticas (basófilos, eosinófilos e neutrófilos). Os mononucleares não apresentam grânulos visíveis no citoplasma e seus núcleos apresentam forma indentada ou arredondada (monócitos e linfócitos).

Os leucócitos são produzidos na medula óssea e liberados no sangue periférico de onde migram para os tecidos. Assim, as células brancas estão distribuídas no organismo em três grandes compartimentos

(“pools”): medular, sanguíneo e tecidual. O compartimento medular (na medula óssea) é dividido em compartimento mitótico (proliferação ou multiplicação) e de maturação (armazenamento ou estoque). No sangue uma parte dos leucócitos encontra-se aderida ao endotélio vascular (compartimento marginal) e outra fração no leito vascular (compartimento circulante). Na coleta de sangue são obtidas as células do compartimento circulante. O compartimento tecidual corresponde ao total de leucócitos que migraram, por diapedese, para os tecidos, onde desempenham suas funções de defesa orgânica (Figura 10).

O processo de produção de leucócitos é denominado leucopoiese, ou leucocitopoiese, e ocorre na medula óssea a partir de uma célula pluripotencial chamada de “Stem Cell”, que, dependendo de estímulos apropriados, origina os diferentes leucócitos. A leucopoiese compreende a granulocitopoiese, linfocitopoiese e monocitopoiese (Figura 11).

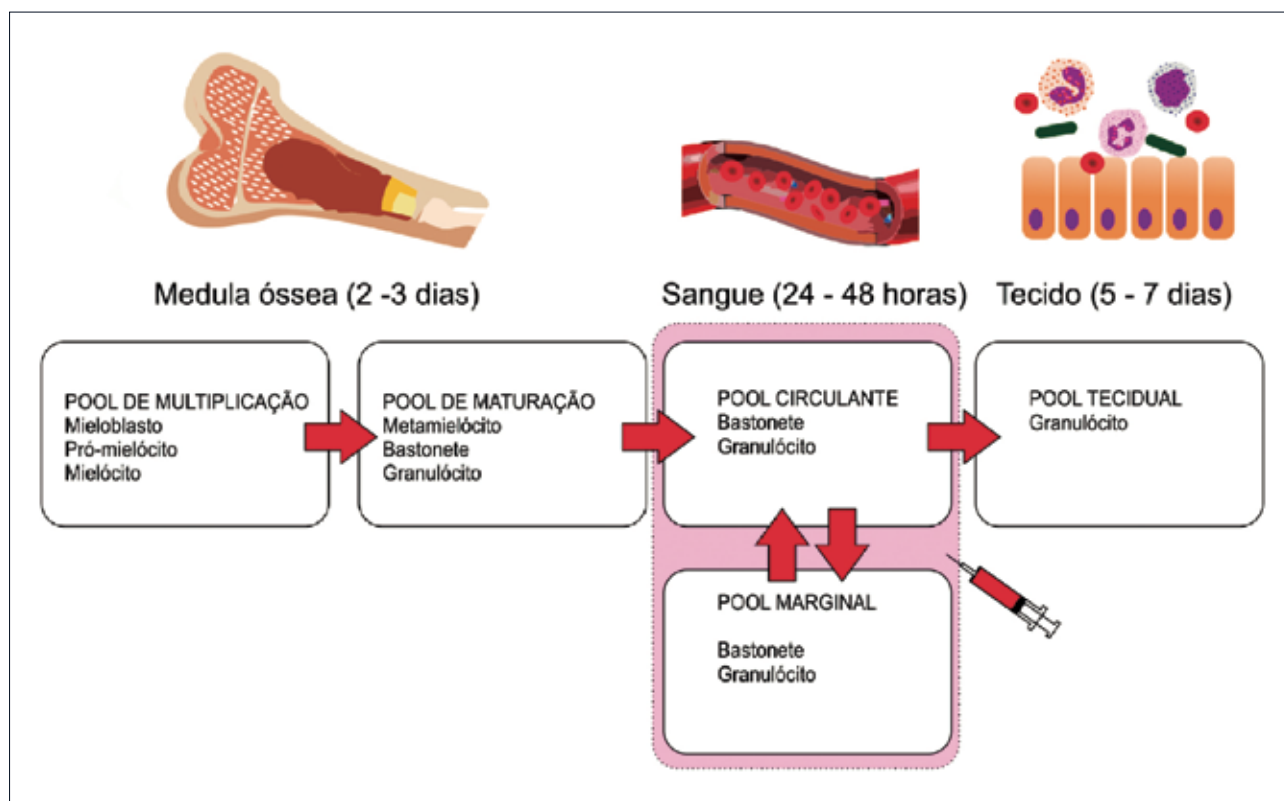


Figura 10 Compartimentos dos leucócitos no organismo. Compartimento medular que se divide mitótico (proliferação e multiplicação) e de maturação (armazenamento e estoque), compartimento circulante (fração no leito vascular) e compartimento marginal (leucócitos aderidos ao endotélio vascular).

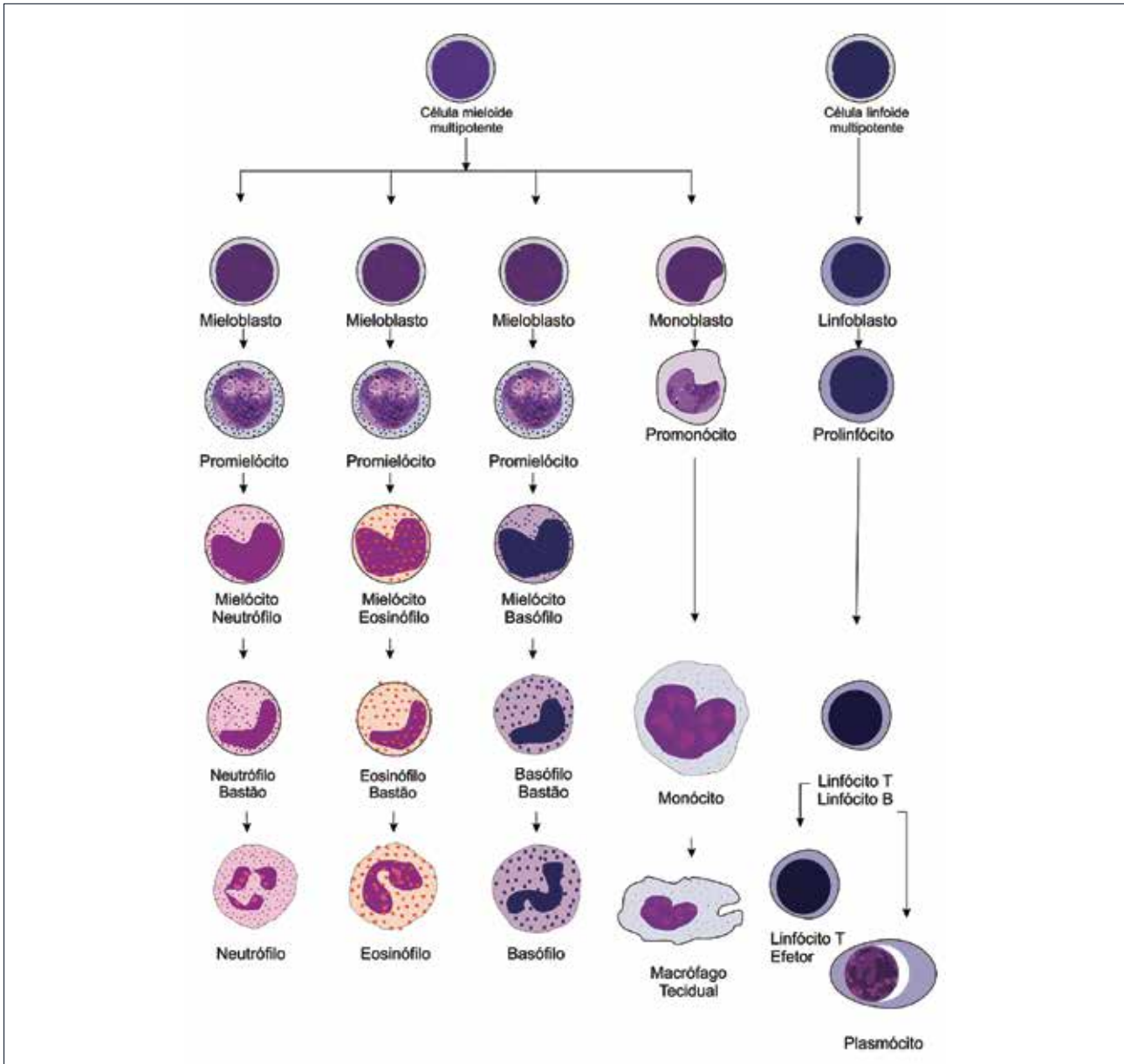


Figura 11 Esquema resumido da leucopoiese ou leucocitopoiese. Ocorre na medula óssea a partir de uma célula pluripotencial chamada de “Stem Cell”, que, dependendo de estímulos apropriados, origina os diferentes leucócitos. A leucopoiese compreende a granulocitopoiese, linfocitopoiese e monocitopoiese.

Granulocitopoiese

Na granulocitopoiese são produzidos os neutrófilos, eosinófilos e basófilos. Na produção dos granulócitos, a “Stem Cell” se diferencia em Unidade Formadora de Colônia (UFC) - Mielomonocítica (Granulocítica-Monocítica) e depois apenas em UFC-Mielocítica (Granulocítica). Por estímulos específicos são produzidos os diferentes tipos celulares a partir das unidades formadoras de colônias neutrofílica, eosinofílica e basofílica.

A sequência de maturação dos granulócitos inclui os seguintes tipos celulares: mieloblasto, pró-mielócito, mielócito, metamielócito, célula em bastão e célula segmentada (célula madura). Os três primeiros tipos celulares participam do compartimento de multiplicação e sofrem mitoses. A partir dos metamielócitos não ocorrem mais mitoses, apenas maturação para célula em bastão. As células em bastão, ou bastonetes, amadurecem até célula segmentada, que representa a célula madura.

Os neutrófilos são os granulócitos mais abundantes em todas as espécies. A diferenciação entre células em bastão (imaturas) e célula segmentada (madura) só tem importância para neutrófilos, pois esse granulócito participa como primeira linha de defesa do organismo frente a processos infecciosos e inflamatórios.

São fatores estimulantes para produção de neutrófilos os fatores quimiotáticos produzidos no local da infecção ou inflamação, interleucinas, fatores estimuladores de colônia de granulócitos e monócitos, linfocinas e citocinas. Os fatores estimulantes de colônia atuam diretamente nas células hematopoiéticas aumentando a proliferação, diferenciação e função celular. Os neutrófilos, uma vez que saem do sangue para os tecidos, não retornam mais para corrente sanguínea. Eles são destruídos nos tecidos ou perdidos através de secreções e excreções (Figura 12).

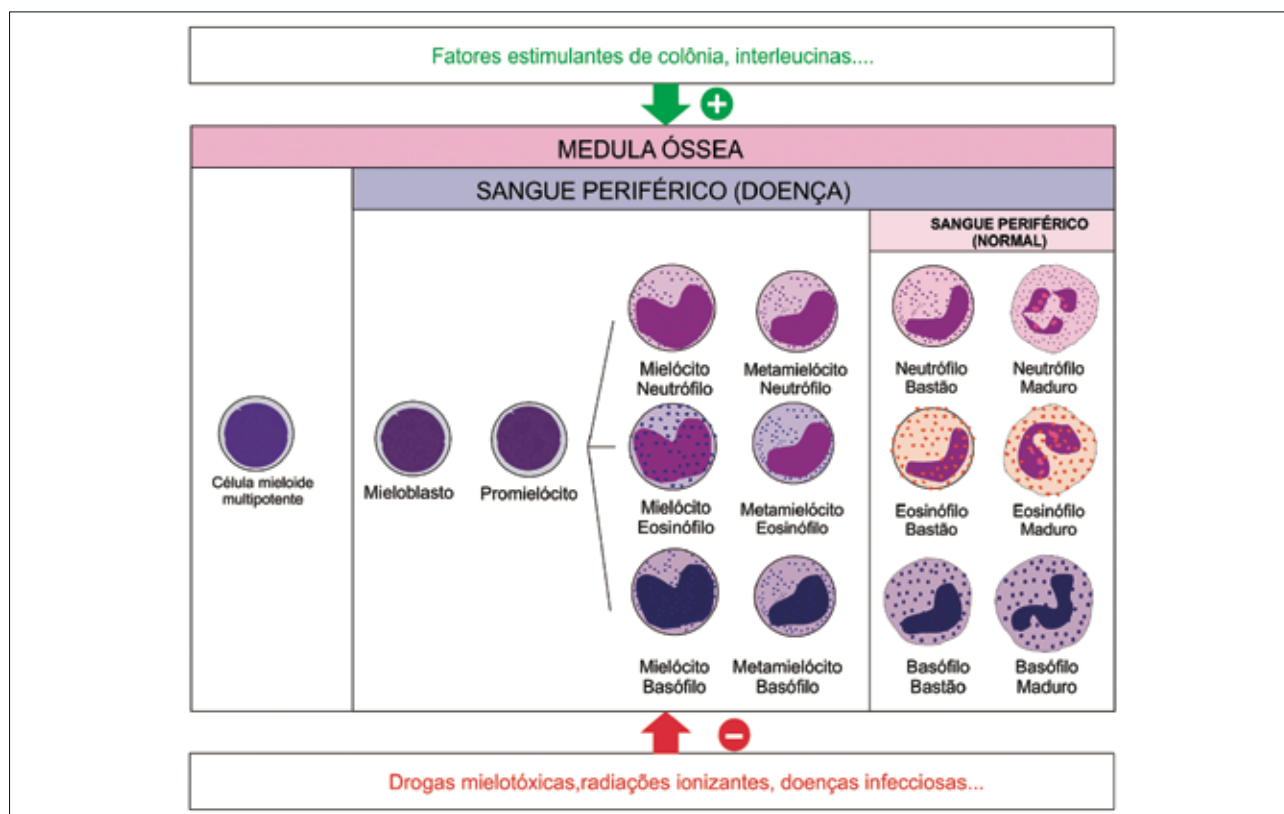


Figura 12 Fatores estimulantes e deprimidores da granulopoiese. Fatores estimulantes representados pelo sinal positivo (+) e fatores deprimidores representados pelo sinal negativo (-).



CURIOSIDADE

Os três tipos de granulócitos são nomeados e diferenciados com base nas características tintoriais conferidas pela afinidade dos grânulos citoplasmáticos secundários a corantes ácidos ou básicos.

- Neutrófilos: Os grânulos citoplasmáticos não têm afinidade por corantes ácidos ou básicos. Os grânulos primários podem ser corados basofilicamente.
- Eosinófilos: Os grânulos citoplasmáticos apresentam afinidade por corantes ácidos e se coram eosinofílicamente (alaranjados).
- Basófilos: Os grânulos citoplasmáticos apresentam afinidade por corantes básicos e se coram basofilicamente (azulados).

A produção e a maturação dos eosinófilos também ocorrem na medula óssea onde são observados os mesmos tipos celulares descritos para neutrófilos. Entretanto, os eosinófilos não podem ser identificados antes do estágio de mielócito onde a presença de grânulos eosinofílicos caracteriza esse tipo celular. A interleucina 5 (IL-5) é a principal citocina que estimula a produção de eosinófilos. A IL-3 e o fator estimulante de granulócitos e monócitos também estimulam a eosinopoiese.

Os basófilos são raros em muitos animais e sua produção ocorre em paralelo com os neutrófilos e eosinófilos, entretanto, o estoque desse tipo celular na medula óssea é mínimo. Várias citocinas estão envolvidas na proliferação e maturação dos basófilos, incluindo IL-5, IL-3 e fator estimulante de colônia de granulócitos e monócitos.

Monocitopoese

Os monócitos se originam de uma “Stem Cell” mielóide que se divide em UFC-Granulocítica Monocítica e, em seguida, em UFC-Monocítica originando o monoblasto. O monoblasto sofre mitose que dá origem a dois pró-monócitos e estes sofrem duas mitoses originando os monócitos maduros. Os monócitos sanguíneos ao migrarem para os tecidos recebem o nome de macrófagos. Os macrófagos incluem vários

tipos celulares como as células de Kupffer, os histiócitos, macrófagos alveolares e macrófagos do baço, medula óssea e linfonodos.

A produção e maturação dos monócitos dura em média três dias, sendo estimulada por citocinas e fatores de crescimento como o fator estimulante de colônia de granulócitos e monócitos. Esses mononucleares, uma vez que saem da corrente sanguínea, não retornam mais.

Linfocitopoiese

A linfocitopoiese ou linfopoiese ocorre na medula óssea e em órgãos linfoides como timo, linfonodos, baço, bursa de Fabricius, placas de Peyer e tonsilas. Os linfócitos T e B embriologicamente são derivados da medula óssea e maturam no timo e medula óssea, respectivamente. Nas aves a maturação do linfócito B ocorre na bursa de Fabricius. Uma “Stem Cell” pluripotente se diferencia em “Stem Cell” linfóide e em seguida em linfoblasto. Estes, os linfoblastos, sofrem mitoses formando o pró-linfócito e em seguida o linfócito maduro.

A diferenciação entre linfócitos B e T não pode ser realizada a partir das suas características morfológicas no esfregaço sanguíneo. Para diferenciar esses dois tipos celulares é necessário utilizar anticorpos monoclonais que reconhecem os marcadores celulares expressos na membrana citoplasmática.

A produção dos linfócitos depende do grau e tipo de estimulação antigênica. Alguns antígenos estimulam os linfócitos B a se transformar em plasmócitos, que são células produtoras de imunoglobulinas. Outros antígenos estimulam linfócitos T que produzem linfocinas e participam de resposta imune celular.

Os linfócitos apresentam um longo tempo de vida e são os únicos leucócitos que recirculam, ou seja, eles podem retornar para corrente sanguínea. O fenômeno de recirculação é de grande importância biológica, pois proporciona um mecanismo de distribuição generalizada de células linfóides comprometidas com a resposta imune sistêmica e específica. Como resultado, um grande número de linfócitos pode ser exposto a um antígeno depositado localmente no tecido. Estas células antígenicamente expostas podem ser transportadas por vários lugares no corpo para propagar e montar uma vigorosa resposta imune.

6.1 Descrição e funções dos Leucócitos do sangue periférico

Neutrófilos

A medula óssea libera os neutrófilos maduros no sangue periférico, os quais migram por meio do endotélio vascular para os tecidos onde participam da resposta inflamatória aguda e são a primeira linha de defesa do organismo contra agentes bacterianos. Eles realizam fagocitose e apresentam ação bactericida, porém, também podem combater fungos, leveduras, algas, parasitas e vírus (Figura 13).

São considerados os leucócitos mais abundantes no sangue periférico de cães e gatos. Nos neutrófilos segmentados, o núcleo se divide em vários lobos com aproximadamente três a cinco lobos por núcleo. O diâmetro dos neutrófilos varia de 10 a 12µm.

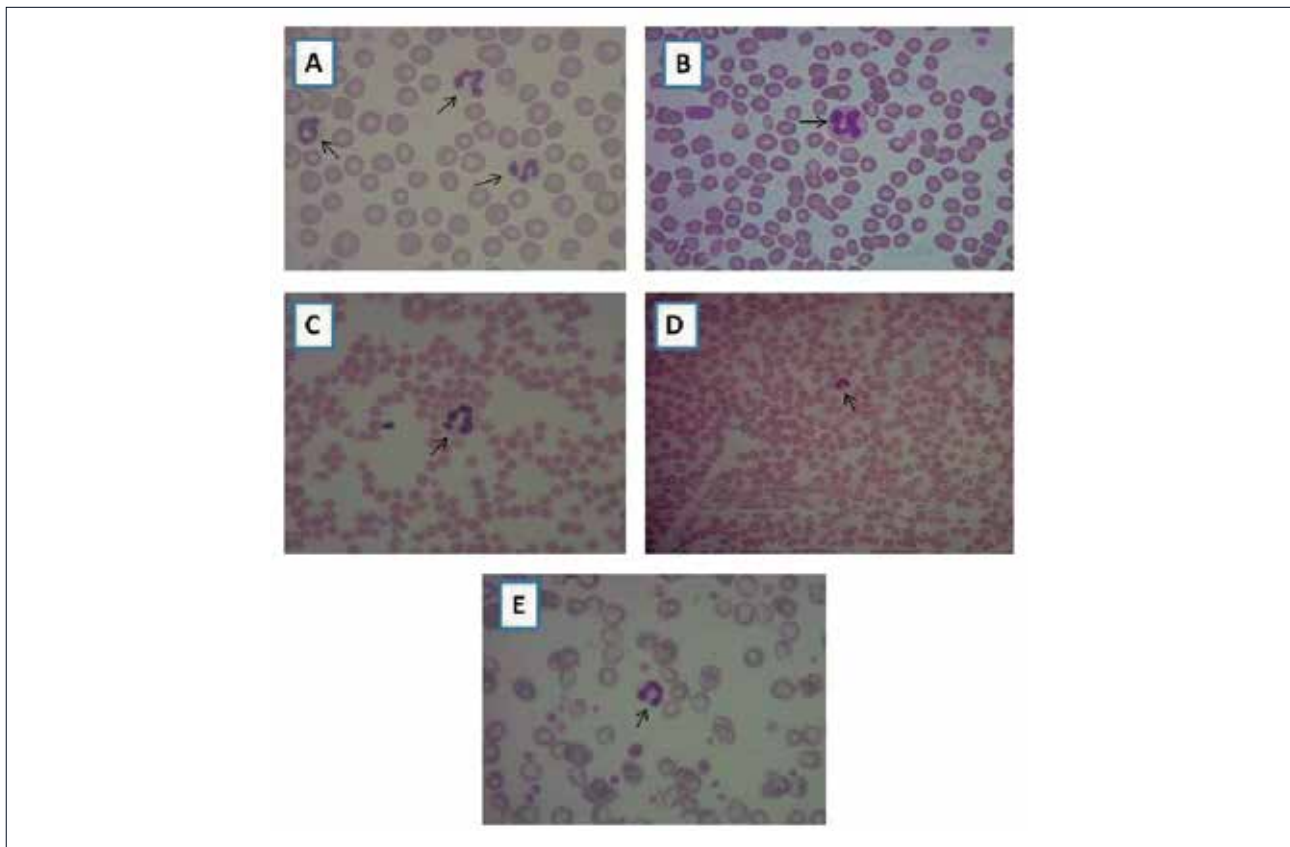


Figura 13 Neutrófilos identificados pelas setas, corante Panótico rápido. **A.** Presença de neutrófilos segmentados em sangue periférico canino (objetiva de 100x), **B.** Presença de neutrófilo segmentado em sangue periférico felino (objetiva de 100x), **C.** Presença de neutrófilo segmentado em sangue periférico de caprino (objetiva de 100x), **D.** e **E.** Presença de neutrófilos bastonetes em sangue periférico canino identificado pela seta. Neutrófilo bastonete na primeira imagem identificado pela flecha com aumento de 40x. Na segunda imagem identificada pela flecha com aumento de 100x.

Eosinófilos

Os eosinófilos, também denominados de acidófilos, apresentam função e origem semelhante aos neutrófilos. Possuem ação fagocítica e bactericida, porém, são menos eficazes nesses processos que os neutrófilos. Esses granulócitos são importantes na ação contra parasitas multicelulares e participam das reações alérgicas e anafiláticas (Figura 14).

Aproximadamente 3 a 5% dos leucócitos circulantes são eosinófilos. Morfologicamente essas células apresentam o núcleo polimórfico com grande quantidade de grânulos citoplasmáticos que se coram eosinofílicamente (granulações alaranjadas). Os eosinófilos de equinos são bem característicos e apresentam grandes grânulos citoplasmáticos.

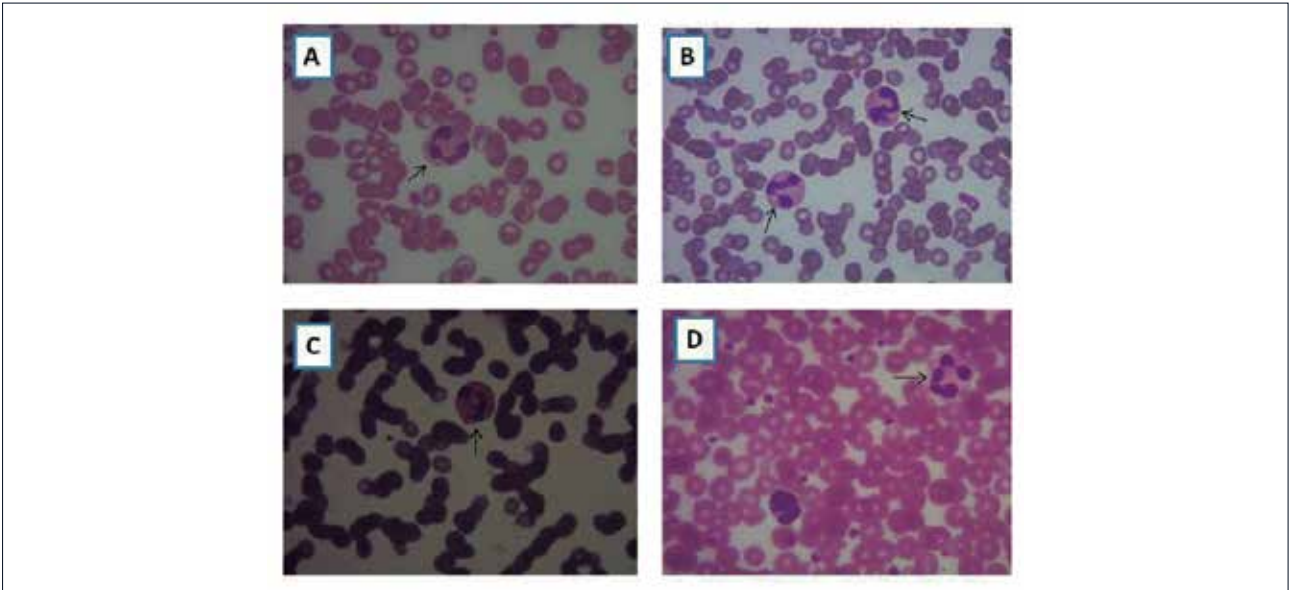


Figura 14 Eosinófilos identificados pelas flechas em esfregaço sanguíneo canino (A), felino (B), equino (C) e primata (D). Aumento com objetiva de 100x. Corante Panótico rápido.

Basófilos

Os basófilos estão presentes no sangue periférico em pequena quantidade. São raros de serem encontrados em exame de esfregaço sanguíneo. As funções desse tipo celular ainda não estão totalmente estabelecidas, porém especula-se que essas células participem, juntamente com os eosinófilos, de processos alérgicos (Figura 15).

Apresentam tamanho compatível com os neutrófilos, apresentando citoplasma ligeiramente arroxeadado e presença de grânulos citoplasmáticos basofílicos (azulados). Apresentam núcleo segmentado.

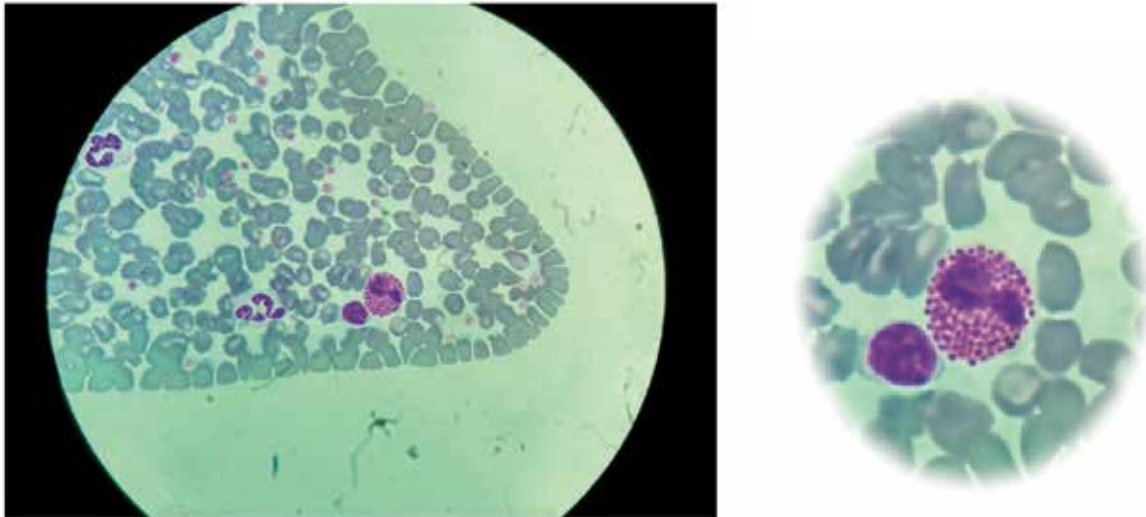


Figura 15 Presença de basófilo identificado pela flecha em esfregaço sanguíneo de um felídeo selvagem (*Puma yagouaroundi*). Aumento com objetiva de 100x. Corante Panótico rápido.

Linfócitos

Os linfócitos são os leucócitos mais abundantes do sangue de ruminantes e desempenham um papel importante na defesa orgânica. Os linfócitos T são os principais responsáveis pela imunidade celular do organismo e atuam estimulando ou atenuando a produção de anticorpos pelos linfócitos B. Os linfócitos B são responsáveis pela imunidade humoral e dão origem aos plasmócitos que sintetizam os anticorpos (Figura 16).

Em esfregaço sanguíneo, os linfócitos se apresentam em variadas formas devido às forças mecânicas aplicadas a eles durante a confecção da lâmina e pelo contato com as hemácias. O tamanho dos linfócitos é bem variável, principalmente em ruminantes. Eles podem variar em pequenos, intermediários e grandes linfócitos.

Os linfócitos pequenos são considerados aqueles em que o núcleo do linfócito cabe dentro de um neutrófilo. Os linfócitos intermediários são considerados aqueles em que o núcleo do linfócito é do mesmo tamanho de um neutrófilo. E os linfócitos grandes são aqueles em que o neutrófilo pode caber dentro do núcleo do linfócito.

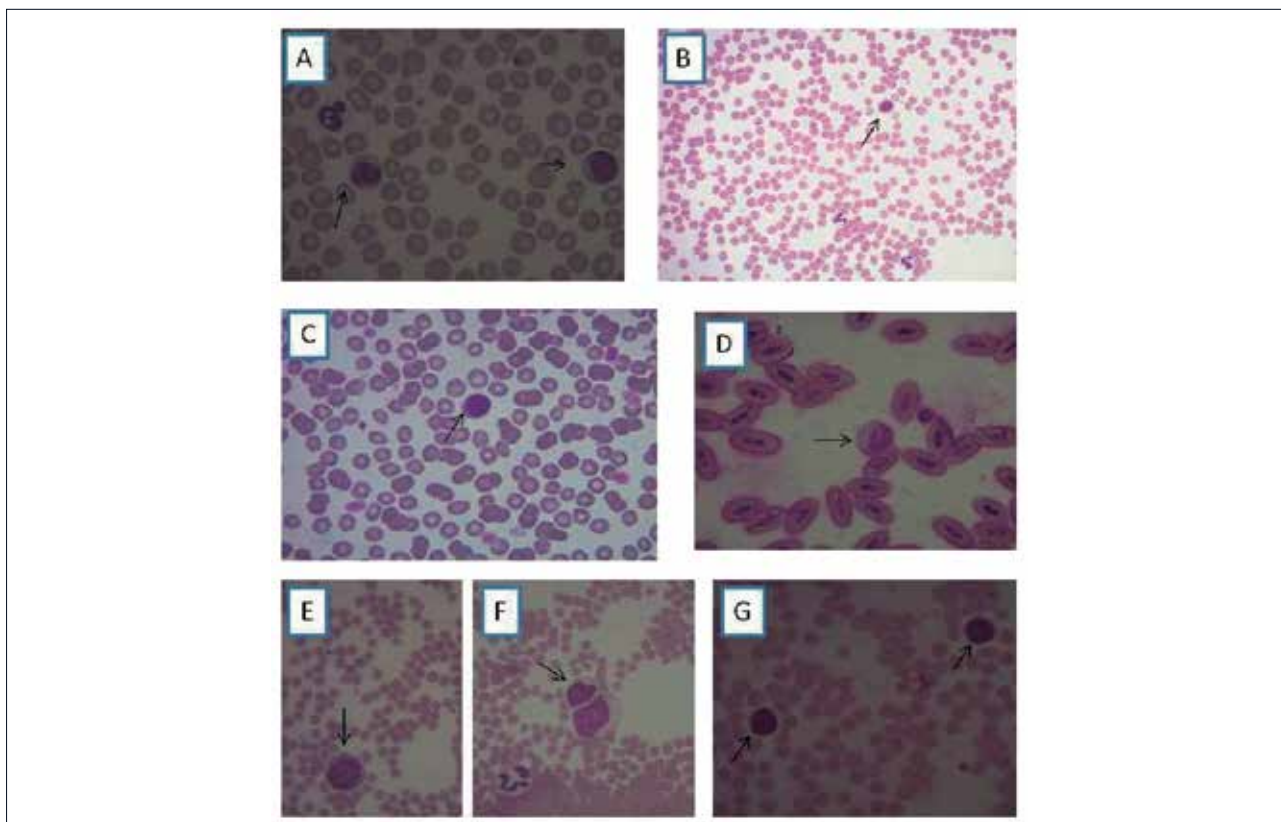


Figura 16 Linfócitos identificados pelas setas (corante Panótico rápido). **A.** Presença de linfócitos em sangue periférico canino (aumento com objetiva de 100x), **B.** Linfócito em sangue periférico canino (aumento com objetiva de 40x), **C.** Linfócito em sangue periférico felino (aumento com objetiva de 100x), **D.** Linfócito em sangue periférico de ave (aumento com objetiva de 100x), **E.** e **F.** Linfócitos em sangue periférico de caprino (aumento com objetiva de 100x), **G.** Presença de linfócitos em sangue periférico de bubalino (aumento com objetiva de 100x).

Monócitos

Os monócitos, juntamente com os outros leucócitos, colaboram na fagocitose e eliminação de tecidos mortos ou lesados, materiais estranhos, *debris* celulares, na destruição de células cancerosas e contribui para e regulação da imunidade do organismo.

A medula óssea libera os monócitos no sangue periférico na ausência da inflamação ou em resposta à inflamação; e após sua distribuição nos tecidos adjacentes se transformam em macrófagos. Os macrófagos são raramente encontrados no sangue, porém, podem ser observados no esfregaço sanguíneo de animais com erliquiose, histoplasmose e leishmaniose.

Os monócitos são os maiores leucócitos e apresentam um grande citoplasma basofílico, presença de grânulos finos com aparência de grãos de vidro e núcleo irregular, podendo ser oval ou em formato de rim ou feijão. Os monócitos são bem variados na sua forma (tamanho e aparência) e podem ser confundidos com os neutrófilos em bastão. Em ruminantes, grandes linfócitos podem ser confundidos com monócitos.

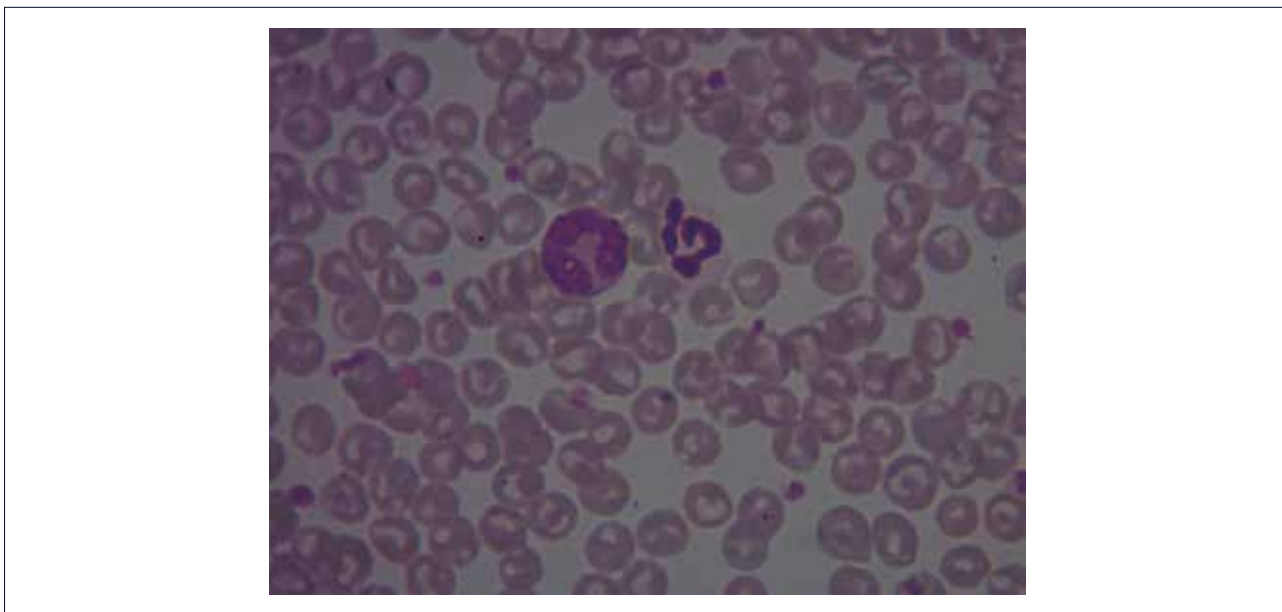


Figura 17 Presença de monócito identificado pela flecha em sangue periférico canino. Aumento com objetiva de 100x. Corante Panótico rápido.

6.2 Avaliação da resposta leucocitária

O termo Leucon é utilizado por alguns autores para designar o total de leucócitos do organismo, incluindo todas as células brancas encontradas na medula óssea, sangue e tecidos. Os leucócitos são células que estão em constantes alterações numéricas e morfológicas para poderem desempenhar suas funções na resposta inflamatória e na defesa orgânica contra diferentes patógenos (vírus, bactérias, parasitas, etc).

O leucograma é a parte do hemograma que permite avaliar as alterações numéricas (quantitativas) e morfológicas (qualitativas) do leucon em resposta a diversas condições clínicas. Esse exame é muito utilizado na prática clínica e de grande importância para auxílio no diagnóstico de doenças inflamatórias, parasitárias, bacterianas, neoplásicas, alérgicas, dentre outras. Além de doenças sistêmicas, situações de estresse agudo ou crônico também podem acarretar em alterações na contagem global e diferencial de leucócitos.

No processo inflamatório agudo e nas infecções bacterianas ocorre aumento na produção de leucócitos, principalmente de neutrófilos que são o tipo celular requerido para defesa orgânica nessas situações. Em doenças alérgicas e parasitárias ocorre estímulo para proliferação dos precursores de eosinófilos, resultando em aumento desse tipo celular no sangue periférico. Nas infecções virais pode ocorrer tanto aumento como redução no número de linfócitos no sangue periférico.



IMPORTANTE SABER

Leucograma: Parte do hemograma utilizada para avaliar a série branca, ou seja, os leucócitos. O leucograma é composto pela contagem global e diferencial de leucócitos.

Contagem Global de Leucócitos (CGL): Exame que determina a quantidade de leucócitos em um volume de sangue ($\times 10^3/\mu\text{L}$). A quantificação pode ser realizada através de métodos manuais (contagem em hemocitômetro) ou em equipamentos automatizados.

Contagem Diferencial de leucócitos: também denominada de leucometria específica. Quantifica cada tipo leucocitário em valores relativos (%) e absolutos ($\times 10^3/\mu\text{L}$).

6.3 Alterações quantitativas dos leucócitos

Paul Ehrlich, em 1879, fez a primeira observação do esfregaço sanguíneo e estabeleceu a distribuição percentual dos leucócitos, sendo essa chamada de contagem relativa. Em 1912, Victor Schilling, um hematologista alemão, colocou na rotina a fórmula leucocitária e, desde então, os resultados do leucograma são expressos como contagem global (leucócitos totais) e específica (resultados expressos para cada tipo celular).

Na leucometria específica, o valor encontrado para cada leucócito é expresso como valor percentual (contagem relativa) e valores absolutos. A interpretação do leucograma deve, sempre que possível, ser realizada levando em consideração os valores absolutos, pois estes são mais confiáveis.

As alterações quantitativas dos leucócitos são identificadas quando os valores excedem ou estão abaixo dos intervalos de referência para espécie. As alterações numéricas do leucograma são designadas por termos técnicos específicos para cada leucócito. Os sufixos “filia” e “citose” são indicativos de aumento, enquanto o sufixo “penia” é indicativo de redução.

Leucocitose

Leucocitose é o aumento no número de leucócitos por volume de sangue circulante. É mais comum que aconteça uma leucocitose devido a uma linfocitose (aumento dos linfócitos) ou neutrofilia (aumento dos neutrófilos), pois esses são os leucócitos mais numerosos em todas as espécies domésticas. Entretanto, pode haver leucocitose por eosinofilia (aumento dos eosinófilos) ou, mais raramente, por monocitose (aumento dos monócitos). Por serem células raras no sangue periférico, o aumento nas contagens de basófilos (basofilia) é incomum.

A leucocitose pode ser patológica ou fisiológica. A leucocitose patológica ocorre em resposta a doenças infecciosas, inflamatórias, autoimunes, parasitárias, alérgicas ou neoplásicas. Nessas situações a medula óssea é estimulada a produzir células de defesa (leucócitos) que são enviadas para o sangue e em seguida migram para os tecidos, que são seus locais de atuação na defesa orgânica.

Em situações de estresse agudo (mediado por adrenalina) ou crônico (aumento do cortisol) pode ocorrer leucocitose no hemograma. A adrenalina promove a desmarginação dos leucócitos do compartimento marginal para o compartimento circulante resultando em leucocitose, neutrofilia ou linfocitose. Em felinos domésticos o efeito do estresse, por exemplo, no momento da coleta, pode resultar em leucocitose mais marcante, pois a relação entre o número de leucócitos nos compartimentos marginal e circulante é de 3:1. Em gatos também é frequente a linfocitose como resposta a estresse agudo.

O aumento dos níveis de corticoides endógenos e exógenos pode resultar em leucocitose, neutrofilia madura (sem células imaturas), eosinopenia e linfopenia, caracterizando o chamado hemograma de estresse. Os corticoides reduzem a diapedese (passagem dos leucócitos do sangue para os tecidos) fazendo com que aumente o número dessas células no sangue periférico. Além disso, o cortisol também causa linfólise e diminui a recirculação dos linfócitos, resultando em linfopenia. Outro achado comum no hemograma de estresse é a eosinopenia e em cães é frequente a ocorrência de monocitose.

Leucopenia

A leucopenia é a redução do número de leucócitos no sangue e ocorre frequentemente por neutropenia ou linfopenia. A leucopenia é uma alteração hematológica frequente e indica que as defesas orgânicas estão diminuídas ou que a medula óssea pode estar com sua atividade suprimida.

As leucopenias podem ter várias causas, dentre as quais se destacam as ocasionadas por agentes químicos (medicamentos, substâncias mielotóxicas), físicos (radiações) ou infecciosos. Pode também resultar em leucopenia a produção ineficaz na medula óssea causada por doenças imunomediadas. Em doenças neoplásicas com metástase na medula óssea o tecido hematopoiético é substituído por células neoplásicas podendo resultar em leucopenia, anemia e trombocitopenia.

Pode ser observado no hemograma a leucopenia, a neutropenia e a linfopenia em doenças virais, como exemplo cinomose, parvovirose, leucemia felina, dentre outras. Em infecções bacterianas severas, como nas septicemias, é frequente a ocorrência de leucopenia associada à neutropenia e outras citopenias.

Neutrofilia

A neutrofilia é o aumento de neutrófilos no sangue periférico. Ocorre devido ao aumento da produção ou liberação da medula óssea em decorrência de estresse (aumento dos corticosteroides ou adrenalina) ou em resposta à inflamação ou infecção moderada a grave.

São causas de neutrofilia a excitação, o medo, os exercícios, as convulsões, a gestação e o parto. A elevação nas concentrações de corticosteroides endógenos ou exógenos pode causar neutrofilia. Nessas situações a neutrofilia é dita madura, pois ocorre elevação dos neutrófilos segmentados, não havendo aumento do número de neutrófilos imaturos (neutrófilos em bastão).

Processos inflamatórios (locais ou generalizados) frequentemente resultam em neutrofilia. Nesses casos a neutrofilia é acompanhada de elevação no número de neutrófilos imaturos (bastões), sendo essa situação denominada desvio de neutrófilos à esquerda.

Outras causas de aumento no número de neutrófilos são intoxicações por chumbo, mercúrio, adrenalina e

venenos. Em pacientes com anemias hemorrágicas ou hemolíticas pode-se observar uma leve neutrofilia por estímulos inespecíficos sobre os precursores de leucócitos na medula óssea. O pós-operatório, a endotoxemia, a uremia e as leucemias são situações que podem causar neutrofilia.

Desvio à esquerda

A resposta inicial da medula óssea aos processos infecciosos ou inflamatórios é o aumento na produção de leucócitos, principalmente, neutrófilos, pois são as células requeridas para defesa orgânica nessas situações. O termo desvio à esquerda, também denominado de desvio maturativo ou desvio nuclear de neutrófilos à esquerda (DNNE), ocorre quando há aumento no número de neutrófilos em bastão (ou precursores mais jovens como metamielócitos e mielócitos) no hemograma.

Esse termo foi criado por Vitor Schilling, que estabeleceu um diagrama de maturação dos neutrófilos, onde as células imaturas localizam-se à esquerda do diagrama (Figura 18). O sangue periférico contém um número reduzido de neutrófilos imaturos (bastões). A liberação aumentada dessas células imaturas da medula óssea caracteriza o DNNE e ocorre quando aumenta a demanda de neutrófilos para os tecidos ou em casos de leucemias agudas ou crônicas.

O desvio à esquerda reacional ao processo infeccioso ou inflamatório é escalonado, ou seja, a proporção de células maduras é maior que as células jovens, refletindo a hierarquia normal que ocorre na produção dos neutrófilos. No entanto, o desvio à esquerda pode ser classificado como regenerativo ou degenerativo.

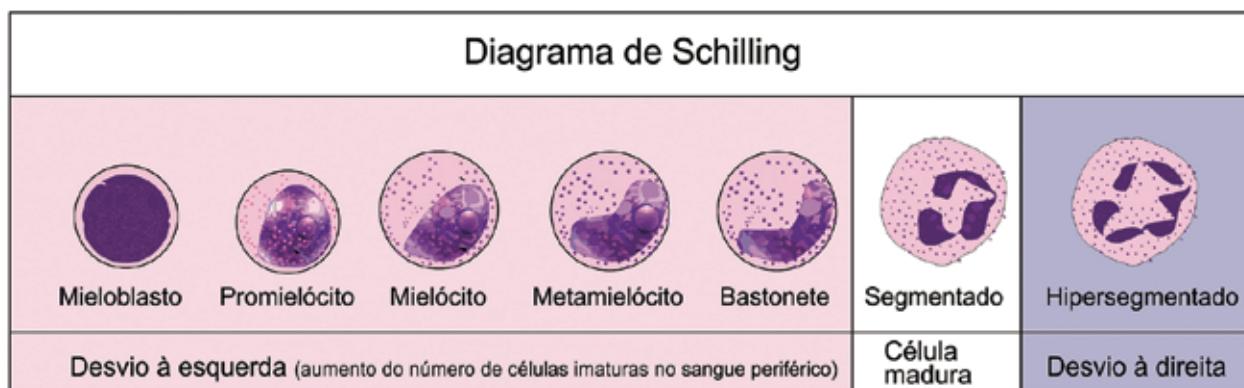


Figura 18 Diagrama de Schilling. Demonstrando o Neutrófilo maduro (segmentado), as células imaturas localizadas à esquerda do diagrama e a célula velha (hipersegmentada) à direita do diagrama.

Desvio à esquerda regenerativo

É caracterizado pela presença de bastonetes e outras células jovens no sangue periférico sem a perda da relação de produção, ou seja, o aumento de neutrófilos vem acompanhado de estímulo e liberação de células jovens. O número de neutrófilos imaturos (bastões) encontra-se abaixo do número de neutrófilos maduros (segmentados) indicando uma boa resposta do organismo, além de mostrar também que a medula óssea tem tempo suficiente (3-5 dias) para responder à demanda e necessidade tecidual aumentada de neutrófilos.

Desvio à esquerda degenerativo

É caracterizado quando o número de células jovens supera o número de segmentados ou quando ocorre perda da proporção maturativa (mielócitos – metamielócitos – bastonetes – segmentados), indicando que a medula óssea está esgotada na sua reserva de neutrófilos maduros (segmentados), liberando células imaturas.

Nos bovinos, o desvio à esquerda degenerativo é comum durante o estágio inicial de doenças infecciosas ou inflamatórias hiperagudas a agudas, devido apresentarem um compartimento de reserva da medula óssea com suprimento limitado de neutrófilos maduros. Logo, não é considerado um prognóstico ruim, a não ser que este tenha persistido por vários dias. Em outras espécies o prognóstico é desfavorável e requer atenção e tratamento rigoroso.

Desvio à direita

É caracterizado pela observação de neutrófilos hipersegmentados (com mais de 5 lóbulos) em quantidade aumentada no sangue periférico. Indica que a diapedese dos neutrófilos pode estar diminuída e essas células estão envelhecendo na corrente sanguínea. Pode ser observado um aumento do número de neutrófilos hipersegmentados em pacientes medicados com corticoides ou com síndrome de Cushing. A deficiência de vitamina B12 pode levar a hipersegmentação. Com a resolução do processo inflamatório ou infeccioso, a diapedese está reduzida e podem ser observados esses neutrófilos no sangue periférico.

Neutropenia

É caracterizada pela diminuição do número de neutrófilos no sangue. A neutropenia pode ser resultado de uma grave infecção em pequenos animais (cães e gatos). São causas de neutropenia: septicemia por agentes bacterianos gram negativos, infecções pulmonares, torácicas, peritoneais, intestinais e uterinas. Todas essas causas podem levar a uma neutropenia e ainda podem ser agravadas por endotoxemia.

A neutropenia pode ocorrer em casos de inflamação purulenta aguda, e doenças auto-imunes. Podem resultar em neutropenia a realização de quimioterapia, intoxicação por estrógeno, hematopoiese cíclica canina (Collies cinzas), erlichiose, radiação, doenças virais e mieloptise. O aumento da granulopoiese ineficaz em casos de FeLV (Vírus da Leucemia Felina), mieloptise e síndromes mielodisplásicas pode resultar em neutropenia.

Eosinofilia

Eosinofilia é o aumento do número absoluto de eosinófilos no sangue. Os tecidos com maior número de eosinófilos requerem uma maior vigilância, pois apresentam contato com o meio externo (pele, pulmões e aparelho gastro-intestinal).

A eosinofilia pode ocorrer em casos de parasitismo (vermes pulmonares e gastrintestinais, dirofilária, demodicose e ectoparasitismo), hipersensibilidade (pneumonia eosinofílica, alergia a picada de pulga, atopia, hipersensibilidade alimentar), granuloma eosinofílico felino e gastroenterites eosinofílicas. Existem relatos de eosinofilia em felinos com infecções por estafilococos e estreptococos. Neoplasias, leucemia eosinofílica e alguns tumores sólidos podem resultar em eosinofilia.

Eosinopenia

Eosinopenia é a diminuição na contagem absoluta do número eosinófilos no sangue. É difícil relatar uma eosinopenia, pois alguns intervalos de referência podem ter o zero como valor mínimo. Porém, a eosinopenia pode ocorrer em consequência de resposta aos glicocorticoides (leucograma de estresse)

promovendo a marginação ou sequestro de eosinófilos nos tecidos, além de inibição da liberação dessas células pela da medula óssea. Pode ocorrer ainda na fase aguda da inflamação, no estresse emocional, no parto e na atividade física intensa.

Linfocitose

Linfocitose é o aumento absoluto no número de linfócitos no sangue. As principais causas de linfocitose são descritas como fisiológicas em que se observa uma resposta à epinefrina, particularmente em gatos e cavalos e em animais jovens resultando em uma linfocitose transitória. Ocorre linfocitose também após as vacinações com observação de imunócitos; nas doenças infecciosas de natureza crônica; em casos de medo e ansiedade em felinos; na fase crônica da inflamação; em protozoonoses; em fase de convalescença; em casos de linfoma e leucemia linfocítica.

Os animais jovens, menores de seis meses, podem ter a contagem de linfócitos mais elevada do que os adultos. E, apesar de rara, qualquer estimulação antigênica pode resultar em linfocitose, como em casos de agentes infecciosos e inflamação crônica (*Ehrlichia canis* e Vírus da Leucemia Bovina).

Linfopenia

A linfopenia é caracterizada pela diminuição do número de linfócitos no sangue. As principais causas de linfopenia incluem administração de corticosteroides, fase aguda das infecções virais, processos infecciosos graves (endotoxemia, septicemia, início de viroses), drogas imunossupressoras ou radiação e perda de líquidos ricos em linfócitos (efusão quilosa).

O leucograma de estresse ocorre devido aos corticosteroides endógenos e exógenos, sendo a causa mais comum de linfopenia. A infecção aguda pode ser mediada por corticosteroides ou em consequência a uma infecção levando a uma diminuição na produção de linfócitos, aumento da marginalização e migração para os tecidos. A perda de linfócitos ocorre devido a perda de efusões ricos em linfócitos ou perda de linfa geralmente a partir do trato gastrointestinal (linfangectasia).

Monocitose

Indica o aumento do número de monócitos no sangue. As principais causas incluem fase de recuperação das inflamações, efeito esteroides (no cão), desnutrição, caquexia, inflamações crônicas inespecíficas, leucemia monocítica, necrose tecidual e doenças causadas por protozoários.

A resposta ao estresse pode causar uma monocitose, particularmente em cães. Nas inflamações infecciosas ou não infecciosas, agudas ou crônicas também são comuns. Apesar de raro, é importante observar que na recuperação de lesão aguda da medula óssea secundária a exposição a agentes quimioterapêuticos, a monocitose pode estar bastante aumentada e imitar uma leucemia. A resposta paraneoplásica, em casos de linfoma pode induzir uma monocitose através de secreção de citocinas, porém, também é incomum.

Monocitopenia

A monocitopenia é a diminuição de monócitos no sangue. Os intervalos de referência podem baixar à zero, não apresentando significado clínico.

Basofilia

É caracterizado pelo aumento do número absoluto de basófilos no sangue, sendo um achado raro e que ocorre normalmente em associação com a eosinofilia. Os basófilos não associados aos eosinófilos

podem ser observados na doença mieloproliferativa crônica (leucemia mieloide crônica e trombocitemia essencial também chamada de leucemia crônica de plaquetas e leucemia basofílica que também tem sido relatada em animais). Pode ocorrer basofilia em casos de dirofilária, lipemia e tuberculose.

Basopenia

Não tem relevância devido à maioria dos animais saudáveis não apresentarem basófilos e o intervalo de referência geralmente é zero. Não tem significado clínico.



IMPORTANTE SABER

Leucemia: É uma neoplasia que envolve células hematopoiéticas do sangue ou da medula óssea com proliferação clonal anormal. A leucemia pode ser de qualquer linhagem de células hematopoiéticas, incluindo qualquer célula mielóide (megacariócitos, granulócitos, monócitos e eritrócitos) ou linfóide (linfócitos). A leucemia pode ser aguda ou crônica. Na leucemia aguda ocorre predominância de blastos (células indiferenciadas) na medula óssea e sangue periférico. As leucemias agudas têm uma progressão rápida sendo necessária a realização de exames específicos como imunocitoquímica e a citometria de fluxo para ajudar na determinação da linhagem celular neoplásica. Na leucemia crônica ocorre predominância de células bem diferenciadas (semelhantes às células normais) e apresenta uma progressão lenta que pode demorar anos, sendo a Leucemia linfocítica crônica a mais comum.

É importante destacar que a diferenciação em relação a aparência e as condições da leucemia linfóide e linfoma é muitas vezes difícil quando ocorre infiltração da medula óssea. Na fase crônica do linfoma medular, as células neoplásicas que invadem a corrente sanguínea podem ser confundidas com células da leucemia linfóide, assim como as células leucêmicas podem infiltrar o linfonodo aparentando um linfoma.

Reação leucemóide: As reações leucemóides podem ser confundidas com a leucemia, porém, são reações hematológicas, geralmente uma leucocitose reativa, que ocorrem devido à presença de determinadas enfermidades e que melhoram quando são tratadas. Ocorre geralmente uma alta contagem de leucócitos com contagem absoluta de determinado leucócito ou presença acentuada de desvio a esquerda, a qual sugere uma leucemia granulocítica. Podem ocorrer também ocasionalmente com outros leucócitos como os linfócitos e os eosinófilos. Tem-se como exemplo de doenças que causam uma reação leucemóide a piometra e a peritonite com desvio a esquerda regenerativo.

6.4 Alterações morfológicas nos leucócitos

Linfócitos reativos, linfócitos atípicos ou imunócitos

A presença de linfócitos reativos no sangue geralmente está associada a uma resposta imunitária do organismo e pode ser observada em qualquer animal, principalmente, em animais mais jovens, recém-vacinados ou em convalescência de doenças virais. Os linfócitos reativos apresentam o tamanho variado, citoplasma mais basofílico (azulado), podendo apresentar alguns vacúolos, núcleo pleomórfico e agregados de cromatina. Apresentam uma área esbranquiçada perinuclear que corresponde ao complexo de golgi. É importante que se diferencie os linfócitos reativos grandes dos blastos que estão associados às leucemias por meio de exames mais específicos e citologia, em conjunto com o histórico do animal, achados clínicos, além da análise completa do hemograma (Figura 19).

Linfócitos granulares

Apresentam pequenos grânulos vermelhos em uma área do citoplasma, geralmente esses grânulos ficam dentro de uma reentrância do núcleo. Os linfócitos granulares são, provavelmente, as células T citotóxicas ou células NK e se encontram em pequena quantidade (1% a 10% de todos os linfócitos) no sangue de animais saudáveis. O aumento na quantidade dos linfócitos granulares no sangue pode ser observado em condições reativas como em infecção por *Ehrlichia canis*, doença renal crônica em cães ou em casos de leucemias primárias (leucemia dos linfócitos granulares).

Cromatina sexual

Alguns neutrófilos apresentam a cromatina sexual que também pode ser chamada de Corpúsculo de Baar, sendo um prolongamento característico do núcleo de ocorrência normal e importante na diferenciação entre machos e fêmeas. A cromatina sexual é o cromossomo X inativo e condensado das células que constituem as fêmeas do sistema XY de determinação do sexo existente nos seres humanos, na maioria dos outros mamíferos, alguns insetos (*Drosophila*) e algumas plantas (Ginkgo) (Figura 20 – A).

Neutrófilos hipersegmentados ou polilobócitos

Os neutrófilos são considerados hipersegmentados quando apresentam mais de cinco segmentos nucleares. São células que estão na circulação há mais tempo do que o normal, ou seja, são consideradas “células velhas”. Outra causa da presença de neutrófilos hipersegmentados na circulação se deve a ação de corticóides (endógenos ou exógenos) que prejudicam a diapedese dessas células, o que explica o envelhecimento dos mesmos na corrente sanguínea.

A presença de neutrófilos hipersegmentados, quando associada a leucocitose, indica aumento na produção de corticóides endógenos (ex. síndrome de Cushing ou estresse crônico) ou administração de corticoide exógeno. Quando a observação dessas células não está associada à leucocitose ou se apresenta associada a uma leucopenia, pode caracterizar um esgotamento da medula óssea. A presença de neutrófilos hipersegmentados é também observada na anemia megaloblástica por deficiência de Vitamina B12 (Figura 20 – B, C).

Neutrófilos hiposegmentados

São neutrófilos que não sofrem a segmentação nuclear característica das células maduras. São observados em uma doença hereditária rara denominada Pelger-Hüet, já descrita em cães, gatos, coelhos e equinos. Apesar da alteração morfológica, as células apresentam suas funções inalteradas, não havendo repercussões clínicas para o paciente. Não há nenhuma evidência que indique aumento da susceptibilidade a infecções ou imunodeficiência em portadores da anomalia de Pelger-Hüett.

Geralmente o diagnóstico é incidental e importante para evitar sua interpretação como um desvio à esquerda. A hiposegmentação também pode ser observada em eosinófilos e basófilos. Pode ocorrer pseudo-Pelger-Hüet, sendo essa alteração causada por reações a drogas e em alguns casos de mielodisplasias.

Neutrófilos tóxicos ou neutrófilos com granulações tóxicas

A observação de granulações tóxicas é sugestiva de aumento da produção e ativação dos neutrófilos. Na produção normal de neutrófilos, as células maduras (segmentadas) apresentam granulações secundárias que não se coram. As granulações tóxicas indicam granulopoiese muito ativa e que estão sendo enviados para circulação neutrófilos segmentados ainda com persistência dos grânulos primários. Esses grânulos primários são corados com os corantes da rotina hematológica e ficam evidentes no citoplasma.

Outra explicação para essa alteração morfológica dos neutrófilos é que as granulações tóxicas são grânulos anormais, resultantes da fagocitose de agentes tóxicos como bactérias ou proteínas séricas desnaturadas.

Morfológicamente essas alterações tóxicas incluem basofilia citoplasmática aumentada com aparecimento dos grânulos azurófilos ou vacuolização no citoplasma. Ocorre numa variedade de doenças, principalmente em doenças inflamatórias e infecções bacterianas sistêmicas (Figura 20 – D, E).

Corpúsculo de Dohle

São consideradas por alguns autores como a condensação de vários grânulos tóxicos que formam uma inclusão oval de coloração azul pálida localizada, quase sempre, na periferia do citoplasma. Outra explicação é que os Corpúsculos de Döhle é que seriam remanescentes de ribossomas livres que persistem nas células maduras. São observados nas mesmas situações que levam ao aparecimento das granulações tóxicas.

Monócitos ativados

Os monócitos apresentam vacúolos no seu interior, normalmente aparecem em animais como resposta à hemoparasitos.

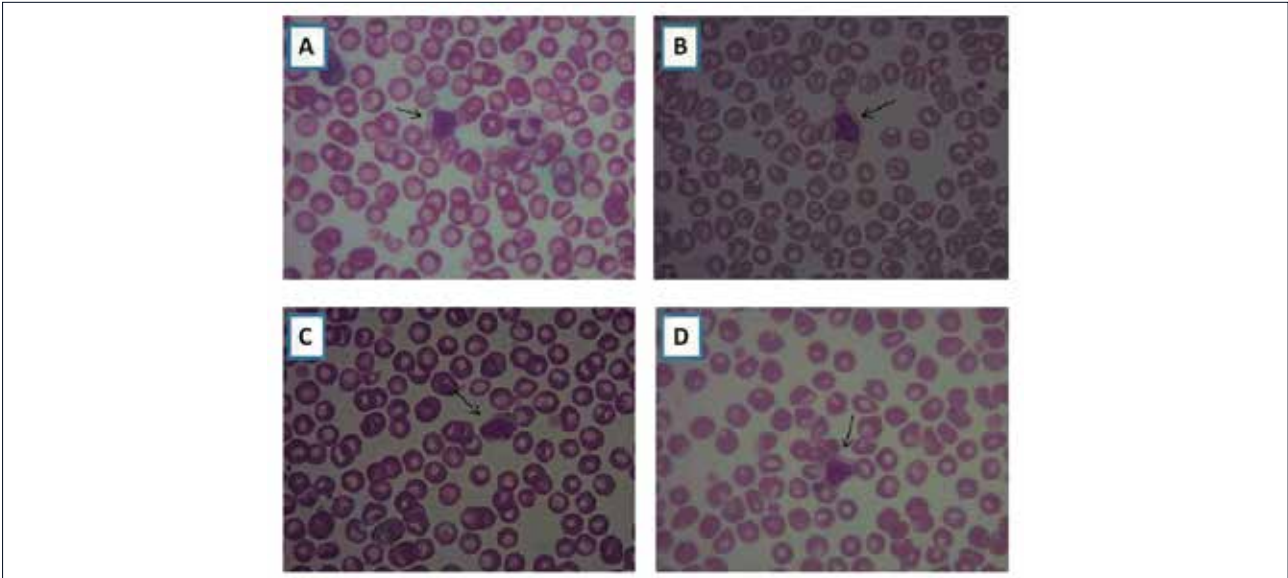


Figura 19 Linfócitos reativos. **A. B. C. D.** Presença de linfócitos reativos identificados pelas flechas em lâminas de sangue periférico canino. Aumento com objetiva de 100x, corante Panótico rápido.

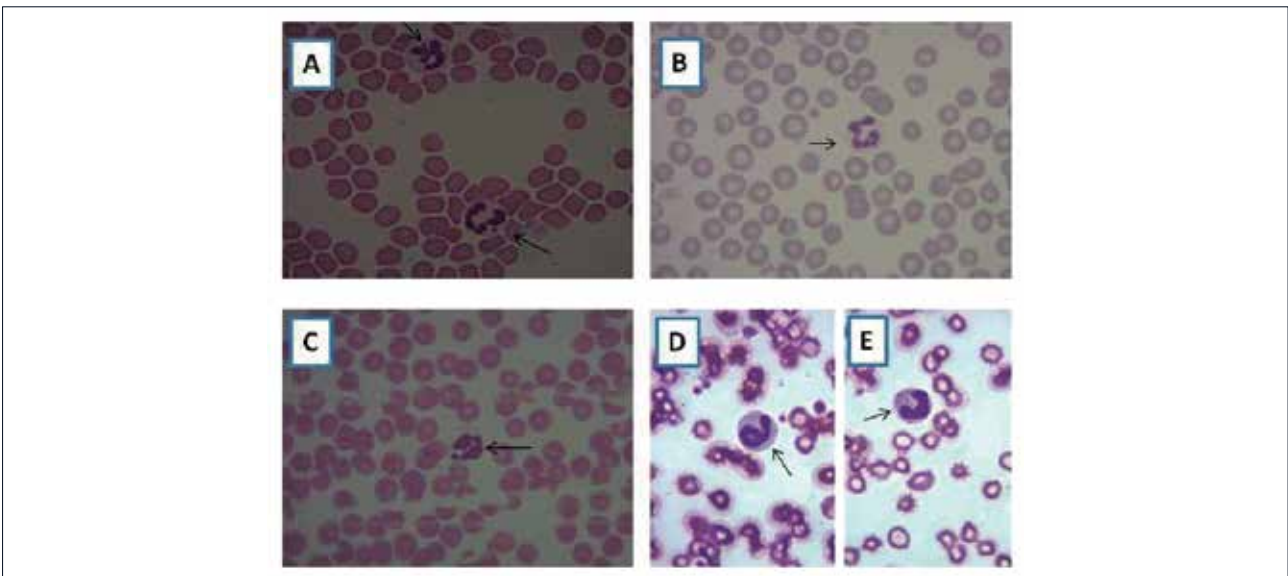


Figura 20 Alterações relacionadas aos neutrófilos identificadas pelas setas. Corante Panótico rápido. **A.** Cromatina sexual em neutrófilo de cão (objetiva de 100x), **B.** e **C.** Neutrófilo hipersegmentado de cão (objetiva de 100x), **D.** e **E.** Neutrófilos tóxicos ou neutrófilos com granulações tóxicas de cão (objetiva de 100x).



07 plaquetas

Nos mamíferos as plaquetas, ou trombócitos, são fragmentos citoplasmáticos derivados de uma célula encontrada na medula óssea, o megacariócito (Figura 22 – A). A principal função das plaquetas é a formação de coágulos, participando da hemostasia primária, interrompendo momentaneamente a hemorragia antes da estabilização do coágulo. Outras funções importantes são: manter a integridade vascular, modular a resposta inflamatória e promover a cicatrização das feridas após uma lesão tecidual.

Em répteis e aves os trombócitos são células típicas possuindo núcleo e citoplasma. Nessas espécies, além de participarem do processo hemostático, as plaquetas também apresentam função fagocítica.

7.1 Trombocitopoese

Nos mamíferos as plaquetas são originadas na medula óssea a partir de uma célula tronco (“Stem Cell”) que se diferencia em um precursor mielóide multipotente. A célula multipotente se diferencia em Unidade Formadora de Explosão Megacariocítica, seguidamente em megacarioblasto imaturo, primeiro precursor plaquetário.

O núcleo do megacarioblasto se divide sem dividir o citoplasma formando o pró-megacariócito que apresenta quatro núcleos seguidamente da fase de amadurecimento e formação do megacariócito. O citoplasma do megacariócito se fragmenta formando as pró-plaquetas que vão dar origem as plaquetas. Cada megacariócito origina em média 8.000 plaquetas. Os principais fatores estimulantes da produção de plaquetas são fator estimulante de colônia megacariocítica, fator estimulante da trombocitose, trombopoietina e interleucina 3 (Figura 21).

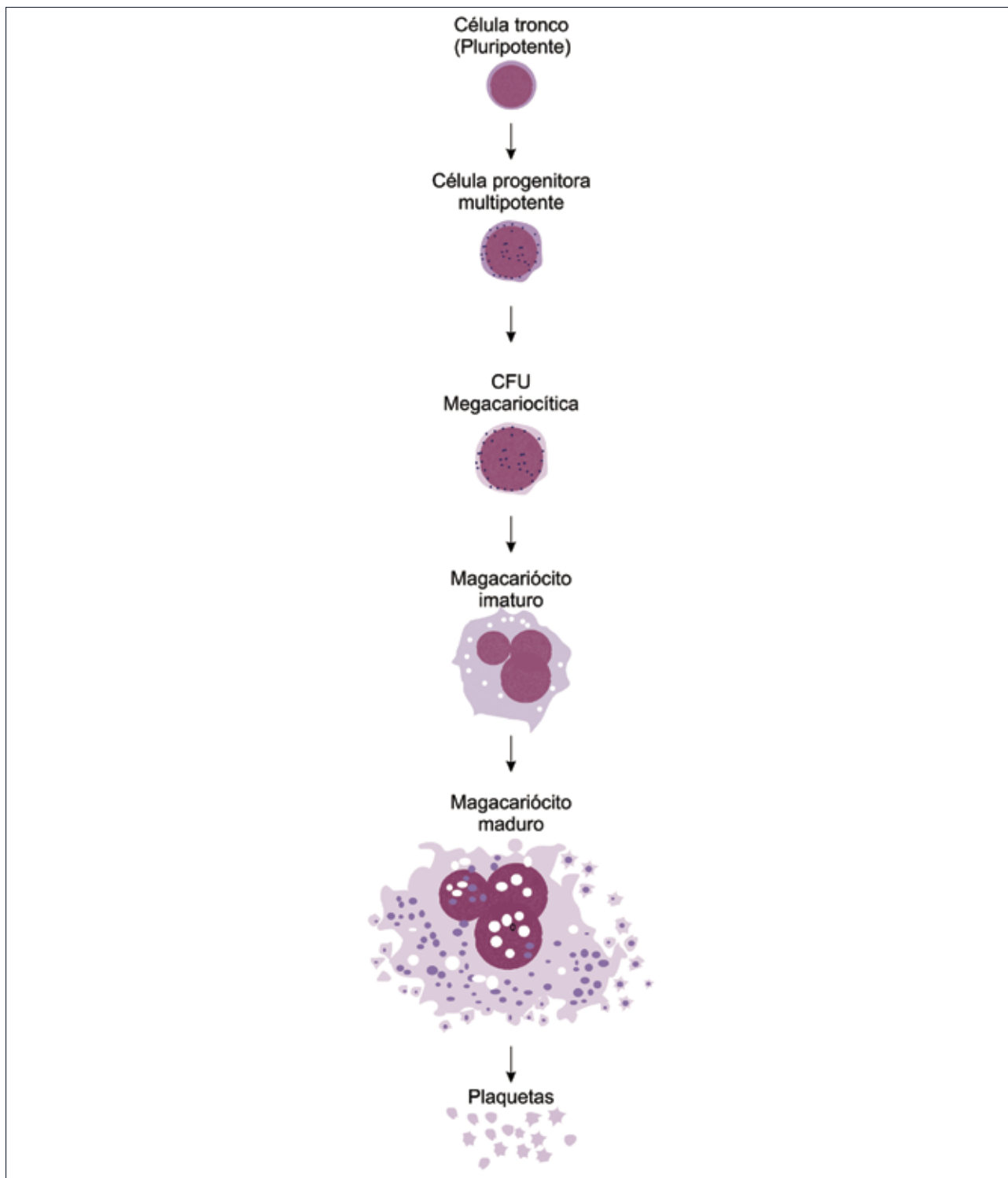


Figura 21 Trombocitopoiese. A célula tronco (“Stem Cell”) se diferencia em precursor mielóide multipotente. A célula multipotente se diferencia em Unidade Formadora de Colônia (UFC) Megacariocítica e posteriormente em megacariócito imaturo. Em seguida, forma o megacariócito maduro que dá origem as plaquetas.

7.2 Alterações numéricas das plaquetas

O plaquetograma é a parte do hemograma que quantifica e avalia morfológicamente as plaquetas. A contagem total de plaquetas é expressa em número de plaquetas por litro ou mililitro de sangue. A redução no número de plaquetas é tecnicamente denominada trombocitopenia (plaquetopenia), enquanto o aumento é dito trombocitose (plaquetose).

As trombocitopenias são alterações hematológicas muito comuns na veterinária e podem ocorrer por redução na produção de plaquetas (trombocitopenia), aumento da destruição ou consumo e por sequestro ou perda de plaquetas.

Ocorre redução na trombocitopenia em situações como mieloptose (infiltração da medula óssea por células tumorais), radiações e destruição imunomediada dos megacariócitos. Na insuficiência renal pode ocorrer trombocitopenia, pois trombopoietina é produzida no tecido renal. Algumas drogas podem causar redução na produção de plaquetas, como exemplo: fenilbutazona, estrógeno sintético, quimioterápicos, antibióticos.

Doenças infecciosas também podem resultar em trombocitopenia por aumento do consumo ou destruição das plaquetas. São exemplos de doenças que resultam em trombocitopenia erlichiose, babesiose, peritonite infecciosa felina (PIV), panleucopenia felina, leptospirose, salmonelose etc. As plaquetas também podem ser destruídas em doenças autoimunes como na anemia hemolítica autoimune. Ocorre aumento no consumo de plaquetas e conseqüente trombocitopenia na coagulação intravascular disseminada (CID).

Na esplenomegalia (aumento do tamanho do baço) pode ocorrer trombocitopenia. O baço é um órgão importante no armazenamento e destruição de células sanguíneas. Dessa forma, o aumento no volume ou função esplênica pode resultar em citopenias (redução no número de células sanguíneas) como trombocitopenias, anemia e leucopenias.

Pode ocorrer uma falsa trombocitopenia em situações em que ocorre grande número de agregados plaquetários dificultando a contagem global de plaquetas. Nessas situações o número de plaquetas está reduzido, porém bem próximo do intervalo de referência inferior (Figura 22 – B, C).

A trombocitose, também denominada plaquetose, é uma alteração hematológica menos frequente na veterinária. Pode ser classificada como primária ou secundária (reativa). A trombocitose primária consiste em uma doença hematológica rara na qual ocorre proliferação neoplásica dos precursores plaquetários resultando em aumento no número de plaquetas.

A trombocitose secundária, ou reativa, ocorre por estimulação da medula óssea ou por redução do “clearance” esplênico. Nas doenças inflamatórias geralmente ocorre aumento do número de plaquetas, pois, a trombopoietina pode estar elevada nestes estados clínicos, como parte da reação de fase aguda. Nas anemias regenerativas pode ser observada trombocitose, por estímulos inespecíficos sobre os precursores de plaquetas.

Além das alterações numéricas, podem ocorrer alterações funcionais das plaquetas sendo estas denominadas trombocitopatias. As trombocitopatias podem ser decorrentes de alterações funcionais congênitas (raras na veterinária), de ação de agentes infecciosos (erlichiose) ou devido a utilização de algumas drogas, como exemplo, aspirina, ibuprofeno, acetaminofen, antibióticos, bloqueadores do canal de cálcio etc. Acidentes ofídicos, uremia, doença hepática, neoplasias e algumas doenças infecciosas (erlichia) também podem alterar a função plaquetária.

No plaquetograma, além das informações quantitativas das plaquetas, são descritas alterações morfológicas tais como: presença de plaquetas gigantes ou agregados plaquetários. A presença de plaquetas gigantes é indicativa de que a trombocitopoiese está ativa (Figura 22 – D). Os agregados plaquetários são, quase sempre, decorrentes de erros pré-analíticos durante a coleta de sangue (Figura 22 – B, C).

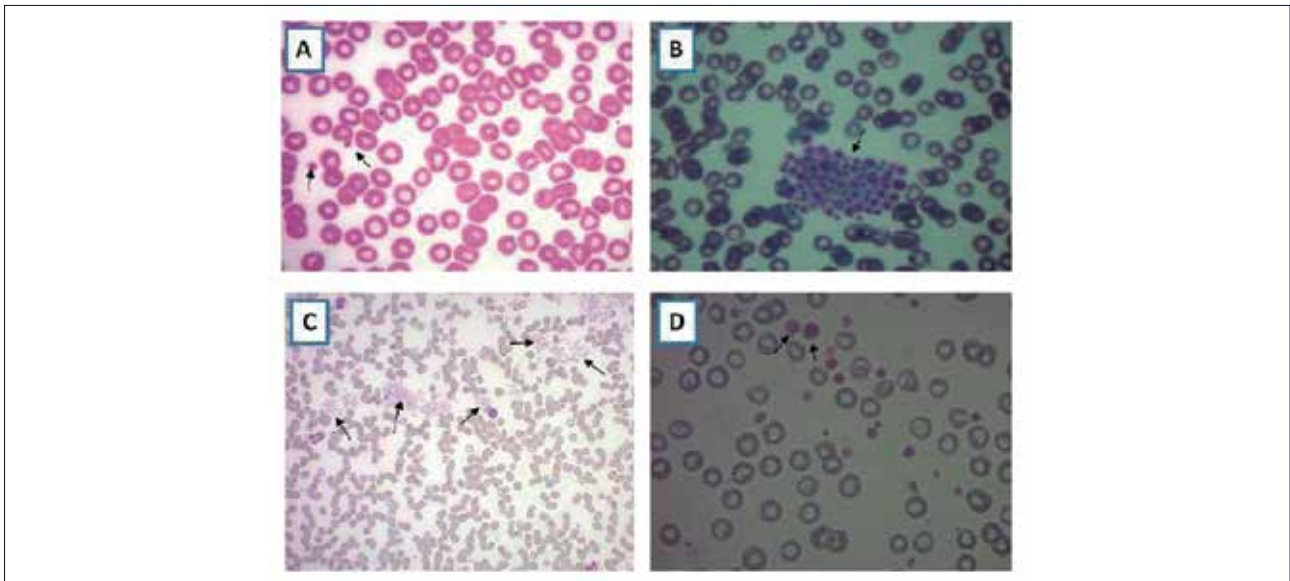


Figura 22 Plaquetas. **A.** Presença de plaquetas identificadas pelas setas em sangue periférico canino (aumento com objetiva de 100x), **B.** Presença de agregado plaquetário em sangue periférico canino (aumento com objetiva de 100x) identificado pela seta, **C.** Presença de agregados plaquetários em sangue periférico canino (aumento com objetiva de 40x) identificado pelas setas, **D.** Presença de macroplaquetas em sangue periférico canino identificadas pelas setas. É observada também hemácias com hipocromia (aumento com objetiva de 100x).



IMPORTANT SABER

A Coagulação Intravascular Disseminada (CID) é um quadro clínico que ocorre secundário a doenças graves como exemplo: septicemia, leucemias, leptospirose, babesiose. Nessa situação ocorre ativação conjunta do mecanismo da coagulação e da fibrinólise, resultando em diminuição do número de plaquetas (trombocitopenia) e fatores da coagulação. Ocorre aumento dos produtos derivados da fibrina (PDFs).

08 técnicas hematológicas / aulas práticas

8.1 Roteiro de aula prática de coleta de amostras

Tema: Coleta de amostras de sangue

As etapas de coleta, armazenamento e remessa de amostras clínicas para exames laboratoriais são de grande importância para assegurar que os resultados obtidos sejam de máxima confiabilidade para propósitos diagnósticos. Em hematologia considera-se que o hemograma inicia com a etapa da coleta e qualquer alteração nessa fase pode influenciar negativamente os resultados deste exame, resultando em erros pré-analíticos. Portanto, o procedimento de coleta de sangue deve ser realizado obedecendo todas as recomendações técnicas de cuidados com o paciente e com a amostra.

Objetivos

- Realizar coleta de sangue em várias espécies animais;
- Identificação e remessa da amostra;
- Conhecer os diferentes sistemas de coleta de sangue;
- Conhecer os diferentes tipos de anticoagulantes e suas indicações de uso;
- Diferenciar plasma e soro.

Recomendações técnicas para coleta de sangue

Relacionadas ao animal

- Jejum de 12 horas (monogástricos);
- Coletar sangue de animais repousados e tranquilos;
- De preferência não utilizar tranquilizantes, sedativos ou anestésicos gerais (em algumas espécies silvestres a sedação é necessária);
- Realizar uma coleta rápida e precisa;
- Realizar a coleta no local adequado para cada espécie (Quadro 3).

Quadro 3 Local indicado para coleta de sangue em diferentes espécies de animais domésticos.

Espécie Animal	Local de coleta
Bovina	Veia jugular, caudal ou mamária
Ovina e caprina	Veia jugular
Eqüina	Veia jugular
Canina e Felina	Veia jugular, cefálica ou safena
Suína	Veia cava anterior, seio venoso oftálmico
Aves	Veia ulnar

Relacionadas à amostra

- Utilizar o anticoagulante correto para espécie animal (Figura 23);
- Utilizar o anticoagulante correto para o exame a ser realizado;
- Respeitar a correta relação anticoagulante/sangue;
- Evitar garrote prolongado;
- Evitar causas de hemólise e leucólise;
- Identificar a amostra corretamente;
- Remeter o mais rápido possível para o laboratório.

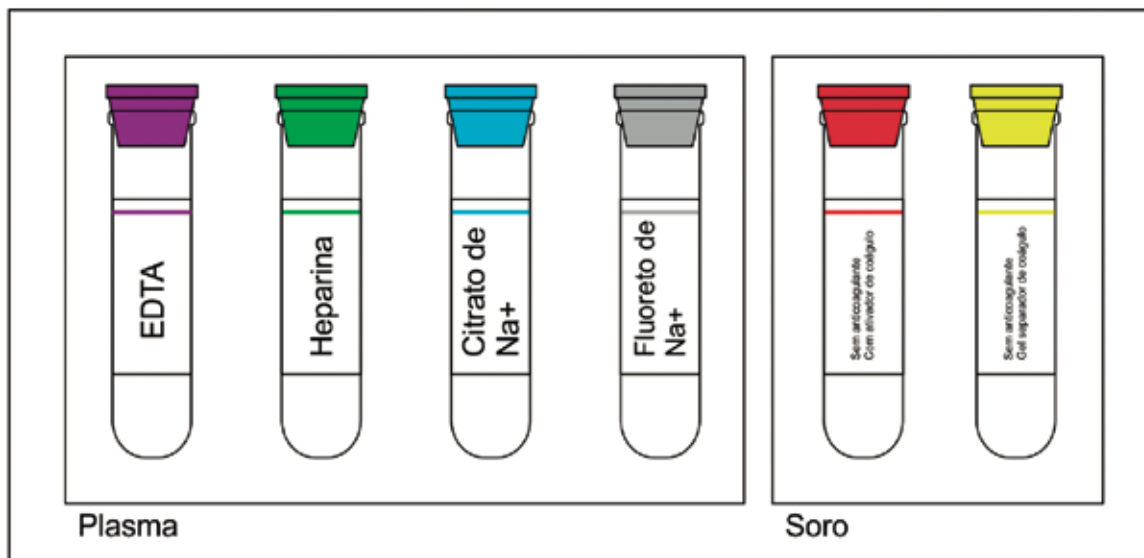


Figura 23 Tubos vacuntainers com diferentes substâncias anticoagulantes identificadas por cores de tampas padronizadas. Os tubos de tampa vermelha e amarela são utilizados para obtenção de soro e, dessa forma, não apresentam substância anticoagulante. Os tubos com tampa amarela contem um gel separador de coágulo.

Procedimentos de coleta

- Conter o animal de forma adequada e que facilite o procedimento de coleta;
- Realizar anti-sepsia (álcool 70%, álcool iodado ou iodopovidine);
- Quando necessário, realizar tricotomia;
- Fazer o garrote próximo ao local de introdução da agulha;
- Introduzir a agulha;
- Desfazer o garrote e colher o sangue lentamente;
- Retirar a agulha após completar o volume desejado;
- Fazer a hemostasia;
- Se estiver utilizando seringa, RETIRAR A AGULHA antes de transferir o sangue para o tubo;
- Transferir lentamente o sangue pelas paredes do tubo;
- Fechar o tubo e homogeneizar lentamente por inversão;
- Quando a amostra for coletada para obtenção de soro sanguíneo o procedimento de homogeneização não deve ser realizado.

8.2 Roteiro de aula prática de esfregaço sanguíneo

Tema: Prática de esfregaço sanguíneo

O esfregaço sanguíneo, ou extensão sanguínea, é obtido a partir de uma gota de sangue distendida sobre uma lâmina de microscopia. Depois de confeccionado o esfregaço é corado e permite que os diferentes tipos celulares do sangue sejam observados ao microscópio. Os esfregaços são utilizados na investigação de alterações hematológicas e detecção de hemoparasitas. No hemograma completo o esfregaço sanguíneo é utilizado para fazer a avaliação morfológica das células sanguíneas e realizar a contagem diferencial de leucócitos.

O esfregaço sanguíneo é formado por três áreas (corpo, monocamada e cauda). A área mais espessa, chamada de “cabeça”, não é utilizada para pesquisa e avaliação. A área para leitura do esfregaço é a que as células se distribuem em monocamada. É importante que se confeccione um esfregaço de qualidade para realizar uma boa leitura e avaliação do sangue obtendo um resultado confiável (Figura 24).

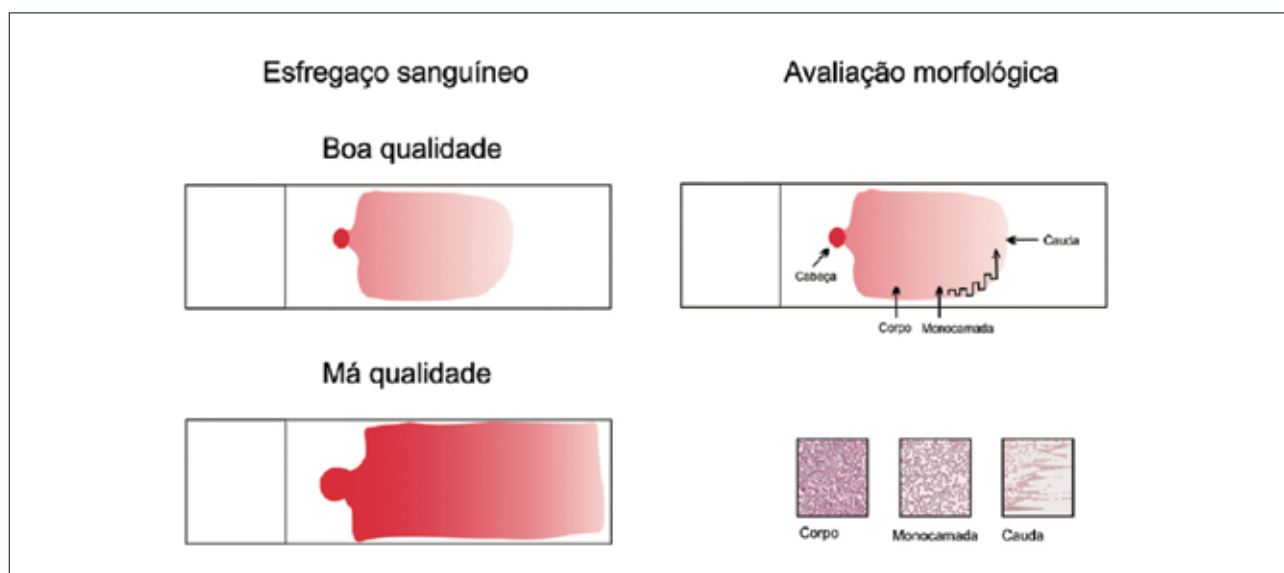


Figura 24 Qualidade do esfregaço sanguíneo e camadas para a avaliação morfológica das células. O esfregaço sanguíneo é formado por três áreas (corpo, monocamada e cauda). A área para leitura é a que as células se distribuem em monocamada.

Objetivos

Confeccionar e corar esfregaços sanguíneos

Procedimentos

- Coletar o sangue (Etapa realizada pelo grupo, que deve levar para aula prática uma amostra sanguínea recém-coletada);
- Homogeneizar o tubo com o sangue;

- Pingar uma gota de sangue na extremidade de uma lâmina limpa com a ajuda de um tubo capilar (Figura 25);
- Colocar uma lâmina extensora ou lamínula sobre a lâmina antes da gota de sangue, formando um ângulo de 45° (Figura 25);
- Retornar cuidadosamente a extensora até tocar a gota de sangue. A gota irá se espalhar por toda a borda da lâmina extensora (Figura 25);
- De maneira precisa, segura e constante, mover a lâmina extensora até a extremidade oposta da outra lâmina. O esfregaço sanguíneo deve cobrir três quartos da lâmina (Figura 25);
- Secar ao ar livre;
- Corar utilizando o Kit panótico rápido. Seguir as orientações do fabricante.

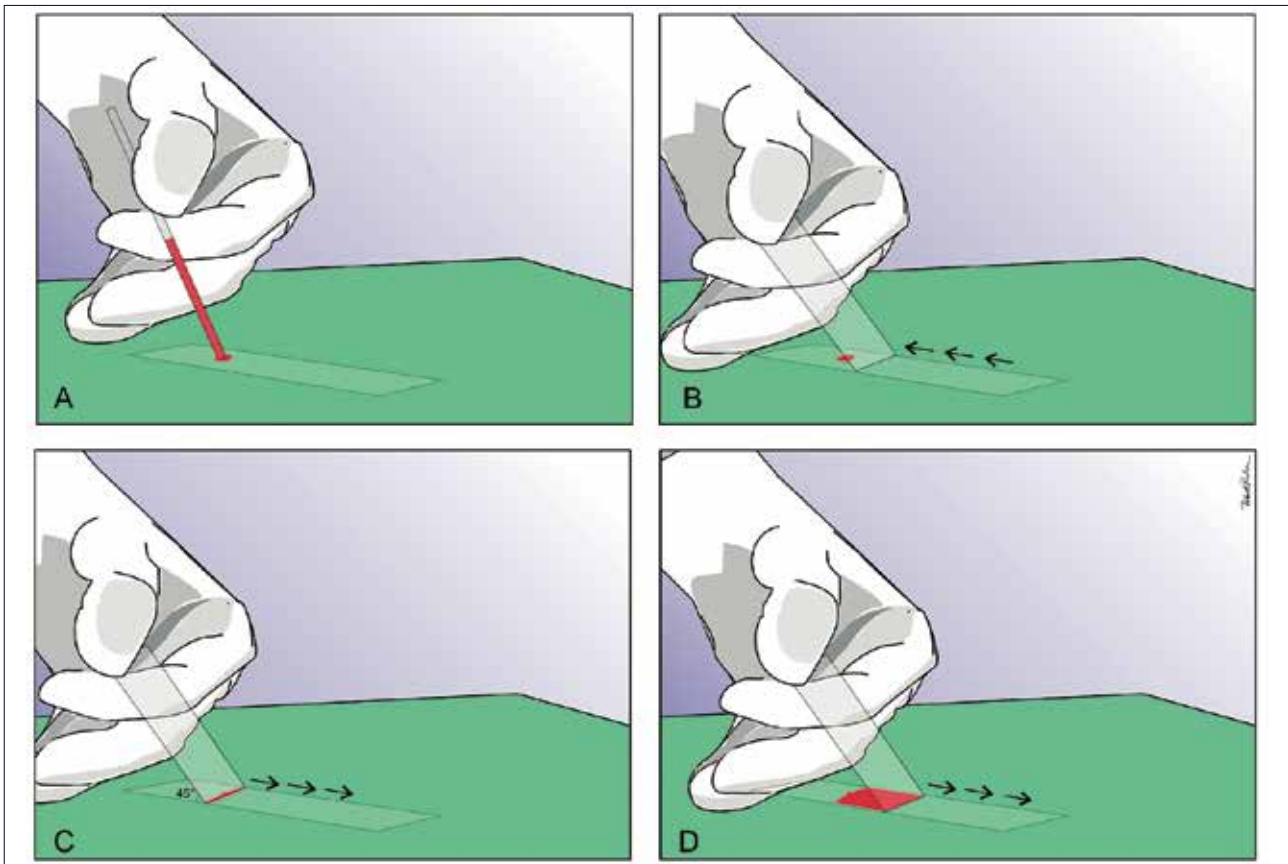


Figura 25 Etapas da confecção do esfregaço sanguíneo.

8.3 Roteiro de aula prática de Hemograma completo

Tema: Técnicas hematológicas - Hemograma completo

O hemograma completo é um exame laboratorial que fornece importantes informações sobre o estado fisiológico do animal no momento da coleta de sangue. Esse exame inclui dados quantitativos e qualitativos e é dividido em três partes: eritrograma, leucograma e plaquetograma. Entre os dados quantitativos estão: as contagens globais de células (hemácias, leucócitos e plaquetas), a determinação do hematócrito (Ht) (Figura 26 e 27), a dosagem de hemoglobina (Hb), a contagem diferencial de leucócitos e o cálculo dos índices hematimétricos (VGM, CHGM e HGM). Os dados qualitativos são referentes à morfologia celular e obtidos durante o exame do esfregaço sanguíneo.

Nas últimas décadas ocorreu uma grande evolução tecnológica na realização do hemograma, e as técnicas manuais têm sido substituídas por equipamentos automatizados garantindo maior precisão nos resultados em um menor intervalo de tempo. Na veterinária as metodologias manuais ainda são bastante utilizadas, principalmente, para realizar hemogramas de espécies silvestres e de animais com hemácias e plaquetas nucleadas (aves, répteis, anfíbios e peixes).

Objetivos

- Executar os procedimentos necessários para realização do hemograma;
- Conhecer os métodos manuais (hemocitômetro de Neubauer) e automatizados;
- Calcular os índices hematimétricos (VGM e CHGM);
- Realizar a fórmula leucocitária;
- Tabular e interpretar os resultados.

Procedimentos

- Coletar o sangue (etapa realizada pelo grupo, que deve levar para aula prática uma amostra sanguínea recém-coletada);
- Confeccionar e corar o esfregaço sanguíneo;
- Realizar o hematócrito (Ht) (Figura 26 e 27);
- Realizar a contagem global de hemácias manual e automatizada (CGH);
- Dosar a hemoglobina (Hb);
- Calcular os índices hematimétricos (CHGM e VGM);
- Realizar a contagem global de leucócitos manual e automatizada (CGL);
- Realizar a contagem diferencial de leucócitos (CDL).

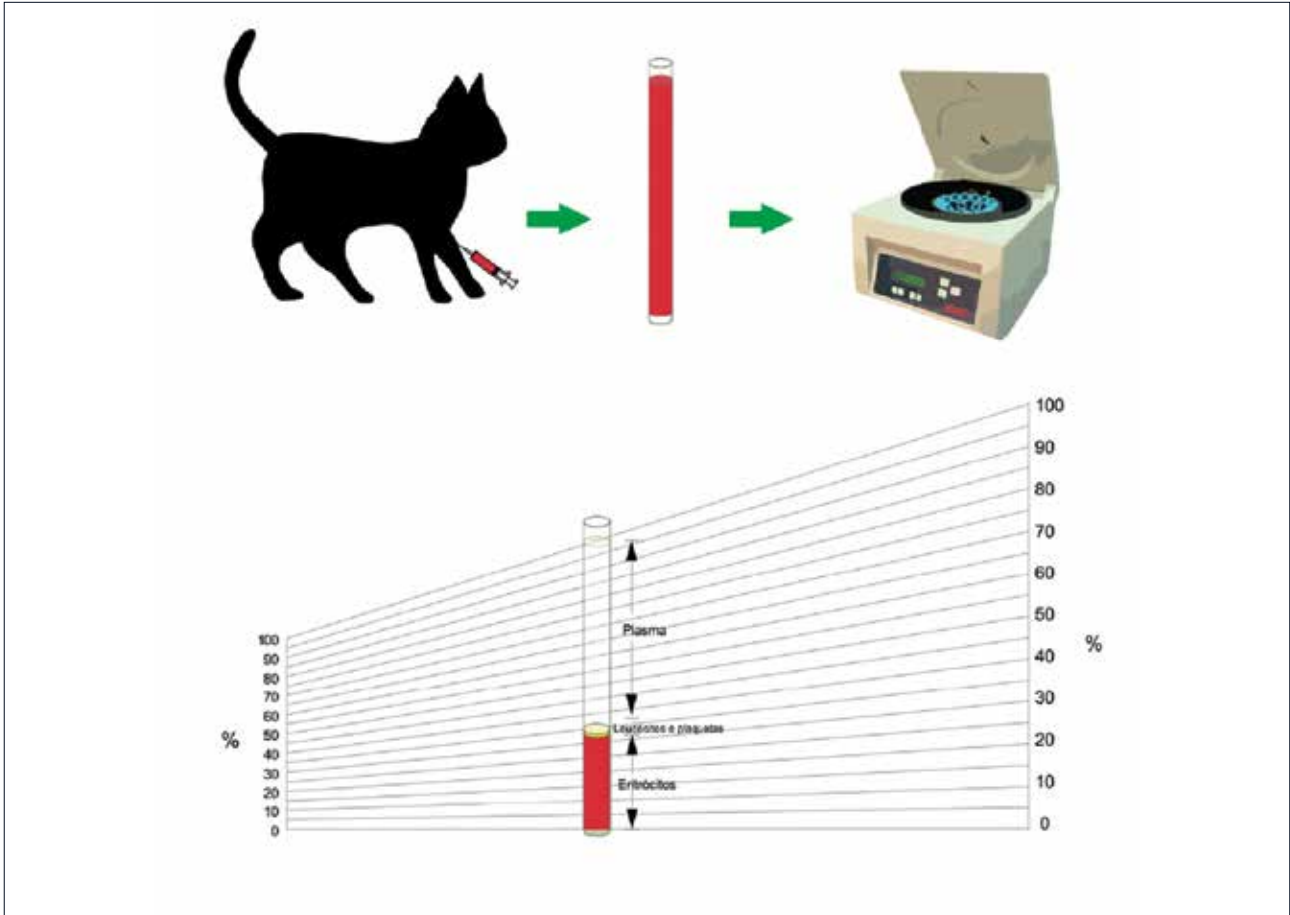


Figura 26 Etapas para a realização do hematócrito. Coleta de material, sangue em tubo capilar, centrifugação. Demonstração da leitura do hematócrito após a centrifugação (separação em plasma, leucócitos/plaquetas e eritrócitos).

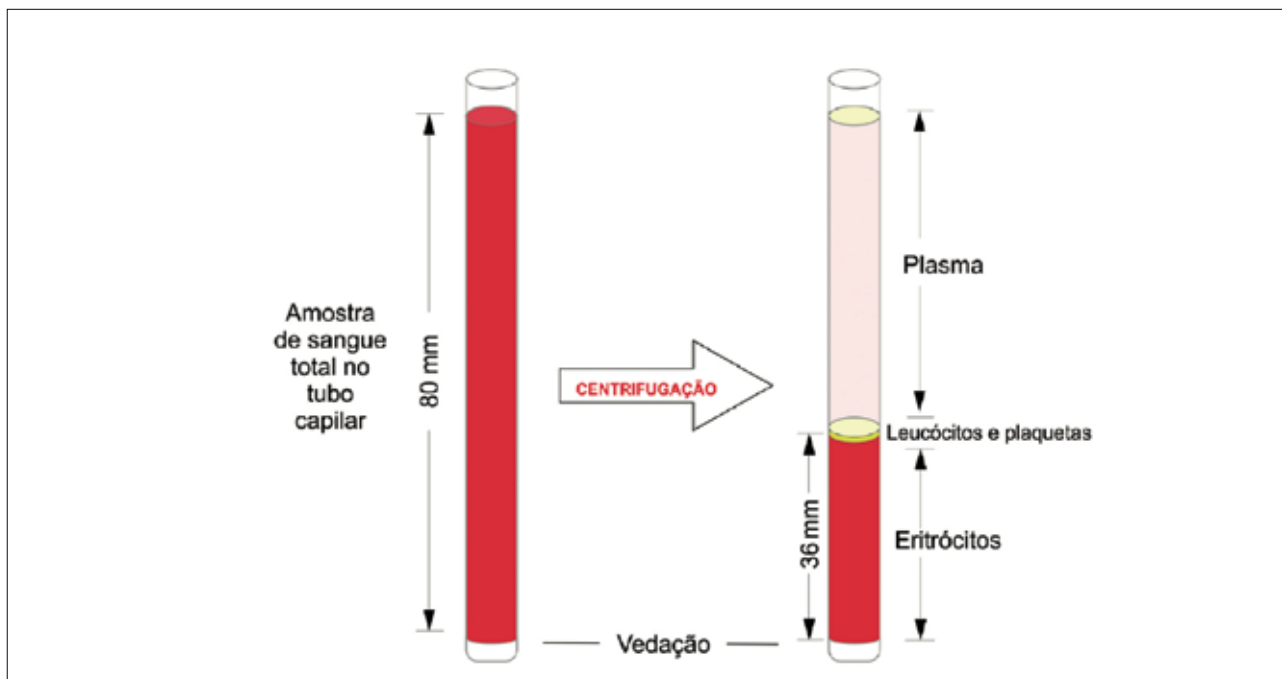


Figura 27 Amostra de sangue em tubo capilar para realização do hematócrito. Tubo capilar com amostra de sangue total antes da centrifugação e tubo capilar após a centrifugação com separação de plasma, leucócitos/plaquetas e eritrócitos. O plasma pode estar com a cor normal incolor (cães e gatos) e amarela nos casos dos herbívoros devido à presença de caroteno, ou cor anormal amarela (icterícia em cães e gatos), cor branca em caso de lipemia pós-prandial (fisiológico) ou em casos de diabetes e hipotireoidismo (patológico).

Tabulação e Interpretação dos resultados do hemograma

ERITROGRAMA

Eritrograma	Valor obtido	Valor de referência	Interpretação
Ht (%)			
CGH ($\times 10^6 / \mu\text{L}$)			
Hb (g/dL)			
VGM (fL)			
CHGM (%)			

OBS. _____

* Calcule o VGM e CHGM e classifique as anemias se houver

LEUCOGRAMA**CONTAGEM GLOBAL DE LEUCÓCITOS (CGL)**

Leucograma	Valor obtido	Valor de referência	Interpretação
CGL ($\times 10^3/\mu\text{L}$)			

CONTAGEM DIFERENCIAL DE LEUCÓCITOS (CDL)

Leucograma	Valores obtidos		Valor de referência		Interpretação
	Relativo (%)	Absoluto ($\times 10^3/\mu\text{L}$)	Relativo (%)	Absoluto ($\times 10^3/\mu\text{L}$)	
Neutrófilos					
Neutrófilos segmentados					
Neutrófilos bastões					
Eosinófilos					
Linfócitos					
Monócitos					
Basófilos					

OBS: _____

1. Calcule os valores leucocitários absolutos
2. Interprete os leucograma em associação com a história e os sinais clínicos.
3. Utilize os termos técnicos indicados para cada alteração observada

PLAQUETOGRAMA

Plaquetograma	Valor obtido	Valor de referência	Interpretação
Plaq. ($\times 10^3/\mu\text{L}$)			

OBS: _____

METODOLOGIA MANUAL PARA CONTAGEM GLOBAL DE LEUCÓCITOS

Componentes (Diluição do sangue 1:20)

- 0,4 mL de TURK;
- 0,02 mL (20 µL) de Sangue.

Protocolo

- Diluir o sangue;
- Agitar fortemente o tubo;
- Encher o reticulo da câmara;
- Repousar por 5 minutos;
- Contar os 4 campos destinados à quantificação de leucócitos. (Figura 28);
- Resultado x 50.

Em caso de leucocitose, a diluição será:

0,76 mL x 100 1,52 mL x 200
1,14 mL x 150 1,90 mL x 250

METODOLOGIA MANUAL PARA CONTAGEM GLOBAL DE HEMÁCIAS

Componentes (Diluição do sangue 1:200)

- 4 mL de GOWER, HAYEM ou soro fisiológico;
- 0,02 mL (20 µL) de Sangue.

Protocolo

- Agitar levemente o tubo;
- Encher o reticulo da câmara;
- Repousar por 5 minutos;
- Contar 5 campos destinados à quantificação de hemácias (Figura 29);
- Resultado x 10.000.

OBS: Para contagem de hemácias de ovinos e caprinos utiliza-se a seguinte diluição:

- 8 mL de GOWER, HAYEM ou soro fisiológico;
- 0,02 mL (20 µL) de Sangue;
- Lembrar no cálculo de multiplicar o resultado por 20.000.

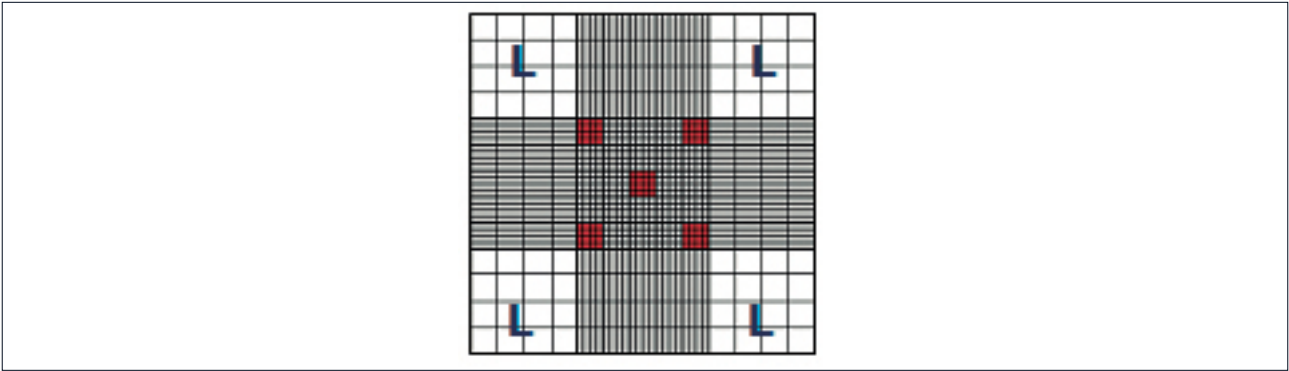


Figura 28 Esquema demonstrando o retículo de Neubauer e os locais para contagem de leucócitos e hemácias. Local de contagem de leucócitos representado pela letra L e local de contagem de hemácias representado pelos cinco quadrados vermelhos.

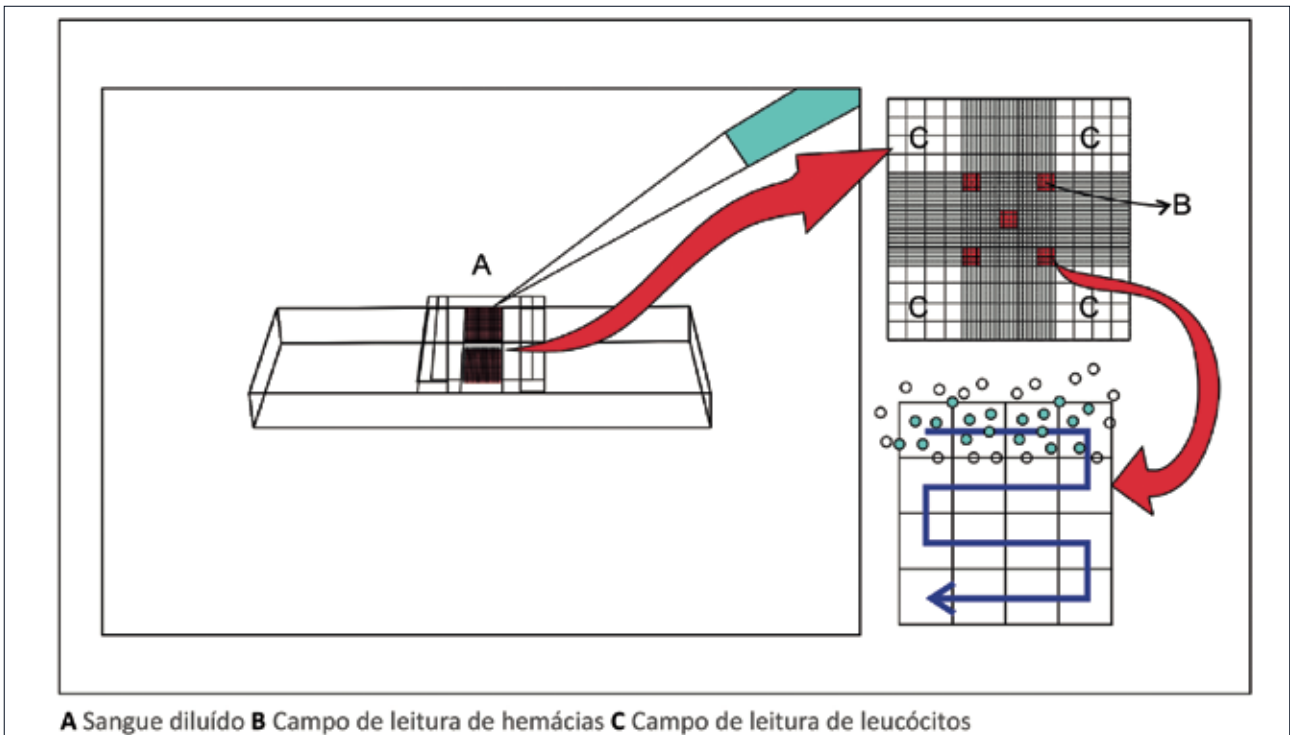


Figura 29 Hemocitometria. É o método para contagem global das células sanguíneas que consiste em diluir o sangue (Leucócitos - 0,4 ml de TURK/0,02 ml (20 µL) de sangue; Hemácias - 4 ml de GOWER ou soro fisiológico/0,02 ml (20 µL) de sangue) permitindo a conservação das células. Após a preparação da diluição de acordo com o protocolo, preencher o retículo da câmara de Neubauer com a utilização da pipeta, evitando o excesso de líquido e bolhas de ar sob a lamínula. Realizar a leitura nos locais indicados (leucócitos e hemácias) sistematizando a contagem de acordo com a seta azul da figura.

DESCREVENDO AS CÉLULAS SANGUÍNEAS

Desenhe os diferentes tipos de células sanguíneas, identifique cada um deles e descreva suas principais funções. Faça todos os desenhos coloridos para exemplificar as características morfológicas e tintoriais de cada tipo celular.

PESQUISE E RESPONDA

1. Nos últimos anos ocorreu uma grande evolução tecnológica na realização do hemograma, fazendo com que as técnicas manuais sejam substituídas por sistemas automatizados. Essa tecnologia também chegou aos laboratórios de análises clínicas veterinárias, gerando resultados mais precisos em um menor intervalo de tempo. Além disso, com a automação algumas inovações são observadas no hemograma como novos índices hematimétricos. Veja abaixo alguns índices gerados pela automação e pesquise seus significados e utilidades diagnósticas.

- a) RDW (red cell distribution width) = Coeficiente de variação do volume globular médio
- b) VPM (volume plaquetário médio)
- c) PDW (platelet distribution width) Coeficiente de variação do volume plaquetário

2. Qual o principal avanço tecnológico observado na série leucocitária?

3. Tradicionalmente a determinação de proteínas não faz parte do hemograma. Entretanto, na veterinária esse parâmetro é incluído no resultado do hemograma completo, pois fornece informações importantes ao clínico solicitante. Diante do exposto, responda as questões abaixo:

- a) Qual o valor obtido para proteínas totais do sangue utilizado na aula prática?
- b) Qual a metodologia utilizada na aula para determinar as proteínas?
- c) Quais as informações importantes que esse parâmetro fornece ao clínico?
- d) Quais os termos técnicos utilizados para designar o aumento e a diminuição das proteínas plasmáticas?
- e) Quais são as principais proteínas do sangue?

09 interpretação de hemogramas

Hemograma 1. Canino Rex, 4 anos, macho. Animal com mucosas pálidas, não se alimenta, fraqueza, ofegante, desidratado, apresentando muitos carrapatos.

Parâmetros	Resultados	Valores de Referência**
Hemácias (milhões/mm ³)	1,08	5,0 a 8,5
Hemoglobina (g/dL)	2,4	12 a 18
Hematócrito (%)	7	37 a 55
VCM (fl)	64,8	60 a 77
HCM (pg)	22,2	19 a 23
CHCM (g/dL)	34,3	32 a 36
Leucócitos (mm ³)	33.500	6.000 a 17.000
Basófilos (mm ³)	0	Raros
Eosinófilos (mm ³)	330	150 a 1.250
Neutrófilos segmentados (mm ³)	27.500	3.000 a 11.500
Neutrófilos bastões (mm ³)	2.664	0 a 300
Linfócitos (mm ³)	1.665	1.000 a 4.800
Monócitos (mm ³)	333	150 a 1.350
Plaquetas (mm ³)	153.000	200.000 a 500.000

**Schalm's Veterinary Hematology (2000)

OBS: Plasma límpido. Anisocitose (++), Policromasia (++), Hipocromia (++), 3% de metarrubricitos. Leucócitos morfológicamente normais.

INTERPRETAÇÃO DO HEMOGRAMA: Faça a interpretação do eritrograma, leucograma e plaquetograma

Hemograma 2. Canino Meg, 2 meses, fêmea. Mucosas pálidas, animal prostrado, não se alimenta e desidratado.

Parâmetros	Resultados	Valores de Referência**
Hemácias (milhões/mm ³)	1,15	5,0 a 8,5
Hemoglobina (g/dL)	2,9	12 a 18
Hematócrito (%)	8	37 a 55
VCM (fl)	73	60 a 77
HCM (pg)	25,2	19 a 23
CHCM (g/dL)	36,3	32 a 36
Leucócitos (mm ³)	23.500	6.000 a 17.000
Basófilos (mm ³)	0	Raros
Eosinófilos (mm ³)	0	150 a 1.250
Neutrófilos segmentados (mm ³)	17.500	3.000 a 11.500
Neutrófilos bastões (mm ³)	300	0 a 300
Linfócitos (mm ³)	4.500	1.000 a 4.800
Monócitos (mm ³)	1.200	150 a 1.350
Plaquetas (mm ³)	80.000	200.000 a 500.000

**Schalm's Veterinary Hematology (2000)

OBS: Plasma levemente hemolisado. Anisocitose (+++), Policromasia (+++), Hipocromia (+++).

INTERPRETAÇÃO DO HEMOGRAMA: Faça a interpretação do eritograma, leucograma e plaquetograma

Hemograma 3. Felina Pandora, 1 ano, fêmea. Animal com secreção purulenta vaginal, febre de 39.6°C e com anorexia. Animal não é castrado.

Parâmetros	Resultados	Valores de Referência**
Hemácias (milhões/mm ³)	5,06	5.0 a 10.0
Hemoglobina (g/dL)	9,7	8 a 15
Hematócrito (%)	31	24 a 45
VCM (fl)	60,5	39 a 55
HCM (pg)	19,2	19 a 23
CHCM (g/dL)	31,3	31 a 35
Leucócitos (mm ³)	61.100	5.500 a 19.500
Basófilos (mm ³)	0	Raros
Eosinófilos (mm ³)	1.220	0 a 1.500
Neutrófilos segmentados (mm ³)	35.438	2.500 a 12.500
Neutrófilos bastões (mm ³)	5.500	0 a 300
Linfócitos (mm ³)	15.886	1.500 a 7.000
Monócitos (mm ³)	3.055	0 a 850
Plaquetas (mm ³)	282.000	300.000 a 800.000

**Schalm's Veterinary Hematology (2000)

OBS: Anisocitose (+), Macroplaquetas (+).

INTERPRETAÇÃO DO HEMOGRAMA: Faça a interpretação do eritograma, leucograma e plaquetograma

Hemograma 4. Felina Jadite, 3 anos, fêmea. Animal apresenta aumento do abdômen, febre de 40°C, não se alimenta. Proprietário relatou que animal não é castrado e tem acesso a rua. Suspeitou-se de gestação.

Parâmetros	Resultados	Valores de Referência**
Hemácias (milhões/mm ³)	9,62	5.0 a 10.0
Hemoglobina (g/dL)	13,3	8 a 15
Hematócrito (%)	46	24 a 45
VCM (fl)	47,8	39 a 55
HCM (pg)	13,8	19 a 23
CHCM (g/dL)	28,9	31 a 35
Leucócitos (mm ³)	33.700	5.500 a 19.500
Basófilos (mm ³)	0	Raros
Eosinófilos (mm ³)	3.707	0 a 1.500
Neutrófilos segmentados (mm ³)	23.253	2.500 a 12.500
Neutrófilos bastões (mm ³)	0	0 a 300
Linfócitos (mm ³)	5.392	1.500 a 7.000
Monócitos (mm ³)	1.348	0 a 850
Plaquetas (mm ³)	213.000	300.000 a 800.000

**Schalm's Veterinary Hematology (2000)

INTERPRETAÇÃO DO HEMOGRAMA: Faça a interpretação do eritograma, leucograma e plaquetograma

Hemograma 5. Canina Cacau, 6 anos, fêmea. Animal apático, fezes normais, urinando normal, não tem bom apetite. Apresenta petéquias pelo corpo e vive deitada, quieta, não quer andar. Animal vacinado corretamente.

Parâmetros	Resultados	Valores de Referência**
Hemácias (milhões/mm ³)	5.14	5.0 a 8.5
Hemoglobina (g/dL)	13	12 a 18
Hematócrito (%)	38	37 a 55
VCM (fl)	74.3	60 a 77
HCM (pg)	25.3	19 a 23
CHCM (g/dL)	34.2	32 a 36
Leucócitos (mm ³)	3.200	6.000 a 17.000
Basófilos (mm ³)	0	Raros
Eosinófilos (mm ³)	0	150 a 1.250
Neutrófilos segmentados (mm ³)	2.800	3.000 a 11.500
Neutrófilos bastões (mm ³)	0	0 a 300
Linfócitos (mm ³)	280	1.000 a 4.800
Monócitos (mm ³)	100	150 a 1.350
Plaquetas (mm ³)	42.000	200.000 a 500.000

**Schalm's Veterinary Hematology (2000)

OBS: Presença de inclusões em hemácias sugestivas de *Babesia* sp.

INTERPRETAÇÃO DO HEMOGRAMA: Faça a interpretação do eritrograma, leucograma e plaquetograma

Hemograma 6. Peixe-boi (*Trichechus manatus manatus*) Osmar, 6 meses, macho. Proteínas Totais: 9,8 g/dl (6,9 a 9,3 g/dl).

Parâmetros	Resultados	Valores de Referência**
Hemácias (milhões/mm ³)	3,46	2,17 a 3,39
Hemoglobina (g/dL)	9,9	9,4 a 13,5
Hematócrito (%)	33	28,9 a 43,5
VCM (fl)	95,3	114 a 140
CHCM (g/dL)	30	28 a 35,4
Leucócitos (mm ³)	5.050	2.770 a 13.500
Basófilos (mm ³)	0	0 a 270
Eosinófilos (mm ³)	50	0 a 1.230
Heterófilos (mm ³)	2.778	770 a 6.530
Bastões (mm ³)	0	0 a 220
Linfócitos (mm ³)	2.070	1.010 a 7.200
Monócitos (mm ³)	152	800 a 1.700
Plaquetas (mm ³)	-----	111.000 a 424.000

**Harvey et al. 2009. Hematology of healthy Florida manatees (*Trichechus manatus*). Vet. Clin. Pathol. 38:2, p. 183-193. Método: Metodologia manual em Hemocítômetro de Neubauer, técnica de microhematócrito e da cianometahemoglobina.

OBS: Plasma hemolisado, 1% de metarrubrócito. Presença de muitos agregados plaquetários inviabilizando a determinação de plaquetas. Leucócitos morfologicamente normais.

INTERPRETAÇÃO DO HEMOGRAMA: Faça a interpretação do eritrograma, leucograma e plaquetograma

10 informações qualitativas que podem vir expressas nos resultados do hemograma

Observações da série vermelha (eritrograma)

- Característica do plasma: límpido, hemolisado (levemente, discretamente, moderadamente), icteríco (levemente, discretamente, moderadamente), lipêmico (discretamente, levemente). No plasma de ruminantes e equinos só informar icterícia se for bem marcante. Lembrar que o plasma ou soro dessas espécies são fisiologicamente mais amarelados;
- Anisocitose: diferença de tamanho das hemácias;
- Policromatofilia: aumento de número de policromatófilos;
- *Rouleaux* eritrocitário ou hemácias em *rouleaux*
- Presença de hemoparasitas;
Ex: Presença de merozoítas de *Babesia* spp.
- Presença de inclusões virais;
Ex: Foram observadas inclusões de Lentz no interior dos eritrócitos (lembrar que essas inclusões também podem ser observadas nos leucócitos).
- Percentual de metarrubrócitos (meterrubríctos ou hemácias nucleadas) contados na contagem diferencial de leucócitos. Se o percentual de metarrubrócitos for superior a 6% a leucometria global deve ser corrigida (ver fórmula de correção) e na observação abaixo do leucograma deve ser indicada a correção com a seguinte observação: leucometria global corrigida.

Observação na série branca (leucograma)

- Leucócitos morfologicamente normais ou Neutrófilos sem alterações morfológicas, linfócitos sem atipias;
- Presença de linfócitos atípicos ou linfócitos reativos
- Presença de monócitos ativados;
- Presença de neutrófilos tóxicos ou presença de neutrófilos com granulações tóxicas;
- Neutrófilos hipersegmentados;
- Leucometria global corrigida (vide observação para metarrubrócitos);
- Em casos de severa leucopenia quando a contagem diferencial não pode ser realizada, coloca-se a seguinte observação: Devido à severa leucopenia a contagem diferencial de leucócitos foi inviabilizada;
- Presença de mórula de *Ehrlichia* spp. no interior de neutrófilo segmentado (ou outro tipo de leucócito onde foi observada a mórula).

Observações nas plaquetas (Plaquetograma)

- Se a determinação for por estimativa em esfregaço coloca-se a seguinte observação: Determinação de plaquetas obtidas por estimativa em esfregaço sanguíneo;
- Presença de plaquetas gigantes;
- Presença de agregados plaquetários;

No caso de trombocitopenia severa (< 50.000), faz-se a confirmação no esfregaço e coloca nas observações das plaquetas: Trombocitopenia confirmada por avaliação do esfregaço sanguíneo.

Observações para pesquisa de hemoparasitas

Descrever no laudo os hemoparasitas observados. A *Babesia* spp. e *Ehrlichia* spp. são os hemoparasitas mais observados na rotina do laboratório.

Atenção para a observação e a correta descrição de outros hemoparasitas (Ex: *Anaplasma* spp., *Trypanosoma* spp., *Mycoplasma* spp., etc.). Nesses casos falar com o responsável técnico para confirmação do diagnóstico e correta descrição no laudo do exame.

Se não forem observados hemoparasitas pode-se descrever assim:

A ausência de hemoparasitas na amostra examinada não é suficiente para excluir a possibilidade de infecção, pois a presença de parasitas no sangue varia com a fase e o grau de infecção. Portanto, o resultado deste exame deverá sempre ser avaliado em conjunto com os dados obtidos no exame clínico e os resultados de outros exames laboratoriais.

11 questões de prova / concursos

1. (UFCG – 2012 / COMPROV). Se o sangue foi coletado com EDTA (10%) e mantido na temperatura ambiente, um hemograma deverá ser realizado no máximo até:

- a) duas horas após a coleta.
- b) três horas após a coleta.
- c) doze horas após a coleta.
- d) vinte e quatro horas após a coleta.
- e) quarenta e oito horas após a coleta.

2. (UFCG – 2012 / COMPROV). A leucopenia é uma redução no número dos leucócitos, abaixo dos valores de referência. Leucopenia por depleção significa:

- a) Deficiência da atividade medular, refletindo-se no aparecimento de grande número de neutrófilos imaturos.
- b) Perda da capacidade da medula produzir neutrófilos, em consequência à radiação ionizante.
- c) Demanda de leucócitos anormalmente grande, necessidade intensa de neutrófilos e aparecimento de algumas poucas células jovens.
- d) Destruição medular, manifestando-se por uma diminuição de todos os tipos de células formadas na medula óssea.
- e) Inabilidade da medula em produzir neutrófilos, ausência de células imaturas.

3. (UFCG – 2012 / COMPROV). A hemólise intravascular excessiva pode ocorrer nas anemias hemolíticas, podendo gerar o aparecimento de:

- a) Hemoglobinúria.
- b) Mioglobinúria.
- c) Hematúria.
- d) Hipermioglobulinemia.
- e) Diminuição da hemoglobina livre no plasma.

4. (UFCG – 2012 / COMPROV). Para o preparo de contagem de eritrócitos na câmara de Neubauer, utiliza-se:

- a) 4mL de solução de Hayen e 20µL de sangue total.
- b) 5mL de solução de Hayen e 20µL de sangue total.
- c) 3mL de solução de Hayen e 20µL de sangue total.
- d) 5mL de solução de Hayen e 10µL de sangue total.
- e) 4mL de solução de Hayen e 10µL de sangue total.

5. (UFCG – 2012 / COMPROV). A resposta leucocitária de bovinos difere da de cães, ou seja, em cães as enfermidades inflamatórias crônicas de cavidade fechada podem induzir neutrofilia tão elevada quanto 100.000 células/ μL , enquanto nos bovinos uma doença semelhante resulta em contagem máxima em torno de 25.000 células/ μL . Isso ocorre por quê?

- a) Os bovinos não necessitam de neutrófilos para esse tipo de resposta.
- b) Os bovinos não apresentam *pool* de reserva.
- c) Os cães apresentam maior *pool* de reserva do que os bovinos.
- d) Os bovinos são resistentes a esse tipo de infecção.
- e) Os cães apresentam capacidade de proliferação da medula desprezível.

6. (PUCPR – 2010 / Residência em Patologia Clínica Veterinária). A presença de plaquetas grandes em esfregaço sanguíneo de um paciente trombocitopênico sugere:

- a) Aplasia medular.
- b) Presença de disfunção plaquetária.
- c) Produção ativada na medula óssea.
- d) Não há alteração com relação às plaquetas.
- e) Um diagnóstico de mielose megacariocítica.

7. (PUCPR – 2010 / Residência em Patologia Clínica Veterinária). O volume globular médio (VGM) aumenta em todos os casos a seguir, **EXCETO**:

- a) Reticulocitose.
- b) Infecção pelo vírus da leucemia felina.
- c) Em cães da raça Poodle miniatura.
- d) Anemia por deficiência de ferro.
- e) Anemia hemolítica imunomediada.

8. (PUCPR – 2010 / Residência em Patologia Clínica Veterinária). Para avaliar de forma correta um mielograma, deve se realizar ao mesmo tempo:

- a) Perfil bioquímico.
- b) Hemograma completo.
- c) Coagulograma.
- d) Urinálise.
- e) Biopsia de baço.

9. (UFMG – 2012 / Residência em Patologia Clínica Veterinária). Em relação às anemias em Medicina Veterinária, marque V para as afirmativas verdadeiras e F para as falsas.

- () Anemia é caracterizada pela diminuição da concentração de eritrócitos, de hemoglobina e/ou do hematócrito sanguíneo.
- () Em relação à resposta medular, a anemia será considerada arregenerativa se houver reticulocitose concomitante.
- () Equinos raramente liberam eritrócitos policromatófilos da medula para o sangue.
- () A anemia responsiva ocorre primariamente em resposta à perda sanguínea ou hemólise.

Assinale a sequência correta.

- a) V, F, V, V.
- b) V, V, F, V.
- c) F, F, V, F.
- d) F, V, F, F.

10. (UFMG – 2012 / Residência em Patologia Clínica Veterinária). Considerando que cada tipo de leucócito é único, frequentemente as alterações nas concentrações ocorrem em padrões previsíveis em todos os mamíferos domésticos, porém com diferenças significativas nas espécies. A respeito da interpretação do leucograma nas espécies, analise as afirmativas.

- I - O padrão clássico de leucograma de estresse em cães consiste em leucocitose por neutrofilia, eosinopenia, linfopenia e monocitose.
- II - Os equinos frequentemente têm leucocitose por neutrofilia com desvio à esquerda durante estados inflamatórios.
- III - Os bovinos adultos em estados inflamatórios agudos têm neutropenia por ter um compartimento de reserva de neutrófilos relativamente pequeno na medula.
- IV - A magnitude da neutrofilia em gatos pode ser de até 4 vezes o limite superior de referência por essa espécie ter um compartimento marginal de neutrófilos maior.

Está correto o que se afirma em

- a) I, II e IV.
- b) I, III e IV.
- c) II, III e IV.
- d) II e III, apenas.

11. (UFMG – 2013 / Residência Uniprofissional em Medicina Veterinária). Em relação às concentrações anormais de leucócitos no sangue dos animais, marque V para as afirmativas verdadeiras e F para as falsas.

- () Um desvio à esquerda se caracteriza pelo aumento de neutrófilos jovens no sangue.
- () Leucograma de estresse em cães consiste em leucopenia por neutropenia, linfocitose, monocitose e eosinopenia.
- () A linfocitose ocorre por linfopose aumentada devido a estímulo crônico por antígenos ou citocinas.
- () A eosinofilia é um achado comum nas doenças alérgicas.

Assinale a sequência correta.

- a) F, F, V, F.
- b) V, V, F, F.
- c) F, V, F, V.
- d) V, F, V, V.

12. (PUCPR – 2013 / Residência em Patologia Clínica Veterinária). Com relação aos neutrófilos tóxicos, assinale a alternativa que descreve características denominadas “alterações tóxicas”.

- a) Desvio nuclear de neutrófilos à esquerda e maturação nuclear assíncrona.
- b) Citoplasma espumoso e desvio nuclear de neutrófilos à direita.
- c) Neutrófilos hipersegmentados e basofilia citoplasmática.
- d) Aumento no número de bastonetes e neutrófilos hipersegmentados.
- e) Basofilia citoplasmática e corpúsculo de Döhle.

13. (PUCPR – 2013 / Residência em Patologia Clínica Veterinária). A eritrocitose é verificada quando se obtêm resultados de volume globular aumentado, número de eritrócitos totais aumentados e concentração de hemoglobina aumentada.

Com relação à patogenia das eritrocitoses, assinale a resposta **CORRETA**.

- a) A liberação de epinefrina em situações de “luta” ou “fuga” leva à contração da musculatura lisa hepática e, dessa maneira, à liberação de sangue hepático para os vasos sanguíneos periféricos provocando a eritrocitose.
- b) A produção aumentada de eritropoetina estimula a eritropoese e causa eritrocitose. Essa produção pode ser apropriada (se estimulada por hipóxia tecidual) ou inapropriada (se não estimulada por hipóxia tecidual). Este quadro é denominado eritrocitose primária.
- c) A eritrocitose secundária pode ser neoplásica ou não neoplásica.
- d) A desidratação resulta em diminuição do fluido extracelular e, portanto, em volume plasmático diminuído. Estas alterações podem levar à eritrocitose de hemoconcentração.
- e) Uma leucemia neutrofílica tem como causa secundária a eritrocitose secundária.

14. (PUCPR – 2013 / Residência em Patologia Clínica Veterinária). O esfregaço de amostra de sangue é uma parte da realização do hemograma muito importante porque dele depende a avaliação quantitativa, mas principalmente qualitativa dos elementos figurados do sangue.

Assinale a alternativa que descreve os cuidados para preparar um esfregaço de boa qualidade.

- a) Lâmina limpa e seca; sangue homogeneizado; corante do tipo Romanowski.
- b) Lâmina mantida em formol; “capa leucocitária”; corante azul cresil brilhante.
- c) Lâmina limpa e seca; “capa leucocitária”; corante do tipo Romanowski.
- d) Lâmina limpa e seca; sangue homogeneizado; corante azul de toluidina.
- e) Lâmina limpa e seca; sangue homogeneizado; corante Sudan Black.

15. (PUCPR – 2014 / Residência em Patologia Clínica Veterinária). Sobre a anemia hemolítica imunomediada, analise os itens a seguir.

- I. É possível a observação de esferócitos no esfregaço sanguíneo.
- II. Pode ser causada por medicamentos, como sulfametoxazol.
- III. Agentes infecciosos estão entre os agentes causadores da alteração.
- IV. Para confirmação da alteração, é indicada a realização do teste de Coombs.
- V. Em animais com anemia hemolítica imunomediada, sempre há presença de policromatófilos e metarrubrócitos.

Assinale a alternativa CORRETA.

- a) Estão corretos apenas os itens I e II.
- b) Estão corretos apenas os itens III e IV.
- c) Estão corretos apenas os itens I, II, III e IV.
- d) Estão corretos apenas os itens I e V.
- e) Estão corretos os itens I, II, III, IV e V.

16. (PUCPR – 2014 / Residência em Patologia Clínica Veterinária). O leite de porcas lactantes possui baixa concentração de ferro. Os leitões criados sem acesso a terra apresentam um quadro de anemia e é necessária a suplementação com sulfato ferroso para a correção dessa alteração. De acordo com os índices hematimétricos do hemograma destes leitões, qual é o padrão da anemia?

- a) Anemia normocítica e normocrômica.
- b) Anemia macrocítica e hipocrômica.
- c) Anemia macrocítica e normocrômica.
- d) Anemia normocítica e hipocrômica.
- e) Anemia microcítica e hipocrômica.

17. (PUCPR – 2014 / Residência em Patologia Clínica Veterinária). Com relação a recepção de amostras para realização de exames laboratoriais, assinale a alternativa correta:

- a) Amostras recebidas para realização de exames laboratoriais devem estar devidamente identificadas e acompanhadas de ficha de solicitação de exames que pode estar assinada somente por um enfermeiro responsável.
- b) Amostras recebidas para realização de exames laboratoriais devem estar devidamente identificadas e acompanhadas de ficha de solicitação de exames que pode estar assinada somente pelo proprietário do paciente.
- c) Amostras para realização de exames laboratoriais podem ser recebidas sem identificação, em casos de emergência.
- d) Amostras recebidas para realização de exames laboratoriais devem estar devidamente identificadas e acompanhadas de ficha de solicitação de exames assinada por um médico veterinário com o número de registro no Conselho Regional de Medicina Veterinária.
- e) Amostras para realização de exames laboratoriais podem ser recebidas sem identificação em casos de emergência, quando encaminhadas por um veterinário que exerça função superior a do responsável pelo laboratório de análises clínicas.

18. (UFRRJ – 2014 / Residência em Patologia Clínica Veterinária). Assinale a alternativa **INCORRETA** sobre as alterações na microscopia de disposição eritrocitária no esfregaço:

- a) Rouleaux é comum em equinos e felinos e tende a aumentar se houver hiperfibrinogenemia.
- b) Aglutinação eritrocitária é observada em algumas anemias hemolíticas imunomediadas.
- c) A diferenciação da Aglutinação do Rouleaux é realizada pelo teste de dispersão em salina com recomendação de diluição 1:4.
- d) A aglutinação pode ser induzida tecnicamente por heparina em eritrócitos equinos.
- e) Tanto a Aglutinação quanto o Rouleaux interferem na avaliação eletrônica dos eritrócitos.

19. (UFRRJ – 2014 / Residência em Patologia Clínica Veterinária). A contagem reticulocitária é uma indicação do grau de regeneração e deve ser interpretada mediante o hematócrito de um paciente. Quais abaixo NÃO SÃO características envolvidas na resposta medular com reticulócitos.

- a) Reticulocitose é observada pela primeira vez 72 horas depois do início de perda de sangue significativa ou hemólise, com o pico em 5 a 7 dias posteriores.
- b) Os gatos apresentam um grau de reticulocitose para um nível específico de anemia menor que os cães.
- c) Os gatos produzem reticulócitos agregados e pontilhados; o do tipo agregado são policromáticos quando corados com o corante de Whright e apenas estes são contados na determinação da contagem reticulocitaria.
- d) A perda de eritrócitos ou a destruição excessiva de eritrócitos resulta em anemia regenerativa caracterizada por reticulocitose e policromasia e anisocitose aumentadas.
- e) A hemorragia usualmente resulta em um grau de reticulocitose maior do que acontece com a hemólise, por que a medula óssea tem pronta disponibilidade de ferro.

20. (UFRRJ – 2014 / Residência em Patologia Clínica Veterinária). Quanto à interpretação de laudos com resultados de alterações nas concentrações de eosinófilos, NÃO PODEMOS afirmar que:

- a) A eosinofilia geralmente sugere a possibilidade de hipersensibilidade.
- b) A maioria das eosinofilias parecem estar relacionadas a funções anti-inflamatórias de eosinófilos ou atração de eosinófilos por tecidos após degranulação de mastócitos e basófilos.
- c) A eosinofilia é observada em alguns cães com hiperadrenocorticismos.
- d) A eosinofilia paraneoplásica está muito associada a neoplasias de mastócitos e eventualmente associada a outras neoplasias por liberação de fatores indutores de eosinofilia.
- e) A eosinopenia isoladamente apresenta pouco significado diagnóstico. No entanto, pode ser parte integrante de um leucograma associado à inflamação aguda ou resposta à esteróides.

21. (PROMEvet Pequenos Animais/SECAD Ciclo 1, Vol 2. 2016). Considere as informações sobre a policitemia.

- I – A policitemia relativa ocorre por diminuição da quantidade de plasma e redistribuição eritrocitária. Algumas alterações relacionadas com a ocorrência de policitemia são desidratação ou desvio de fluido sistêmico, e contração esplênica.
- II – A policitemia absoluta ocorre por elevação real da massa eritrocitária, que, por sua vez, pode ser primária ou secundária.
- III – A policitemia absoluta primária decorre de doença mieloproliferativa da linhagem eritrocitária, com produção e liberação descontrolada de eritrócitos, elevando o hematócrito.

Quais estão corretas?

- a) Apenas a I e a II.
- b) Apenas a II e a III.
- c) Apenas a I e a III.
- d) I, II e III.

22. (PROMEVET Pequenos Animais/SECAD Ciclo 1, Vol 2. 2016). Sobre os índices eritrocitários de Wintrobe indique V (verdadeiro) ou F (falso).

- () O VCM é utilizado para determinar o tamanho das hemácias.
- () O CHCM normal ocorre em anemias regenerativas.
- () O VCM normal ocorre em deficiências de eritropoetina.
- () O CHCM elevado indica que a hemácia teve produção elevada de hemoglobina.
- () O VCM elevado é característico de produção medular de hemácias.

- a) V - F - V - V - V.
- b) F - F - F - F - V.
- c) V - F - V - F - F.
- d) V - F - V - F - V.

23. (PROMEVET Pequenos Animais/SECAD Ciclo 1, Vol 2. 2016). Diante de um cão que foi atropelado e sofreu hemorragia intensa, assinale a alternativa **INCORRETA**.

- a) Nas primeiras horas após hemorragia, apresentará VCM normal.
- b) Nas primeiras horas, não vai apresentar alterações nas proteínas séricas.
- c) Após alguns dias, vai apresentar VCM diminuído e CHCM elevado.
- d) Em nenhum momento apresentará hemácias nucleadas.

24. (PROMEVET Pequenos Animais/SECAD Ciclo 1, Vol 3. 2016). Sobre os basófilos, assinale a alternativa correta.

- a) São células maiores do que os outros granulócitos (neutrófilos e eosinófilos) e também apresentam núcleos segmentados. No entanto, possuem poucos grânulos, com coloração roxa escura.
- b) São células do mesmo tamanho que os outros granulócitos (neutrófilos e eosinófilos), porém não apresentam núcleos segmentados, possuindo muitos grânulos, com coloração roxa escura.
- c) São células do mesmo tamanho que os outros grânulos (neutrófilos e eosinófilos) e também apresentam núcleos segmentados. No entanto, possuem poucos grânulos, com coloração verde alaranjada.
- d) São células do mesmo tamanho que os outros granulócitos (neutrófilos e eosinófilos) e também apresentam núcleos segmentados. No entanto, possuem poucos grânulos, com coloração roxa escura.

25. (PROMEVET Pequenos Animais/SECAD Ciclo 1, Vol 3. 2016). Quais são as possíveis causas de leucopenia?

- I - Infecção severa.
- II - Estresse da colheita de sangue.
- III - Infecções virais.
- IV - Hemoparasitose.

Quais estão corretas?

- a) Apenas a I, a II e a III.
- b) Apenas a I, a II e a IV.
- c) Apenas a I, a III e a IV.
- d) Apenas a II, a III e a IV.

26. (UFPR – 2014 / Residência Multiprofissional em Medicina Veterinária). A bilirrubina não conjugada é o produto do metabolismo da hemoglobina. A conjugação ocorre no fígado e a bilirrubina conjugada é excretada com a bile no intestino delgado. Assinale a alternativa com as principais causas de aumento da bilirrubina no sangue (hiperbilirrubinemia).

- a) Doenças hemolíticas (principalmente hemólise intravascular), hemorragia gástrica e colestase hepática.
- b) Aumento da captação da bilirrubina pelos hepatócitos, diminuição da massa funcional hepática e hemólise extravascular.
- c) Hemólise (principalmente extravascular), diminuição da captação da bilirrubina pelos hepatócitos e colestase hepática.
- d) Hemólise intravascular, aumento da captação da bilirrubina nos hepatócitos e aumento da excreção da bilirrubina conjugada.
- e) Anemias hemorrágicas, colestase hepática, pancreatite e diminuição da massa funcional hepática.

27. (UFPR – 2014 / Residência Multiprofissional em Medicina Veterinária). A anemia é classificada como não regenerativa quando não são observados eritrócitos imaturos na circulação (policromatófilos ou reticulócitos). A causa da anemia não regenerativa deve ser confirmada com exames laboratoriais adicionais. Em relação às anemias não regenerativas, é correto afirmar:

- a) Podem ser decorrentes de anormalidades extrínsecas à medula óssea. Medicamentos podem induzir anemia não regenerativa.
- b) Estão associadas à mielosupressão; é comum o leucograma inflamatório associado e são causadas por processos hemolíticos extravasculares e intravasculares.
- c) Podem ser causadas por inflamação. Agentes infecciosos causam hipoplasia eritrocitária; hemorragia interna causa anemia não regenerativa.
- d) Mielosupressão e hemoparasitas causam anemias não regenerativas. Leucograma inflamatório é observado.
- e) Destruição da célula-tronco na medula óssea causa anemia não regenerativa; são causadas por infecção viral, hemoparasitas e agentes hemolíticos.

28. (UFERSA – 2015 / Residência em Área Profissional da Saúde em Patologia Clínica). O hemograma representa um teste de triagem altamente sensível para inúmeras condições clínicas. Após a descrição das contagens celulares e cálculos associados é comum a utilização de informações que podem auxiliar ao clínico uma melhor conduta terapêutica. Dentre tais observações podem-se citar “presença de grânulos tóxicos nos neutrófilos segmentados”. O conteúdo destas inclusões citoplasmáticas neutrofílicas são verdadeiramente representadas por:

- a) Granulações eosinofílicas.
- b) Granulações específicas ou secundárias.
- c) Granulações azurófilas primárias.
- d) Granulações neutrofílicas neutras.
- e) Granulações histaminérgicas.

29. (UFERSA – 2015 / Residência em Área Profissional da Saúde em Patologia Clínica). Assinale as respectivas denominações para variações da forma, tamanho e coloração dos eritrócitos.

- a) Anisocitose, policromasia e reticulocitose.
- b) Poiquilocitose, hipocromia e anisocitose.
- c) Poiquilocitose, anisocitose e anisocromia.
- d) Anisocariose, policromasia e anisocitose.
- e) Policromasia, anisocitose e reticulocitose.

30. (UFERSA – 2015 / Residência em Área Profissional da Saúde em Patologia Clínica). Assinale um importante achado no hemograma que se mostra altamente sugestivo da infecção pelo vírus da cinomose:

- a) Corpúsculo de Lentz.
- b) Anel de Cabot.
- c) Pontilhado basófilo.
- d) Corpos primários enegrecidos.
- e) Corpúsculos intracitoplasmáticos virais.

GABARITO

1- C	11- D	21- D
2- C	12- E	22- D
3- A	13- D	23- C
4- A	14- A	24- D
5- C	15- C	25- C
6- C	16- E	26- C
7- D	17- D	27- A
8- B	18- E	28- C
9- A	19- E	29- C
10- B	20- C	30- A

12 leitura complementar

Alterações Morfológicas em Hemácias. Disponível em <<http://www.doles.com.br/publicacao/806e9530f32d1306d4f74355f10985b8.pdf>> Acesso em 05 de agosto de 2015.

Alterações morfológicas em leucócitos. Disponível em <<http://www.laboratoriogenesi.com.br/>>. Acesso em: 03 de julho de 2015.

Anemia Megaloblástica. Disponível em <https://pt.wikipedia.org/wiki/Anemia_megalobl%C3%A1stica>. Acesso em 06 de janeiro de 2016.

ANTUNES, Marcelo Soares. **Pesquisa clínica e etiológica de anemia em cães.** Tese (Mestrado em Ciências). Universidade Federal Rural do Rio de Janeiro. Seropédica, RJ. Janeiro de 2010.

Causas pré-analíticas de variações dos resultados de exames laboratoriais. Disponível em <<http://www.labbiotest.com.br/preparos/14.html>>. Acesso em 24 de julho de 2016.

Case of the Month. Disponível em <<http://www.eclinpath.com/case-of-the-month/>>. Acesso em 05 de dezembro de 2015.

CIARLINI, Paulo César. **Avaliação laboratorial das anemias:** Aspectos fisiopatológicos. UNESP, Araçatuba. Disponível em: <www.novosolhos.com.br>. Acesso em: 29 de janeiro de 2016.

CIARLINI, Paulo César. **Avaliação laboratorial das eritrocitoses.** Disponível em <http://www.novosolhos.com.br/download.php?extensao=pdf&original=Texto%20de%20apoio%20eritrocitoses.pdf&servidor=arq_material/2809_3967.pdf>. Acesso em: 19 de junho de 2015.

Como interpretar um exame de Hemograma Completo? Disponível em <<http://diariodebiologia.com/2009/06/como-interpretar-um-exame-de-hemograma-completo/>>. Acesso em 08 de janeiro de 2016.

Clinical Pathology. Disponível em <<https://ahdc.vet.cornell.edu/sects/ClinPath/>>. Acesso em 05 de dezembro de 2015.

Cromatina Sexual. Disponível em <<http://brasilecola.uol.com.br/biologia/cromatina-sexual.htm>>. Acesso em 06 de dezembro de 2015.

Elementos para interpretação do hemograma: eritograma. Disponível em <<http://blogmedicinaveterinaria.blogspot.com.br/2015/02/interpretacao-do-hemograma.html>>. Acesso em 14 de novembro de 2015.

Eritrócitos: Fisiologia, Eritropoiese e Eritrograma. Disponível em <<http://labmedvet.blogspot.com.br/2011/11/eritrocitos-fisiologia-eritropoiese.html>>. Acesso em 14 de novembro de 2015.

Genetics Home Reference. Disponível em <<http://ghr.nlm.nih.gov/gene/JAK2>>. Acesso em 02 de junho de 2015.

Hemograma – Entenda os seus resultados. Disponível em <<http://www.mdsaude.com/2009/11/hemograma.html>>. Acesso em 24 de abril de 2016.

Interpretação das alterações leucocitárias no hemograma completo em cães. Disponível em <<http://www.santelaboratorio.com.br/interpretacao-das-alteracoes-leucocitarias-no-hemograma-completo-em-caes/>>. Acesso em 22 de setembro de 2015.

Interpretação do leucograma. Disponível em <<http://www.laboratoriovidda.com.br/informativos/interpretacao-do-leucograma/9>>. Acesso em 16 de abril de 2016.

KFURI, Luciula. **Anemia pancitopênica em cães e gatos.** Monografia de conclusão de curso (Patologia Clínica Veterinária). Universidade Castelo Branco, Rio de Janeiro. Abril, 2007.

Linfócito. Disponível em <<https://pt.wikipedia.org/wiki/Linfócito>>. Acesso em 24 de setembro de 2015.

LOPES, R. D. **Manual de coleta de sangue venoso em caninos e felinos.** Trabalho de Conclusão de Curso de Especialização em Patologia Clínica Veterinária da Faculdade de Medicina Veterinária e Zootecnia. Universidade de São Paulo, 2009.

Manual de Coleta Vetrinária. Centro de Análise Veterinária e Água. Biovet. Disponível em <http://www.laboratorioburigo.com.br/img/manual/arquivo_3.pdf> Acesso em: 15 de julho de 2015.

Mastócito. Disponível em <<https://pt.wikipedia.org/wiki/Mast%C3%B3cito>>. Acesso em 30 de agosto de 2015.

Neutrófilos Hipersegmentados. Disponível em <<http://www.portaleducacao.com.br/veterinaria/artigos/30812/neutrofilos-hipersegmentados>>. Acesso em 25 de dezembro de 2015.

Patologia Clínica Veterinária. Disponível em <www.veterinariandocs.com.br>. Acesso em: 16 de outubro de 2015.

PARREIRA, Ivonete Maria. BUZIN, Estevão Júlio W. K. **Realização de Colheita de Sangue em Felinos Domésticos**: dificuldades e soluções. Enciclopedia Biosfera. Disponível em <<http://www.conhecer.org.br/enciclop/2012a/agrarias/realizacao.pdf>>. Acesso em: 19 de junho de 2015.

Saiba o que é eritrograma. Disponível em <<http://www.portaleducacao.com.br/farmacia/artigos/59236/saiba-o-que-e-eritrograma>>. Acesso em 14 de novembro de 2015.

SILVA, Elisângela. N. **A importância do hemocentro na rotina da universidade federal rural de pernambuco**. Disponível em: <<http://www.eventosufrpe.com.br/>> Acesso em: 13 de setembro de 2015.

Síndromes Mielodisplásicas. Disponível em <http://unitedmedical.com.br/sindrome_mielo.php>. Acesso em 23 de março de 2016.

Tecido conjuntivo: Células residentes. Disponível em <<http://www.icb.usp.br/mol/4-16mastocito1.html>>. Acesso em 28 de agosto de 2015.

Veterinary Clinical Pathology. Disponível em <<http://www.eclinpath.com/>>. Acesso em 05 de dezembro de 2015.



REFERÊNCIAS BIBLIOGRÁFICAS

ACERO, E.J. et al. **Manual de Procedimientos para el Laboratorio Clínico Veterinario en el Centro de Recepcion y Rehabilitacion de Fauna Silvestre del Dama**. Disponível em: <<http://www.ambientebogota.gov.co/documents>>. Acesso em 27 de setembro de 2015.

BAILLIE, S., PIERCE, S.E., MAY, S.A. Fostering integrated learning and clinical professionalism using contextualized simulation in a small group role-play. **Journal of Veterinary Medical Education**. n. 3, p. 248–253, jan. 2010.

BECK, Cristiane. et al. **A importância do diagnóstico laboratorial para confirmação da tristeza parasitaria bovina**. Disponível em: <www.revistas.unijui.edu.br>. Acesso em: 24 de novembro de 2015.

BERGER, Markus. et al. **Hemostasia**: Uma breve revisão. Caderno pedagógico, lajeado, v. 11, n. 1, p. 140-148, 2014.

BOTTIN, C. S. et al. **Laboratório de Análises Clínicas HCV-UFPel**: Ferramenta de Auxílio Diagnóstico ao Clínico veterinário. 21º Congresso de iniciação Científica. 4ª Mostra Científica. Universidade Federal de Pelotas, 2012.

BUSH, B. M. **Interpretação de Resultados Laboratoriais para Clínicos de Pequenos Animais**. São Paulo: Roca, 2004.

BRANDÃO, Leonardo. P. et al. Anemia hemolítica imunomediada não regenerativa em um cão. **Ciência Rural**, V. 34. n. 2. p. 557-561. Santa Maria, março-abril, 2004.

CARDOSO, Thiago. FURIAN, Mariana. MENEGHETTI, Monique. FRIOLANI, Milena. Anemia Hemolítica Autoimune: Relato de caso. **Revista Científica Eletrônica de Medicina Veterinária**, Ano VII – n.13 – Julho de 2009.

COLES, E. H. **Patologia Clínica Veterinária**. 3. ed. São Paulo: Manole, 1984.

COLLIN, P. H. *Michaellis* – **Dicionário de termos médicos inglês – português com glossário português** – inglês. São Paulo: Melhoramentos, 2007.

COZZOLINO, Silvia M. Franciscato. Biodisponibilidade de Minerais. Revista de Nutrição de Campinas, V. 10. n. 2. PUCCAMP, Campinas. 1997.

CHAVES, Douglas. S. A. Metabólitos Secundários de Origem Vegetal: Uma Fonte Potencial de Fármacos e Antitrombóticos. **Revista Química Nova**, v. 33. n. 1.p. 172-180, 2010.

DUNCAN, J. R.; PRASSE, K. W.; MAHAFFEY, E. A. **Veterinary Laboratory Medicine: Clinical Pathology**. 3. ed. Ames: Iowa State University Press, 1994.

FAILACE, R.; FERNANDES, F. B. **Hemograma**: manual e interpretação. 5. ed. Porto Alegre: Artmed, 2009.

FAM, Ana Laura. P. D'Amico. et al. Alterações no leucograma de felinos domésticos (*Felis catus*) decorrentes de estresse agudo e crônico. **Revista Acadêmica de Ciências Agrárias e Ambientais de Curitiba**, v. 8, n. 3, p. 299-306, jul./set., 2010.

FERREIRA, M. P. Hematologia. **Revista Brasileira de hematologia e hemoterapia**. v. 35, n. 1. P. 41-244, 2013.

FIGHERA, Rafael Almeida. Anemia hemolítica em cães e gatos. **Acta Scientiae Veterinariae**, v. 35(Supl 2): p. 264-266, 2007.

FONTES, G. D. et al. Perfil bioquímico de búfalos (*Bubalus bubalis*) na Amazônia Oriental. **Revista Pesquisa veterinária Brasileira**. v. 34, n.1, p 57-63. Dezembro de 2014.

FRANZ, Helen. C. et al. **Características Laboratoriais das Amostras Biológicas Provenientes de Cães Atendidos no Hospital de Clínicas Veterinárias**. XXII Congresso de Iniciação Científica. Universidade Federal de Pelotas, 2011. Disponível em: <<http://wp.ufpel.edu.br/cic/anais/anais2013/>> Acesso em: 05 de junho de 2005.

Gama FGV. **Interpretação do eritrograma em diferentes condições clínicas**. In: Associação Nacional de Clínicos Veterinários de Pequenos Animais; De Nardi AB, Roza MR, organizadores. PROMEVET Pequenos Animais: programa de Atualização em Medicina Veterinária: Ciclo 1. Porto Alegre: Artmed Panamericana, 2015. p. 9-37. (Sistema de educação Continuada a Distância; v. 2).

Gama FGV. **Interpretação do leucograma no dia a dia da prática clínica**. In: Associação Nacional de Clínicos Veterinários de Pequenos Animais; De Nardi AB, Roza MR, organizadores. PROMEVET Pequenos Animais: programa de Atualização em Medicina Veterinária: Ciclo 1. Porto Alegre: Artmed Panamericana, 2016. p. 39-73. (Sistema de educação Continuada a Distância; v. 3).

GONZÁLEZ, Félix. H. Diaz. SILVA, Sérgio. Ceroni. **Patologia Clínica Veterinária: texto introdutório. texto de apoio ao curso de especialização em análises clínicas veterinárias**. Porto Alegre: Universidade Federal do Rio Grande do Sul, 2008.

GROTTO, H. Z. W. **Interpretação Clínica do Hemograma**. São Paulo: Atheneu, 2009.

GROTTO, Helena. Z. W. O hemograma: importância para a interpretação da biópsia. **Revista Brasileira de Hematologia Hemoterapia**, v.31, n.3, pp.178-182, 2009.

HARVEY, John. W. **Atlas Of Veterinary Hematology: Blood and Bone Marrow of Domestic Animals**. Saunden Company. Pennsylvania, 2001.

HOKAMA, Newton. K. MACHADO, Paulo Eduardo. A. Interpretação Clínica do Hemograma nas Infecções. **Jornal Brasileiro de Medicina**, v. 72. n. 3. EPUC, SP. MARÇO, 1997.

JAIN, N. C. **Essentials of veterinary hematology**. Philadelphia: Lea & Febiger, 1993.

JORGE, E. M. et al. Hematological markers and biochemical profiles in terms of gender and age of captive collared peccaries (*Tayassu tajacu*) in eastern Amazon. **Genetics and Molecular Research**. v 14, n. 4, p. 14999-15007, 2015.

LAURINO, Felipe. **Alterações hematológicas em cães e gatos sob estresse**. Trabalho de Conclusão de Curso em Medicina Veterinária. Universidade Júlio de Mesquita Filho. Botucatu, SP. 2009.

LIMA, M. B. et al. Intervalos de referência sanguíneos e a influencia da idade e sexo sobre parâmetros hematológicos e bioquímicos de ovinos da raça Santa Inês criados na Amazônia Oriental. **Revista Acta Amazônica**. v. 45, n.3, p 317 – 322, 2015.

LOPES, Sonia T. dos A. BIONDO, Alexander W. SANTOS, Andrea P. **Manual de Patologia Clínica Veterinária**. 3. ed. Santa Maria, 2007.

MCSHERRY, B. J. VALLI, V. E. O. **Veterinary Clinical Pathology**. v. 99. Department of Pathology, Ontario Veterinary College. Universip of Guelph, Guelph, Ontario, Canada, 1888- 1988.

METZGER, F. L.; REBAR, A. H. **Clinical Pathology Interpretation in Geriatric Veterinary Patients. Veterinary Clinics: Small Animal Practice**. n. 4, p. 615–629, july. 2012.

MEYER, D. J.; COLES, E. H.; RICH, L. J. **Medicina de Laboratório Veterinária: Interpretação e Diagnóstico**. São Paulo: Roca, 1995.

MORAG, G. H. **Exames Laboratoriais em Medicina Veterinária**. 2. ed. São Paulo: Roca, 2003.

NAKASU, Ceres. Cristina. T. et al. **Relação dos Índices de Fibrinogênio e Contagem de Leucócitos: auxílio de diagnóstico em cães atendidos no hcv-ufpel**. Disponível em: <<http://www.sovergs.com.br/>>. Acesso em: 18 de agosto de 2015.

NAVARRO, C. E. K. G. **Manual de Hematologia Veterinária**. 2. ed. São Paulo: Varela, 2005.

OLIVEIRA, Vânia Maria. AROEIRA, Luiz Januário. M. SILVA, Márcio Roberto. **Como prevenir a “febre do leite” em vacas leiteiras**. Juiz de Fora, MG. Julho, 2006. Disponível em <<http://ainfo.cnpia.embrapa.br/>>. Acesso em: 24 de fevereiro de 2016.

- PACIORNIK, R. **Dicionário Médico**. 3. ed. Rio de Janeiro: Guanabara Koogan, 1978.
- PALOMO, Iván. G., PEREIRA, Jaime. G. PALMA, Julia. B. **Hematología Fisiopatología y Diagnóstico**. Editorial Universidad de Talca, Chile, 2009.
- RAMOS, J.J. et al. **A novel educational approach: Using sheep as a model in teaching veterinary pathology**. Departamento de Patología Animal, Facultad de Veterinaria. Zaragoza, Spain, 2012. Disponível em <www.elsevier.com/locate/smallrumres>. Acesso em 14 de novembro de 2015.
- REAGAN, William. J. SANDERS, Teresa. G. DENICOFA, Dennis. B. **Hematología Veterinaria: Atlas de Especies Domésticas Comunes**. v. 1. Harcourt Brace, 1999.
- REOLON, Mariana. et al. **Insuficiência renal crônica em cão – Relato de caso**. XVI Seminário Interinstitucional de Ensino, Pesquisa e Extensão, 2011.
- ROSENFELD, Ricardo. **Fundamentos do hemograma: do laboratório á clínica**. Rio de Janeiro: Guanabara Koogan, 2007.
- ROZA, Marcelo R. NARDI, Andriago. Barboza De. (Org). PROMOVET: **Pequenos Animais: Programa de Atualização em Medicina Veterinária**. Porto Alegre: Artmed Panamericana, 2015.
- SCHALM, O. W. **Veterinary hematology**. 6. ed. USA: Wiley-Blackwell, 2010.
- SILVA, Antonio. H. C. et al Alterações no hemograma de cadelas com neoplasia mamária. **Ciência Animal Brasileira**, V. 15. n. 1. p. 87-92. Goiânia, jan/mar 2014.
- SILVEIRA, J. M. **Interpretação de Exames Laboratoriais em Veterinária: 100 Casos Clínicos**. 1. ed. Rio de Janeiro: Guanabara, 1988.
- SILVA, Robson. et al. Leucograma de estresse. **Revista Científica Eletrônica de Medicina Veterinária**, Ano VI. n. 11 – Julho de 2008.
- SINK, C. A.; FELDMAN, B. F. **Urinálise e Hematologia Laboratorial para o Clínico de Pequenos Animais**. São Paulo: Roca, 2006.
- SOARES, Bruno. Ferreira. et al. Estudo comparativo entre o hemograma humano e veterinário. **Ensaio e Ciência: Ciências Biológicas, Agrárias e da Saúde**, v. 16, n. 4, p. 87-100. Universidade Anhanguera. Campo Grande, MS, 2012. Disponível em <Disponível em: <http://www.redalyc.org/articulo.oa?id=26029236007>>. Acesso em: 16 de novembro de 2015.
- SOUZA, Anderson. Oliveira. SALVATTI, José. Reinaldo Jr. PICCININ, Adriana. Anemia infecciosa equina. **Revista Científica Eletrônica de Medicina Veterinária**, Ano VI – n. 10 – Janeiro de 2008. Disponível em: <<http://faef.revista.inf.br/>>. Acesso em: 25 de agosto de 2015.
- SOUZA, Hugo. C. V. **Hemoterapia em Cães: a importância da transfusão sanguínea na clínica veterinária**. XIII Jornada de ensino, pesquisa e extensão – JEPEX – UFRPE: Recife, 09 a 13 de dezembro, 2013.

SOTO, Juan. C. Herbst. et al. Policitemia e eritrocitose em animais domésticos revisão de literatura. **Revista Científica Eletrônica de Medicina Veterinária**, Ano VI. n. 11. Julho de 2008.

STEDMAN, T. L. **Stedman Dicionário Médico**. 23. ed. Rio de Janeiro: Guanabara Koogan, 1979.

STOCKHAM, S. L.; SCOTT, M. A. **Veterinary Clinical Pathology**. 2. ed. U.S.A: Blackwell Publishing, 2008.

STOCKHAM, S. L.; SCOTT, M. A. **Fundamentos de patologia clínica veterinária**. 2. ed. Rio de Janeiro: Guanabara, 2011.

TAYLOR, Susan. M. **Semiotécnica de Pequenos Animais**. 1.ed. Rio de Janeiro: Elsevier, 2011.

THRALL, M. A. et al. **Hematologia e bioquímica clínica veterinária**. São Paulo: Roca, 2006.

TRINDADE, Hébelys. Ibiapina da. ALMEIDA, Katyane de Sousa. FREITAS, Fagner Luiz da Costa. Tristeza parasitária bovina – Revisão de literatura. **Revista Científica Eletrônica de Medicina Veterinária**, Ano IX. n. 16. Janeiro de 2011.

VECINA, Juliana. F. PATRÍCIO, Renata. F. CIARLINI, Paulo. C. Importância do fibrinogênio plasmático na identificação de processos inflamatórios de cães. **Revista Ciência Veterinária nos Trópicos**, v. 9, n. 1, p. 31 – 35. Recife, janeiro/abril, 2006.

XAVIER, R. M. et al. **Laboratório na prática clínica**. 2. ed. Porto Alegre: Artmed, 2010.

ANEXO A

Valores de Referência (Eritrograma, Leucograma e Plaquetograma) de caninos, felinos, bovinos, equinos, ovinos, caprinos e suínos, de acordo com Schalm's Veterinary Hematology (2000).

	CANINO	FELINO	BOVINO	EQUINO	OVINO	CAPRINO	SUÍNO
Eritrograma							
Eritrócitos (x10 ⁶)	5,5 - 8,5	5,0 - 10,0	5,0 - 10,0	6,8 - 12,9	9,0 - 15,0	8,0 - 18,0	5,0 - 18,0
Hemoglobina (g/dl)	12,0 - 18,0	8,0 - 15,0	8,0 - 15,0	11,0 - 19,0	9,0 - 15,0	8,0 - 12,0	10,0 - 16,0
VG (%)	37 - 55	24 - 45	24 - 46	32 - 53	27 - 45	22 - 38	32 - 50
HGM (pg)	19 - 23	13 - 17	11 - 17	10 - 20	8 - 12	5,2 - 8,0	17 - 21
VGM (fl)	60 - 77	39 - 55	40 - 60	37 - 58	28 - 40	16 - 25	50 - 68
CHGM (%)	32 - 36	31 - 35	30 - 36	31 - 36	31 - 34	30 - 36	30 - 34
Leucograma							
Leucócitos Totais	6.000 - 17.000	5.500 - 19.500	4.000 - 12.000	5.400 - 14.500	4.000 - 12.000	4.000 - 13.000	11.000 - 12.000
Bastonetes (µL/%)	0 - 300 0 - 3	0 - 300 0 - 3	0 - 120 0 - 2	0 - 100	raros	raros	0 - 800 0 - 4
Neutrófilos (µL/%)	3.000 - 11.500 60 - 77	2.500 - 12.500 35 - 75	600 - 4.000 15 - 45	2.260 - 8.580	700 - 6.000 10 - 50	1.200 - 7.500 30 - 48	3.200 - 10.000 28 - 47
Linfócitos (µL/%)	1.000 - 4.800 12 - 30	1.500 - 7.000 25 - 55	2.500 - 7.500 45 - 75	1.500 - 7.700	2.000 - 9.000 40 - 75	2.000 - 9.000 50 - 70	4.500 - 13.000 39 - 62
Eosinófilos (µL/%)	150 - 1.250 2 - 10	0 - 1.500 2 - 12	0 - 2.400 2 - 20	0 - 1.000	0 - 1.000 0 - 10	50 - 650 1 - 8	50 - 2.000 1 - 11
Monócitos (µL/%)	150 - 1.350 3 - 10	0 - 850 1 - 4	25 - 840 2 - 7	0 - 1.000	0 - 750 0 - 6	0 - 550 0 - 4	250 - 2.000 2 - 10
Basófilos (µL/%)	raros	raros	0 - 200 0 - 2	0 - 290	0 - 300 0 - 3	0 - 120 0 - 2	0 - 400 0 - 2
Plaquetograma							
Fibrinogênio Plasmático (mg/dL)	200 - 400	50 - 300	300 - 700	100 - 400	100 - 500	100 - 400	100 - 500
Proteína Total (g/dL)	6,0 - 8,0	6,0 - 8,0	7,0 - 8,5	5,8 - 8,7	6,0 - 7,5	6,0 - 7,5	6,0 - 8,0
Plaquetas (x10 ³)	200 - 500	300 - 800	100 - 800	100 - 350	300 - 600	300 - 600	100 - 900
Reticulócitos (%)	0 - 1,5	1 - 0,4 (Ag) 1,4 - 10,8 (P)					

ANEXO B

Valores de Referência (Eritrograma, Leucograma, Proteína Total e Plaquetas) de peixe-boi (*Trichechus manatus manatus*). (Harvey et al. 2009. Hematology of healthy Florida manatees (*Trichechus manatus*). Vet. Clin. Pathol. 38:2, p. 183-193).

PEIXE - BOI (<i>Trichechus manatus manatus</i>)	
Eritrograma	
Eritrócitos (x10 ⁶)	2,17 - 3,39
Hemoglobina (g/dl)	9,4 - 13,5
VG ou Hematócrito (%)	28,9 - 43,5
HGM (pg)	-----
VGM (fl)	114 - 140
CHGM (%)	28 - 35,4
Leucograma	
Leucócitos Totais	2.770 - 13.500
Bastonetes (µL/%)	0 - 220
Heterófilos (µL/%)	770 - 6.530
Linfócitos (µL/%)	1.010 - 7.200
Eosinófilos (µL/%)	0 - 1.230
Monócitos (µL/%)	80 - 1.700
Basófilos (µL/%)	0 - 270
Proteína Total (g/dL)	6,9 - 9,3
Plaquetas (x10 ³)	111 - 424

APRESENTAÇÃO

A Patologia Clínica utiliza métodos laboratoriais para auxiliar no diagnóstico, prognóstico e tratamento das doenças. A primeira disciplina de Patologia Clínica Veterinária foi ministrada em 1936 na Universidade da Pensilvânia, nos Estados Unidos da América. Neste mesmo período começaram a surgir os primeiros livros de análises clínicas veterinárias a partir das experiências e anotações realizadas nos laboratórios.

O tópico hematologia está presente nas ementas das disciplinas de Patologia Clínica Veterinária de universidades nacionais e de outros países, porém poucos materiais didáticos são específicos para área de veterinária. Assim, o objetivo do trabalho foi produzir material didático com o tema de Hematologia Veterinária.

Para elaboração desse livro foi realizada uma ampla pesquisa bibliográfica utilizando livros textos clássicos, artigos científicos nacionais e internacionais e pesquisa documental do material da docente responsável pela disciplina. O material didático elaborado aborda tópicos sobre a constituição do sangue, hematopoiese, hemácias, leucócitos e plaquetas. Também foram inseridas, questões de concursos, ilustrações sobre o tema proposto e imagens de lâminas oriundas da rotina do Laboratório de Patologia Clínica Veterinária da UFPA.

Esperamos que o material produzido possa auxiliar os alunos no aprendizado da disciplina de Patologia Clínica do curso de Medicina Veterinária da Universidade Federal do Pará e de outras Instituições de Ensino Superior.

