

Tema: gestação ectópica

Versão Nº 01

Protocolo Nº 319

1ª Versão: maio de 2022

Atualização: NA

SUMÁRIO

INTRODUÇÃO	2
OBJETIVOS.....	2
CRITÉRIOS DE ADMISSÃO.....	2
FLUXOGRAMA	2
GRAVIDEZ TUBÁRIA.....	3
DIAGNÓSTICO.....	3
TRATAMENTO	4
GRAVIDEZ EM OUTRAS LOCALIZAÇÕES	6
CRITÉRIO DE SAÍDA DO PROTOCOLO	7
MONITORAMENTO	7
CONFLITOS DE INTERESSE	7
REFERÊNCIAS.....	8
SIGLAS	8
HISTÓRICO DAS VERSÕES.....	8

INTRODUÇÃO

A gravidez ectópica ocorre em aproximadamente 2% das gestações e é condição potencialmente grave, responsável por hemorragia intra-abdominal e abdome agudo.

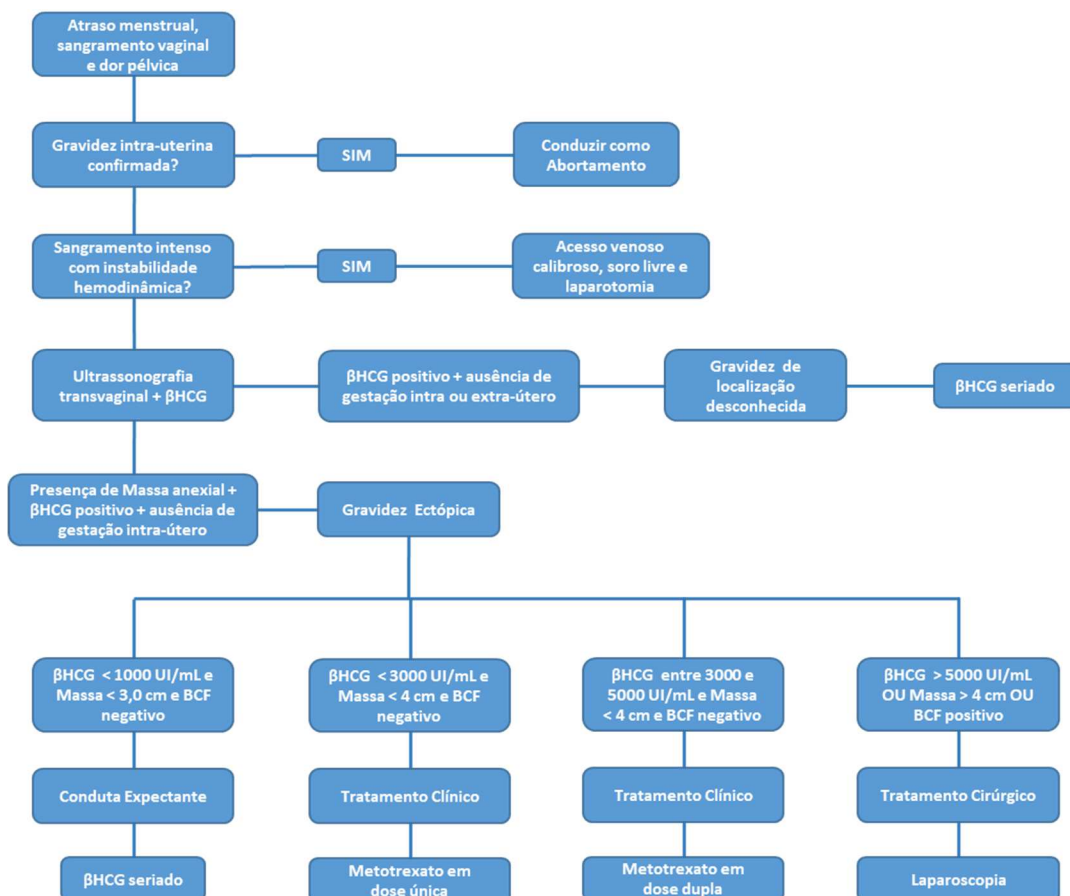
OBJETIVOS

Descrever as medidas necessárias para o diagnóstico e acompanhamento das pacientes com gestação ectópica.

CRITÉRIOS DE ADMISSÃO

Pacientes com β -hCG positivo, sangramento vaginal e gravidez extrauterina ou em localização não determinada.

FLUXOGRAMA



Proibida a reprodução total ou parcial desta obra por qualquer meio eletrônico, mecânico, fotográfico e gravável, sem a permissão expressa da Alta Administração do Hospital das Clínicas da UFMG (Lei Nº 9.610, de 19 de fevereiro de 1998).

GRAVIDEZ TUBÁRIA

DIAGNÓSTICO

Manifestações clínicas

- Tríade clássica (menos de 50% dos casos): atraso menstrual com sangramento vaginal irregular + dor pélvica ou abdominal + massa anexial dolorosa.
- Associação variável dos sintomas da tríade clássica.

Exame Físico

- Dor pélvica no toque bimanual.
- Massa anexial palpável.
- Sangramento genital.
- Sinal de Cullen (equimose periumbilical): muito raro.

Exames laboratoriais

- Teste de gravidez: β -hCG positivo. Nos casos de gravidez ectópica íntegra o seguimento seriado do β -hCG quantitativo mostra comportamento anômalo (β -hCG dobra na gravidez intrauterina normal em média a cada 48 horas).
- Hemoglobina e hematócrito: queda abrupta nos casos de sangramento intraperitoneal significativo e quedas mais discretas em sangramentos de menor intensidade.
- Leucograma: geralmente normal, mas pode ocorrer leucocitose significativa.

Ultrassonografia

- Diagnóstico de certeza: identificação de feto fora da cavidade uterina
- Ausência de gravidez intrauterina (ultrassonografia transvaginal) com β -hCG > 1.500 mUI/ml
- Ausência de gravidez intrauterina (ultrassonografia abdominal) com β -hCG > 6.000 mUI/ml

Culdocentese

- Aspiração de coágulos organizados ou sangue fluído que não coagula.

TRATAMENTO

O tratamento padrão da gravidez ectópica é cirúrgico, mas se as condições forem favoráveis, pode ser realizada a conduta clínica ou até mesmo a conduta conservadora.

TRATAMENTO CIRÚRGICO

- Laparoscopia: ordenha ou salpingostomia com incisão longitudinal no local da implantação. Salpingectomia se não for possível a preservação da tuba.
- Laparotomia: nos casos de hipovolemia grave.

TRATAMENTO CLÍNICO: metotrexate (MTX)

- Pré-requisitos
 - Saco gestacional < 4 cm.
 - Paciente hemodinamicamente estável, hemograma normal, função hepática e renal normais.
 - A taxa de sucesso desse tratamento é maior nos casos de gestação de até 6 semanas, massa tubária com diâmetro máximo de 3,5 cm, embrião que não apresenta batimentos cardíacos e β -hCG < 5.000 mUI/ml.
 - Como as opções são o tratamento clínico ou o cirúrgico, e a falha do tratamento clínico direciona ao tratamento cirúrgico, quando a expectativa de sucesso do tratamento clínico for baixa, a melhor opção é indicar a cirurgia como primeira escolha.
- Dose: Pode-se adotar o regime de dose única, de dose dupla ou de múltiplas doses.
 - **Dose única:**
 - Recomendada com β -hCG inferior a 3.000 mUI/ml.
 - 50 mg/m², intramuscular (IM).
 - Seguimento:
 - Dosar β -hCG no 4^o e 7^o dia após o tratamento.
 - Se diferença > 15%, repetir semanal até < 15 mUI/ml.
 - se diferença < 15%, avaliar repetição da dose de MTX ou tratamento cirúrgico.
 - Se dosagem do β -hCG não cair ou atividade cardíaca embrionária persistir após a terceira dose, indicar tratamento cirúrgico.
 - Se atividade cardíaca embrionária persistir no 7^o dia após a primeira dose, indicar tratamento cirúrgico.

– **Dose dupla:**

- Recomendada com β -hCG entre 3.000 e 5.000 mUI/ml.
- 50 mg/m², IM, nos dias 1 e 4.
- Seguimento semelhante ao da dose única, dosando o β -hCG inicialmente no dia 7.

– **Múltiplas Doses:**

- Recomendadas para gestações em localizações pouco usuais como gravidez cervical, intersticial ou em cicatriz de cesariana.
- 1 mg/kg IM (dias 1, 3, 5 e 7), alternando com ácido fólico 0,1 mg/kg IM (dias 2, 4, 6 e 8).
- Medir o β -hCG nos dias em que a paciente receber MTX.
- Se a queda for maior que 15%, interromper o tratamento.
- Se não houver queda depois de 4 doses, considerar tratamento cirúrgico.
- Acompanhar com β -hCG semanalmente até sua negativação.
- Se o β -hCG fizer um platô ou subir, considerar novo tratamento.

Tabela 1 – Contraindicações para o tratamento com MTX:

Contraindicações Absolutas	Contraindicações Relativas	
Gravidez intrauterina	Atividade cardíaca evidenciada na ultrassonografia	Essas contra-indicações relativas não são impeditivas para o tratamento clínico, mas trazem menor taxa de sucesso no tratamento com MTX.
Gravidez ectópica rota		
Instabilidade hemodinâmica		
Imunodeficiência	Concentração alta do β -hCG	
Anemia, leucopenia ou plaquetopenia moderada ou grave		
Alergia ao metotrexato		
Doença pulmonar ativa	Massa maior que 4 cm	
Úlcera péptica ativa		
Disfunção hepática importante		
Disfunção renal importante	Recusa em receber transfusão sanguínea	
Amamentação		
Impossibilidade de seguimento da paciente		

TRATAMENTO EXPECTANTE

- Pré-requisitos:
- Saco gestacional < 3,0 cm, sem evidências de vitalidade embrionária.
 - β -hCG inferior a 1.000 UI/ml.
 - Paciente hemodinamicamente estável, hemograma normal.

- Seguimento:
- Dosar β -hCG em 24 horas. Se decrescente, repetir a cada 48 h.
 - Realizar ultrassonografia semanal até o desaparecimento da massa.

Proibida a reprodução total ou parcial desta obra por qualquer meio eletrônico, mecânico, fotográfico e gravável, sem a permissão expressa da Alta Administração do Hospital das Clínicas da UFMG (Lei Nº 9.610, de 19 de fevereiro de 1998).

GRAVIDEZ EM OUTRAS LOCALIZAÇÕES

Gravidez em cicatriz de cesárea

- A implantação da gestação em cicatriz de cesárea prévia constitui um tipo de gestação ectópica com potencial de provocar morbidade materna grave.
- O diagnóstico é feito através da ultrassonografia endovaginal indicando cavidade uterina vazia e gestação na região segmentar. Os principais achados ultrassonográficos sugestivos de gravidez em cicatriz de cesárea são:
 - Identificação da cavidade uterina e canal cervical vazios.
 - Detecção da placenta e/ou saco gestacional inseridos na cicatriz de cesárea.
 - Em gestações iniciais (< 8 semanas), o saco gestacional preenche o nicho da cicatriz; em gestações > 8 semanas esse formato se torna oval ou arredondado.
 - Endométrio fino (< 3mm) ou ausente entre o saco gestacional e a bexiga.
 - Presença do embrião na região da cicatriz.
 - Presença de padrão vascular abundante na área da cicatriz.
- O tratamento cirúrgico, nesses casos, apresenta maiores dificuldades técnicas, estando indicado como primeira opção o tratamento clínico com o metotrexato, nas mesmas doses recomendadas para o tratamento da gestação tubária.
- O risco de ruptura da gestação também é maior e por isso recomenda-se que a paciente permaneça internada durante a primeira semana após administração do metotrexato.

Gravidez cervical, intersticial, cornual e abdominal

- Assim como a gestação em cicatriz de cesárea, a gestação em locais pouco usuais apresenta maiores dificuldades para o tratamento cirúrgico, sendo o tratamento clínico com metotrexato considerado como primeira opção.
- A internação prolongada deve ser considerada nesses casos.
- Cuidados associados:
 - Transusão de sangue pode estar indicada em casos de hipovolemia significativa.
 - Pacientes Rh negativo não sensibilizadas deverão receber imunoglobulina anti- Rh.
 - Orientar sobre risco de gravidez ectópica em nova gestação e indicação de dosagem de β -hCG precoce, bem como confirmação de localização da gestação por meio de ultrassonografia em caso de atraso menstrual.

CRITÉRIO DE SAÍDA DO PROTOCOLO

- Extração cirúrgica da gravidez ectópica.
- Negativação do β -hCG nos casos de tratamento clínico ou conduta expectante.

MONITORAMENTO

- Taxa de sucesso da conduta expectante.
- Taxa de sucesso do tratamento clínico com metotrexato.

CONFLITOS DE INTERESSE

Os participantes declaram não haver conflito de interesse.

REFERÊNCIAS

Peret FJA, Corrêa Júnior MD, Viggiano MGC, Paula LB. Hemorragias da primeira metade da gravidez. In: Corrêa MD, Melo VH, Aguiar RALP, Corrêa Júnior MD. Noções Práticas de Obstetrícia. 14ed. Belo Horizonte: Coopmed; 2011. 249-80.

ACOG Practice Bulletin No. 193: Tubal Ectopic Pregnancy. Kurt T Barnhart, Jason M Frasiak et al. Obstet Gynecol. (2018)

Diagnosis and Management of Ectopic Pregnancy: Green-top Guideline No. 21. Elson CJ, Salim R, Potdar N, Chetty M, Ross, JA, Kirk EJ. BJOG. (2016)

SIGLAS

β -hCG	Gonadotrofina coriônica humana beta.
IM	Intramuscular
MTX	metotrexato

HISTÓRICO DAS VERSÕES

1ª versão

- Elaborada em março de 2020 por: Mário Dias Corrêa Júnior.
- Responsável técnico: Mário Dias Corrêa Júnior.
- Aprovada em maio de 2022 por: Alexandre Rodrigues Ferreira, gerente de Atenção à Saúde e diretor técnico.