



Tipo do Documento:	PROTOCOLO CLÍNICO SETORIAL	PRT.UOOT.ORL.221 - PÁGINA 1 de 6	
Título do Documento:	MASTOIDITE AGUDA	Emissão: 13/09/2024	Próxima revisão: 13/09/2026
		VERSÃO: 02	

SUMÁRIO

INTRODUÇÃO.....	2
OBJETIVOS	2
CRITÉRIOS DE ADMISSÃO	2
FLUXOGRAMA	3
DIAGNÓSTICO.....	3
TRATAMENTO.....	4
CONCEITOS	4
CRITÉRIOS DE SAÍDA DO PROTOCOLO.....	5
MONITORAMENTO.....	5
CONFLITOS DE INTERESSE	5
REFERÊNCIAS	5
SIGLAS.....	6
HISTÓRICO DE REVISÃO.....	6

Tipo do Documento:	PROTOCOLO CLÍNICO SETORIAL	PRT.UOOT.ORL.221 - PÁGINA 2 de 6	
Título do Documento:	MASTOIDITE AGUDA	Emissão: 13/09/2024	Próxima revisão: 13/09/2026
		VERSÃO: 02	

INTRODUÇÃO

Mastoidite aguda é a complicação supurativa da otite média aguda (OMA) em que há envolvimento periosteal ou ósseo. Acomete em geral crianças, principalmente menores de 10 anos de idade, com maior incidência em menores de 2 anos. Embora uma história de OMA recorrente seja um fator de risco para mastoidite aguda, pelo menos metade das crianças afetadas desenvolvem mastoidite aguda já no primeiro episódio de OMA.

A mastoidite pode ser categorizada em diferentes formas, incluindo a aguda com periostite, caracterizada por secreção sem destruição dos septos ósseos, e a mastoidite aguda coalescente, na qual há destruição dos septos. Além disso, há a forma subaguda e a crônica, esta última persistindo por meses a anos. Sobre os agentes microbiologia das mastoidites, as bactérias mais comuns são *Streptococcus pneumoniae* e *Streptococcus pyogenes*. *Pseudomonas aeruginosa* é ocasionalmente isolada, principalmente em casos de otorreia. *Staphylococcus aureus* é uma causa incomum de OMA, mas tem relação com perfuração espontânea da membrana timpânica e com em otorreia aguda em tubos de ventilação.

É fundamental destacar que a detecção de líquido nas células da mastoide em exames de imagem é um achado inespecífico, frequentemente observado durante uma otite média aguda. Portanto, esse achado por si só não confirma o diagnóstico, este é estabelecido com base em sinais clínicos como: hiperemia, edema retroauricular e protrusão da orelha.

Habitualmente, os pacientes acometidos são saudáveis e sem história prévia de doenças otológicas. Em 50% dos casos, ela se desenvolve apesar do uso prévio de antimicrobiano, e deve-se considerar que as doses comumente utilizadas nas otites médias agudas podem não ter penetração óssea satisfatória.

OBJETIVOS

Definição de critérios de diagnóstico e sistematização do manejo cirúrgico dos pacientes com quadro de mastoidite aguda atendidos no Hospital das Clínicas da Universidade Federal de Minas Gerais/ Empresa Brasileira de Serviços Hospitalares (HC-UFMG/Ebserh), visando:

- 1) Tratamento efetivo do processo infeccioso.
- 2) Preservação da aeração do ouvido médio.
- 3) Prevenção de complicações neurológicas.

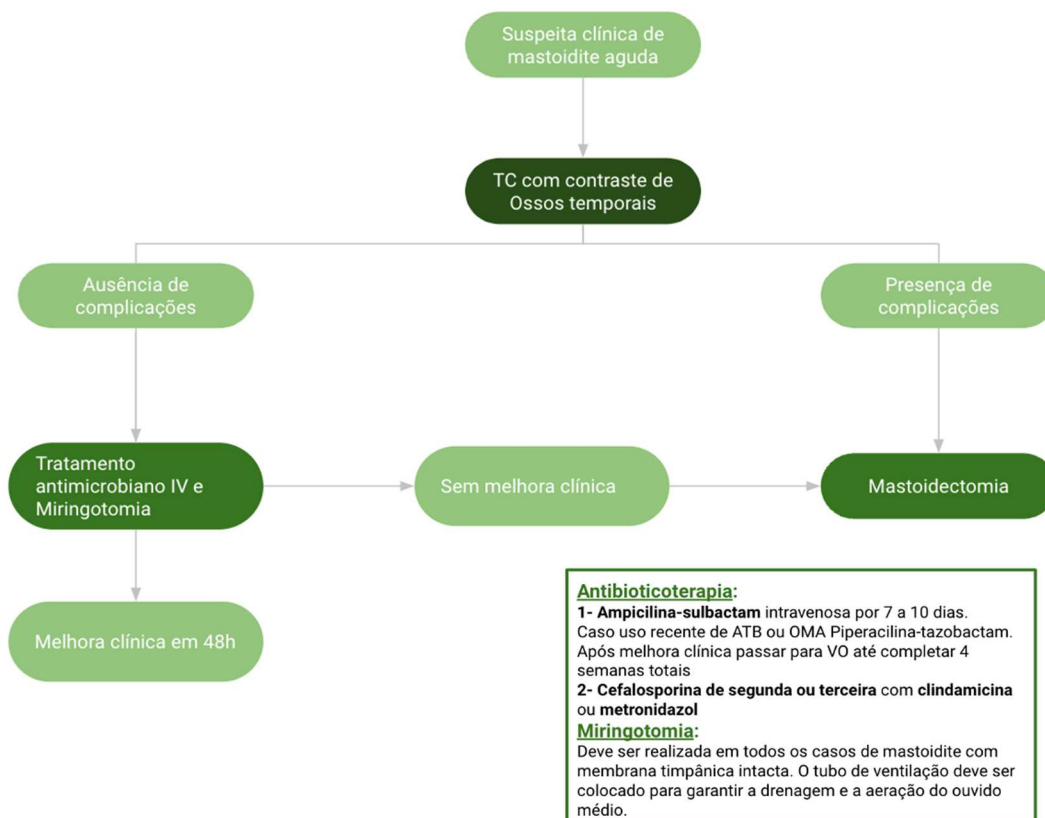
CRITÉRIOS DE ADMISSÃO

Pacientes com quadros clínicos compatíveis: dor, vermelhidão, flutuação e edema da região retroauricular com protrusão do pavilhão auricular que normalmente sucede quadro de infecção das

Tipo do Documento:	PROTOCOLO CLÍNICO SETORIAL	PRT.UOOT.ORL.221 - PÁGINA 3 de 6	
Título do Documento:	MASTOIDITE AGUDA	Emissão: 13/09/2024	Próxima revisão: 13/09/2026
		VERSÃO: 02	

vias aéreas superiores. Na otoscopia, é comum observar características de OMA, como abaulamento da membrana timpânica com efusão purulenta. No entanto, o exame pode ser dificultado devido ao edema no conduto auditivo.

FLUXOGRAMA



DIAGNÓSTICO

A partir da suspeita de mastoidite, é necessário solicitar exames de imagem, como tomografia de crânio com contraste. Se houver suspeita de complicações intracranianas, uma ressonância magnética craniana com gadolínio também pode ser recomendada. Esses exames permitem a identificação de complicações supurativas tanto dentro quanto fora do crânio, como abscesso subperiosteal, abscesso de Bezold, osteomielite envolvendo outras áreas do crânio, labirintite supurativa, meningite, abscesso subdural, abscesso epidural, abscesso cerebral e abscesso cerebelar.

Tipo do Documento:	PROTOCOLO CLÍNICO SETORIAL	PRT.UOOT.ORL.221 - PÁGINA 4 de 6	
Título do Documento:	MASTOIDITE AGUDA	Emissão: 13/09/2024	Próxima revisão: 13/09/2026
		VERSÃO: 02	

TRATAMENTO

O tratamento para todas essas complicações geralmente envolve intervenção cirúrgica, mastoidectomia simples ou radical, além de terapia antimicrobiana intravenosa e miringotomia. A paralisia do nervo facial é a única complicação em que, inicialmente, um tratamento conservador, com miringotomia e antibioticoterapia, pode ser realizado.

Se não forem identificadas complicações nos exames de imagem, o tratamento pode consistir em antibioticoterapia intravenosa combinada com miringotomia. A escolha do antibiótico depende da história clínica do paciente, especialmente se houve episódios recorrentes de OMA ou tratamento antibiótico recente. Se não houver esses fatores de risco, é possível iniciar o tratamento com ampicilina-sulbactam intravenosa por 7 a 10 dias, seguida de transição para antibióticos orais até completar 4 semanas de tratamento. Se houver história de tratamento antibiótico recente ou OMA recorrente, orienta-se utilizar piperacilina-tazobactam.

Alguns estudos sugerem o uso de cefalosporinas de 2ª ou 3ª geração em combinação com clindamicina ou metronidazol, dependendo da susceptibilidade bacteriana e da gravidade da infecção. Essas combinações oferecem cobertura mais ampla contra os possíveis agentes causadores da mastoidite. Pacientes em uso prévio de antimicrobianos podem apresentar uma mastoidite mascarada ou latente, em que os sinais clínicos clássicos podem não se apresentar.

Além disso, no tratamento conservador, é realizada a drenagem da cavidade timpânica de forma diagnóstica, permitindo a coleta de amostras para cultura e antibiograma. Essa abordagem também é terapêutica, pois permite a drenagem da orelha média e, em alguns casos, da mastoide, desde que o *aditus ad antrum* não esteja obstruído. Essa drenagem é essencial para aliviar a pressão e remover o pus acumulado, contribuindo para o tratamento eficaz da mastoidite.

CONCEITOS

Apesar da menor prevalência das otites médias e de suas complicações nas últimas décadas (graças ao advento e avanço da terapia antimicrobiana, à melhoria da assistência médica e aos avanços tecnológicos na área de diagnóstico) as suas complicações ainda apresentam relevância, por mostrarem altas taxas de morbimortalidade, particularmente associadas às complicações intracranianas.

A otite média aguda e suas complicações são mais comuns em crianças. As complicações da otite média crônica (OMC) são mais comuns em crianças mais velhas e em adultos. As OMC colesteatomatosas são as que mais frequentemente levam a complicações, por causa do seu potencial destrutivo e invasivo.

O ouvido médio mantém proximidade com estruturas delicadas do sistema nervoso; portanto, as infecções que o acometem têm risco potencial de complicações. Superiormente, ele se separa da

Tipo do Documento:	PROTOCOLO CLÍNICO SETORIAL	PRT.UOOT.ORL.221 - PÁGINA 5 de 6	
Título do Documento:	MASTOIDITE AGUDA	Emissão: 13/09/2024	Próxima revisão: 13/09/2026
		VERSÃO: 02	

fossa craniana média por uma fina lâmina óssea. Posteriormente, é vizinho da fossa craniana posterior e do seio sigmoide. Inferiormente, há o golfo da veia jugular. Medialmente, a janela redonda e a platina do estribo o separam do ouvido interno. Ressalte-se ainda que ele mantém íntima relação como o nervo facial, que o atravessa.

Diante de uma suspeita de complicação de OMA ou OMC, o exame neurológico é muito importante. Deve-se sempre procurar evidências de complicações intracranianas e intratemporais:

- O envolvimento do VI par craniano estende-se ao ápice petroso. Pode haver acometimento do VII par quando há comprometimento do canal de Falópio.
- Sinais de meningite indicam necessidade de propedêutica radiológica e de punção lombar.
- Deve-se proceder com coleta de material através de timpanocentese ou de aspirado retroauricular para direcionar o tratamento antimicrobiano, solicitando cultura para aeróbios e anaeróbios.

CRITÉRIOS DE SAÍDA DO PROTOCOLO

Melhora clínica completa.

MONITORAMENTO

- Percentagem de pacientes com cultura positiva, colhida através de miringotomia.
- Pacientes internados com quadro de mastoidite aguda com necessidade de abordagem cirúrgica.

CONFLITOS DE INTERESSE

Os participantes declaram não haver conflito de interesse.

REFERÊNCIAS

Bluestone CD, Klein JO. Intratemporal complications and sequelae of otitis media. In: Pediatric Otolaryngology, 4 ed, Bluestone CD, Casselbrant ML, Stool SE, et al (Eds), Saunders, Philadelphia 2003. p.687.

Tratado de Otorrinolaringologia. Organização Shirley Shizue Nagata Pignatari, Wilma Terezinha Anselmo-Lima. 3. Ed, Rio de Janeiro: Elsevier, 2018.

Wald E. R. Acute mastoiditis in children: Treatment and prevention. In: UpToDate 2022. Disponível em: <https://www.uptodate.com/contents/acute-mastoiditis-in-children-treatment-and->

Tipo do Documento:	PROTOCOLO CLÍNICO SETORIAL	PRT.UOOT.ORL.221 - PÁGINA 6 de 6	
Título do Documento:	MASTOIDITE AGUDA	Emissão: 13/09/2024	Próxima revisão: 13/09/2026
		VERSÃO: 02	

[prevention?search=mastoidite%20aguda%20TRATAMENTO&source=search_result&selectedTitle=1%7E150&usage_type=default&display_rank=1#references](https://www.scielo.br/ebserh/prevention?search=mastoidite%20aguda%20TRATAMENTO&source=search_result&selectedTitle=1%7E150&usage_type=default&display_rank=1#references). Acesso em: 17/05/2024.

SIGLAS

Ebserh	Empresa Brasileira de Serviços Hospitalares
HC	Hospital das Clínicas
OMA	Otite média aguda
OMC	Otite média crônica
UFMG	Universidade Federal de Minas Gerais

HISTÓRICO DE REVISÃO

VERSÃO	DATA	DESCRIÇÃO DA ALTERAÇÃO
02	02/09/2024	Complemento do referencial teórico, atualização da terapia antimicrobiana.

Elaboração/Revisão	Mariana Queiroz Cunha Marques, Isamara Simas de Oliveira Pena, Mariana de Castro Denaro, Lorrane Caroline Braga Rodrigues e Anna Paula Batista De Avila Pires - Médicas Otorrinolaringologistas
Avaliação	Séphora Fonseca Franco - Médica
Responsável Técnico	Isamara Simas de Oliveira Pena - Médica Otorrinolaringologista
Aprovação	Vandack Alencar Nobre Júnior - gerente de Atenção à Saúde e Diretor Técnico