nº 596 | Dezembro de 2025



RELATÓRIO PARA SOCIEDADE

informações sobre recomendações de incorporação de medicamentos e outras tecnologias no SUS

TOMOGRAFIA POR EMISSÃO DE PÓSITRONS (PET-CT):

para o diagnóstico do câncer de mama metastático
(quando os exames de imagem convencionais apresentarem achados equívocos)

Conitec

2025 Ministério da Saúde.
É permitida a reprodução parcial ou total desta obra, desde que citada a fonte e que não seja para venda ou qualquer fim comercial.
A responsabilidade pelos direitos autorais de textos e imagens desta obra é do Ministério da Saúde.
Elaboração, distribuição e informações

MINISTÉRIO DA SAÚDE
Secretaria de Ciência, Tecnologia e Inovação em Saúde – SCTIE
Departamento de Gestão e Incorporação de Tecnologias em Saúde – DGITS
Coordenação de Incorporação de Tecnologias – CITEC
Esplanada dos Ministérios, bloco G, Edifício Sede, 8º andar CEP: 70058-900 - Brasília/DF
Tel.: (61) 3315-2848
Site: gov.br/conitec/pt-br
E-mail: conitec@saude.gov.br

Elaboração do relatório
Anna Júlia Medeiros Lopes Garcia
Aérica de Figueiredo Pereira Meneses

Revisão técnica
Andrea Brígida de Souza
Laura Mendes Ribeiro

Layout e diagramação
Ana Júlia Trovo da Mota
Patricia Mandetta Gandara

Supervisão
Luciene Fontes Schluckebier Bonan

TOMOGRAFIA POR EMISSÃO DE PÓSITRONS (PET-CT):

para o diagnóstico do câncer de mama metastático (quando os exames de imagem convencionais apresentarem achados equívocos)

Indicação aprovada pela Agência Nacional de Vigilância Sanitária (Anvisa)em 08/03/2021 para detecção, localização, diagnóstico, preparação, planejamento de tratamento e avaliação da resposta ao tratamento de doenças e distúrbios em, mas não limitando a, oncologia, cardiologia e neurologia:

O PET/CT é um sistema de imagem de diagnóstico que combina duas modalidades existentes de aquisição de imagem: PET e TC. As informações de distribuição quantitativa de produtos radiofarmacêuticos de PET no corpo do paciente, medida por PET, pode ajudar os profissionais de saúde a avaliar as funções metabólicas e fisiológicas. A TC fornece informações anatômicas tomográficas de diagnóstico, bem como informações de atenuação de fótons na região varrida. O registro preciso e a fusão de imagens PET e TC fornecem referências anatômicas de achados em imagens PET.

Indicação proposta pelo demandante para avaliação da Conitec*:

Diagnóstico do câncer de mama metastático (quando os exames de imagem convencionais apresentarem achados equívocos).

Recomendação inicial da Conitec:

O Comitê de Produtos e Procedimentos da Conitec recomendou inicialmente, por maioria simples, a incorporação, ao SUS, da Tomografia por Emissão de Pósitrons (PET-CT) para o diagnóstico do câncer de mama metastático quando os exames de imagem convencionais apresentarem achados equívocos.

*De acordo com o §6º do art. 32 do Anexo XVI da Portaria de Consolidação GM/MS nº 1/2017, o pedido de incorporação de uma tecnologia em saúde deve ter indicação específica. Portanto, a Conitec não analisará todas as hipóteses previstas na bula em um mesmo processo.

O que é o câncer de mama metastático?

O câncer de mama ocorre quando há um crescimento anormal e desordenado das células da mama, formando um tumor. Esse tumor pode se desenvolver nos lóbulos mamários, nos dutos ou no tecido ao redor das glândulas mamárias. A forma metastática da doença corresponde ao estágio avançado,

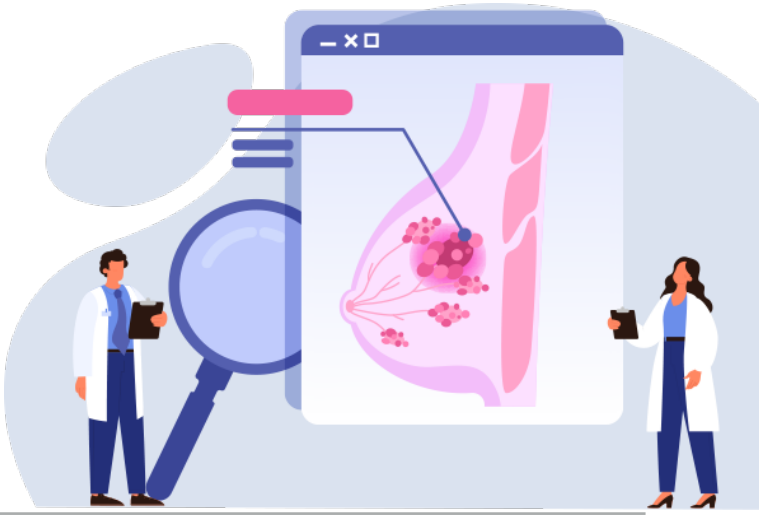

em que as células do tumor primário se espalham para outras partes do corpo. Os locais mais frequentemente acometidos são os ossos, os pulmões, o fígado ou o cérebro. Os sintomas do câncer de mama metastático podem variar conforme os órgãos atingidos. Entre os mais comuns estão dor óssea, falta de ar, dor de cabeça, fadiga, perda de peso inexplicada e dor abdominal. Em caso de metástases no fígado, pode ocorrer também icterícia, que é o amarelamento da pele e dos olhos devido ao acúmulo de bilirrubina no sangue.

O câncer de mama é o tipo mais frequente de neoplasia entre as mulheres. No Brasil, excluindo os tumores de pele não melanoma, esse é o câncer que mais acomete mulheres de todas as regiões, com taxas mais altas nas regiões Sul e Sudeste. Segundo dados do Instituto Nacional de Câncer (INCA), em 2020, foram registrados 17.825 óbitos por câncer de mama feminino, o que representa 16,47 mortes por 100 mil mulheres. Além disso, entre 2023 e 2025, estimou-se a ocorrência de 73.610 novos casos por ano, o que corresponde a 41,89 casos desta neoplasia para cada 100.000 mulheres residentes no Brasil.

Dados do Grupo Brasileiro de Estudos do Câncer de Mama, demonstram que o maior acometimento está na etnia branca (68%), seguida pela parda (27,5%), negra (3,9%), asiática (0,5%) e indígena (0%). A média de idade no diagnóstico no Brasil é 62 anos, com o câncer predominando em mulheres acima de 50 anos. No entanto, destaca-se que 16% dos óbitos no Brasil ocorrem em mulheres entre 40 e 49 anos, e 1 entre cada 6 mortes é abaixo de 50 anos. Alguns fatores de risco associados são: histórico familiar, mutações genéticas (5-10%), condições reprodutivas (nuliparidade, que é o estado da mulher que nunca teve filho, a menopausa tardia e a menor amamentação), obesidade, álcool, sedentarismo, trabalho noturno e radiações.

Embora existam diferentes classificações, o câncer de mama costuma ser dividido em quatro principais subtipos moleculares: luminal A, luminal B, receptor do fator de crescimento epidérmico humano 2 (HER2) positivo e triplo negativo (TNBC). Essa diferenciação é feita com base em características das células tumorais, como a presença de receptores hormonais (estrogênio e progesterona) e a superexpressão do gene HER2.

Entre 5% e 10% dos casos de câncer de mama metastático têm origem hereditária, especialmente devido a mutações nos genes BRCA1 e BRCA2, que aumentam tanto o risco de desenvolver câncer de mama quanto a probabilidade de metástase. O câncer metastático também é mais frequente em mulheres com menarca precoce, menopausa tardia, gravidez tardia ou ausência de gestações, além de condições que causem desequilíbrios hormonais. A sobrevivência a longo prazo dessas pacientes depende de fatores como idade, tipo e agressividade do tumor, resposta ao tratamento e extensão das metástases. Esses aspectos reforçam a importância de métodos diagnósticos mais precisos para o manejo adequado do câncer de mama metastático.

Apesar dos avanços na detecção precoce e na compreensão dos mecanismos moleculares da doença, cerca de 10% das pacientes já apresentam metástases à distância no momento do diagnóstico - processo pelo qual células cancerígenas se espalham do tumor primário para órgãos distantes, formando novos tumores. Estudos recentes mostram que a disseminação tumoral pode ocorrer em fases mais precoces da evolução da doença, contrariando a ideia anterior de que a metástase surgia apenas em estágios avançados. A origem do câncer de mama metastático envolve uma combinação de fatores genéticos, hormonais e ambientais. Embora nem sempre seja possível identificar uma causa específica, alguns fatores estão associados a maior risco, como predisposição genética, idade, histórico reprodutivo e exposição hormonal.

Como os pacientes com câncer de mama metastático são diagnosticados no SUS?

O diagnóstico do câncer de mama metastático é usualmente realizado por meio de exames de imagem, como tomografia computadorizada (TC), ressonância magnética (RM), cintilografia óssea (CI) e tomografia computadorizada por emissão de pósitrons (PET). Além disso, a biópsia das lesões metastáticas, com análise minuciosa do tecido em microscópio (anatomopatológica) e, quando necessário, identificação de biomarcadores (imunohistoquímica), é fundamental para confirmar o diagnóstico e caracterizar o subtipo do tumor, para orientar a escolha terapêutica.

De acordo com o Protocolo Clínico e Diretrizes Terapêuticas (PCDT) para Câncer de Mama do Ministério da Saúde, publicado em 2024, o PET-CT deve ser utilizado nos casos de câncer de mama apenas em situações específicas, como na investigação de metástases à distância (longe do tumor inicial) em pacientes sintomáticas ou com suspeita de doença metastática não confirmada por exames convencionais de imagem. O documento ainda orienta que pacientes que estão realizando quimioterapia ou hormonioterapia neoadjuvante sejam acompanhadas por exame clínico, e não rotineiramente por PET-CT.

As modalidades terapêuticas disponíveis para o câncer de mama incluem abordagens loco-regionais, como cirurgia e radioterapia, e tratamentos sistêmicos, como quimioterapia e hormonioterapia. Pacientes com indicação de mastectomia como tratamento primário, podem, em algumas situações, ser submetidas à quimioterapia neoadjuvante – tratamento realizado antes de outros tratamentos principais, como a cirurgia, com o objetivo de reduzir o tamanho do tumor e torná-la menos invasiva. A terapia adjuvante sistêmica (hormonioterapia ou quimioterapia) é instituída após a cirurgia, sendo sua indicação baseada na avaliação do risco de recorrência da doença.

No Brasil, o PET-CT foi incorporado, ao SUS, por meio da Portaria nº 1.340/2014, para três indicações específicas: estadiamento clínico do câncer de pulmão de células não

pequenas potencialmente ressecável; detecção de metástase(s) exclusivamente hepática(s) e potencialmente ressecável(eis) de câncer colorretal; e estadiamento e avaliação da resposta ao tratamento de linfomas de Hodgkin e não Hodgkin.

Procedimento analisado: Tomografia por Emissão de Pósitrons (PET-CT)

O Departamento de Gestão e Incorporação de Tecnologias e Inovação em Saúde (DGITS/SCTIE/MS) da Secretaria de Ciência, Tecnologia e Inovação em Saúde do Ministério da Saúde, solicitou à Conitec a ampliação de uso, no SUS, do procedimento de Tomografia por Emissão de Pósitrons (PET-CT) para o diagnóstico do câncer de mama metastático quando os exames de imagem convencionais apresentarem achados equívocos.

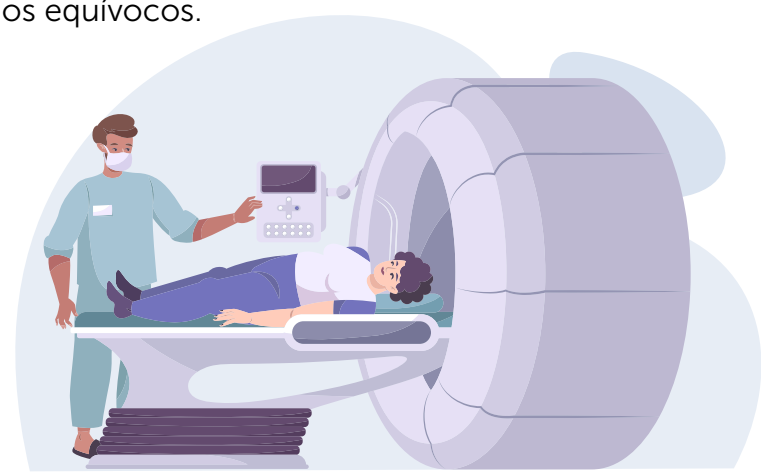

O PET-CT combina dois exames de imagem: a Tomografia por Emissão de Pósitrons (PET) e a Tomografia Computadorizada (CT). Enquanto o CT fornece uma imagem anatômica detalhada, o PET produz uma imagem da função celular, refletindo a atividade metabólica, que é maior em células tumorais. As duas imagens são feitas ao mesmo tempo e, depois, sobrepostas digitalmente, resultando em uma representação única e integrada, que permite avaliar simultaneamente a estrutura e o metabolismo dos tecidos.

Entre os exames diagnósticos indicados para pacientes oncológicos, o PET-CT se destaca por sua capacidade de detectar metástases em diferentes partes do corpo, inclusive em estágios iniciais. Essa sensibilidade permite identificar a disseminação do câncer de mama mais precocemente do que outros métodos de imagem ou exames clínicos. A detecção precoce das metástases é essencial para o planejamento terapêutico adequado e também para o monitoramento da resposta ao tratamento, já que o exame permite observar alterações metabólicas e estruturais nas células tumorais antes e após a terapia.

Diversos estudos demonstraram que o PET-CT possui superioridade em relação aos métodos convencionais na detecção precoce do avanço ou agravamento da doença, na identificação das metástases, na previsão de sobrevida e na precisão do estadiamento. As evidências sugerem que o PET-CT apresenta alta sensibilidade (capacidade de detectar a presença de metastáse corretamente) e alta especificidade (capacidade de detectar a ausência de metástase corretamente), ambas em torno de 90%, embora haja variação entre os estudos. Alguns estudos observaram que o uso da tecnologia em avaliação levou a mudanças na conduta

clínica, em uma frequência que variou de 11% a 52,9% dos casos entre os estudos avaliados, o que evidencia a relevância individual. Contudo, ainda não há consenso quanto ao seu papel definitivo no estadiamento do câncer de mama. Destaca-se que o grau de certeza da evidência foi considerado baixo ou muito baixo para todos os desfechos avaliados nos estudos.

A avaliação econômica comparou o PET-CT com o estadiamento convencional (tomografias, ultrassonografia e cintilografia óssea) e incluiu dois modelos de custo-efetividade: pacientes com achados duvidosos nos exames convencionais e pacientes com câncer de mama e suspeita de metástase, em geral. Como resultado, obteve-se que o custo adicional por ganho de precisão diagnóstica foi de aproximadamente R$ 11 mil no primeiro grupo e R$ 15 mil no segundo. A análise de impacto orçamentário (AIO) estimou que, para pacientes com achados duvidosos, o impacto seria de cerca de R$ 3,2 milhões em cinco anos (média de R$ 640 mil/ano); já para todas as pacientes com suspeita de metástase, o custo aumentaria para R$ 26,4 milhões em cinco anos (média de R$ 5,3 milhões/ano); e em cenários mais amplos, o impacto poderia atingir R$ 53 milhões no mesmo período.

Perspectiva do Paciente

A Chamada Pública nº 33/2025 esteve aberta durante o período de 1/4/2025 a 10/4/2025 e recebeu 11 inscrições. Os representantes titular e suplente foram definidos a partir de sorteio realizado em plataforma digital com transmissão em tempo real e com gravação enviada posteriormente para todos os inscritos.

A participante declarou como conflito de interesses que possui diagnóstico da condição de saúde, faz uso da tecnologia em avaliação, que participou de associação de pacientes e de congressos, simpósios, palestras ou demais eventos referentes ao tema em avaliação. Todos os conflitos declarados pela paciente são classificados como pouco importante de acordo com o manual de gerenciamento e gestão de conflito de interesses da Conitec.

Paciente de 49 anos, com histórico oncológico há cinco anos. Ao longo desse período, foi submetida à adenomastectomia, quimioterapia intravenosa, radioterapia, bloqueio hormonal e segmentectomia. Relata que a descoberta da metástase ocorreu durante o uso do bloqueio hormonal, período em que realizava acompanhamento por meio de exames de sangue com dosagem de marcadores tumorais, os quais não apresentavam alterações. Destaca que possuía prognóstico considerado muito favorável para a cura, porém evoluiu para doença metastática.

Em maio de 2024, período marcado por maior circulação de viroses, passou a apresentar tosse seca persistente. Procurou atendimento em pronto-socorro, onde foram indicados cuidados compatíveis com quadro viral, como uso de prednisona, loratadina e inalações. Contudo, mesmo após o término do tratamento, a tosse persistiu. Houve tentativa terapêutica com

antibióticos, sem melhora clínica, resultando em aproximadamente dois meses e meio de idas frequentes ao pronto-socorro.

Diante da persistência dos sintomas, a paciente foi internada para investigação diagnóstica. A tomografia computadorizada evidenciou a presença de um nódulo pulmonar de aproximadamente 0,8 mm, que, segundo avaliação do médico pneumologista, era considerado pequeno. A paciente recebeu alta hospitalar sem diagnóstico conclusivo e buscou uma segunda opinião médica, que reforçou a hipótese de benignidade do nódulo, por apresentar formato arredondado e simétrico, mesmo considerando o histórico de câncer de mama.

Posteriormente, a paciente procurou sua oncologista de referência, porém houve a necessidade de iniciar a investigação e o tratamento com uma nova profissional, que ainda não conhecia detalhadamente seu histórico clínico. Inicialmente, a médica também considerou a possibilidade de uma condição respiratória, especialmente diante de surtos de coqueluche naquele período. Foi prescrito um novo antibiótico para tratamento respiratório, mas, concomitantemente, foi solicitado o exame de PET-CT.

Em agosto de 2024, o PET-CT evidenciou baixa captação metabólica (SUV baixo). A partir desse achado, foram seguidos os protocolos diagnósticos subsequentes, incluindo a realização de biópsia guiada por tomografia e, posteriormente, segmentectomia pulmonar (cirurgia torácica mais conservadora, em que se retira apenas um segmento pulmonar, e não o lobo inteiro). O resultado confirmou metástase de câncer de mama. A paciente avalia que, caso o PET-CT tivesse sido indicado desde o início da investigação, poderia ter evitado maior desgaste físico e intervenções desnecessárias. Relata que a tosse era extremamente intensa, levando inclusive a fraturas de costelas em decorrência da força dos episódios, além de momentos de falta de ar. Destaca que, após a retirada do nódulo pulmonar, a tosse cessou completamente.

Para viabilizar o acesso ao exame de PET-CT, a paciente mantém um plano de saúde cujo custo corresponde a aproximadamente 52% de seu orçamento mensal. Segundo ela, esse comprometimento financeiro impõe escolhas difíceis entre a qualidade do tratamento e o acesso oportuno a tecnologias diagnósticas, afetando diretamente sua capacidade de manter outras despesas essenciais. De acordo com o relato, o impacto se estende inclusive à alimentação, o que evidencia como os custos associados ao cuidado em saúde extrapolam o âmbito clínico e produzem repercussões significativas nas condições de vida da paciente.

O vídeo da 147ª Reunião Ordinária pode ser acessado aqui

Recomendação inicial da Conitec

A Conitec recomendou inicialmente, por maioria simples, a incorporação, ao SUS, da Tomografia por Emissão de Pósitrons (PET-CT) para o diagnóstico do câncer de mama metastático quando os exames de imagem convencionais apresentarem achados equívocos. Esse tema foi discutido durante a 147ª Reunião Ordinária da Comissão, realizada nos dias 8, 9, 10, 11 e 12 de dezembro de 2025. Na ocasião, o Comitê de Produtos e Procedimentos considerou a utilidade clínica da tecnologia. Ademais, foi solicitado que a Consulta Pública seja utilizada para colher subsídios que ajudem a definir melhor os parâmetros de "achados equívocos" e a reduzir as incertezas da análise econômica.

Dessa forma, entende-se que as contribuições recebidas durante a consulta pública poderão ajudar a compreender melhor os seguintes aspectos:

- Antes do PET-CT, foram realizados outros exames de imagem para o diagnoóstico? Se sim, quais e quantos exames de imagem?
- Como é possível apontar o que são achados equívocos?

O assunto está disponível na Consulta Pública nº 105, durante 20 dias, no período de 13/01/2026 a 01/02/2026, para receber contribuições da sociedade (opiniões, sugestões e críticas) sobre o tema.

Clique aqui para enviar sua contribuição.

O relatório técnico completo de recomendação da Conitec está disponível aqui.